

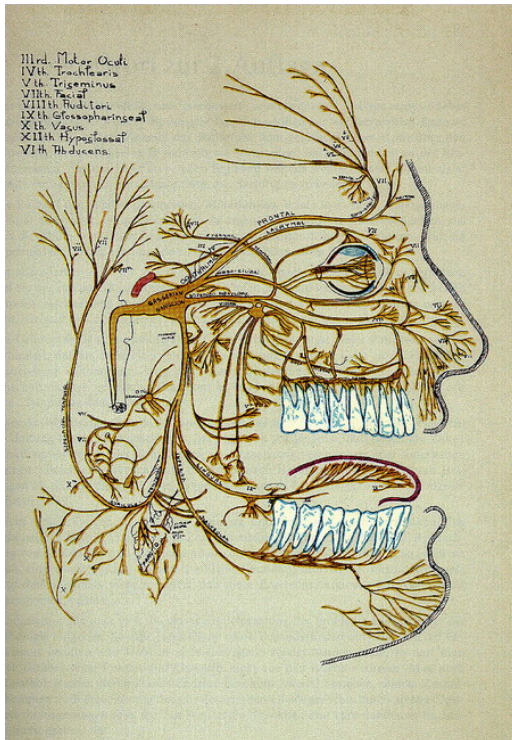
Traducción al castellano del libro del Dr. Ernest Adler

Revisión 08/09/2004

Información destinada a: Odontólogos, Estomatólogos y Médicos, además de todas aquellas personas que estén interesadas en la Fenomenología Neuro-Focal Dental y Amigdalal, por su definitiva influencia sobre el organismo y en consecuencia la salud.

También a los enfermos que puedan identificar su patología con casos que se relatan en el libro y puedan, posiblemente, de esta forma emprender el camino de su curación.

Esta traducción se difunde de forma completamente gratuita y sin ánimo de lucro.



**ENUNCIADO DEL LIBRO DE
ERNEST ADLER
-- ESTOMATÓLOGO --**

**ENFERMEDADES GENERALES CAUSADAS
POR CAMPOS DE IRRITACIÓN DEL
SISTEMA NEURO-VEGETATIVO
PRODUCIDAS POR PROBLEMAS DENTALES Y AMIGDALARES.
(ÁMBITO DEL TRIGÉMINO)
DIAGNÓSTICO Y TERAPIA**

3ª EDICION (1983)

NOTA: Como esta información puede interesar también a personas legas en la terminología médica, en el texto se han añadido datos aclaratorios a términos técnicos y académicos. Se han escrito entre paréntesis, y para diferenciarlos del texto original se les ha añadido un asterisco y utilizado un tipo de letra más pequeño. Ej.: (*... y a continuación se añade la aclaración). También se ha añadido un asterisco a determinados conceptos que el autor da por hecho que el lector conoce por sus publicaciones anteriores, las cuales pueden no ser asequibles actualmente. En estos casos, existe un paréntesis al final del párrafo en el que se describe su significado, además de otras aclaraciones que puedan resultar necesarias.

PRÓLOGO DEL AUTOR A LA SEGUNDA EDICION

La cantidad de charlas, comunicaciones, cartas, etc., sobre la primera edición me producen la necesidad de decir algunas palabras al respecto. Primero, quiero dar las gracias a todos aquellos que se han tomado la molestia de comentar mi publicación. Solamente un diálogo constructivo puede acercarnos a la meta de la perfección.

Principalmente me satisfacen las muchas comunicaciones provenientes de círculos médicos que expresan que de mi libro han extraído iniciativas mediante las cuales pudieron ayudar a muchos enfermos. Por otra parte, la gran cantidad de escritos recibidos de pacientes, me permitieron percatarme de lo mal que todavía están las cosas en cuanto a la aplicación de esta imprescindible modalidad terapéutica, por su abandono en la práctica médica.

Los motivos son diversos. Empieza con el miedo de muchos pacientes, que les impide llegar a tiempo al tratamiento. O posponen, por falta de tiempo, una y otra vez, su visita al estomatólogo.

Falta de tiempo. Este logro de nuestra era técnica es también lo que sólo permite a los sufridos médicos poder aplicar, en muchas ocasiones, un tratamiento sintomático.

Pero uno de los motivos más importantes para este estado de cosas, tan poco satisfactorio, es la postura negativa de algunos científicos que niegan, y negarán, que, dientes en un estado anómalo puedan producir patologías a distancia, no estimando el hecho de que puede tratarse de un foco interferente en el Sistema Neuro-Vegetativo (SNV), y que en realidad sí están produciendo y manteniendo verdaderas distorsiones funcionales en el organismo, convirtiendo a personas sanas en enfermos.

Paralelamente, estos científicos y profesionales de la medicina, añaden que las curaciones logradas mediante el saneamiento del foco son consecuencia únicamente de procesos puramente psicógenos, que responden a la autosugestión del paciente.

Tales manifestaciones, según mi opinión y mi experiencia, son científicamente insostenibles, dado que, si bien estas relaciones causa-efecto han sido en un principio empíricamente comprobadas ya con anterioridad mediante la observación de miles y miles de casos, hoy se ha añadido un estudio estrictamente científico con bases convincentes. No se puede esperar, sin embargo, que los resultados sean aceptados de inmediato por los críticos.

Como mínimo, se debería renunciar a ver los problemas unilateralmente, desde el punto de vista de la patología. Aunque cada órgano tenga sus peculiaridades, y el organismo pueda ser desmenuzado en muchas piezas, no debe perderse la visión sobre su unidad y su constitución como un entero. Aunque en el diagnóstico patológico de un estado final no existan dudas, el mecanismo de su aparición o generación debe ir precedida de una alteración del equilibrio fisiológico por otras causas, que han allanado el camino hacia la aparición de las sintomopatologías y su estado final visible.

Esta parte no contemplada de la patogénesis, de la que predominantemente trata este libro, se ha convertido en una "crux medicorum" a causa de la poca consideración prestada. Por

este motivo va dirigido, además de a estomatólogos y dentistas, deferentemente también al médico de medicina general, y se aparta un poco de la "formalidad" encorsetada del estilo clásico.

Un reproche con el que quizá se me acuse es la afirmación de que yo sea monómano y que lo vea todo a través del suceso neuro-focal dental y amigdalár. A todo aquél que tenga ese temor, puedo tranquilizarlo fácilmente; soy muy consciente de los sucesos pluricausales en las enfermedades crónicas, resultado de mis estudios sobre alimentación, que aquí solamente se mencionan brevemente.

Pero un error aún mayor que la sobrevaloración de los factores foco-distorsionadores del SNV, es su completa ignorancia. Lamentablemente, esta postura está aún a la orden del día.

(* El libro fue escrito a primeros de los años ochenta –1983-. Antes había publicado otros. Ni la comunidad médico-académica ni la científica, todavía hoy le han hecho caso, en grave detrimento de la sociedad enferma. La sociedad misma también tiene su propia responsabilidad en el hecho, dado que, desprovista de conceptos mucho más a tono con la lógica de la naturaleza y que en muchas ocasiones rechaza, no reacciona como debería frente a la dificultad en encontrar solución a los problemas de su propia salud, que le proporcionaría nuevas vías de solución al margen de las tradicionales oficializadas).

El "hallazgo" del, o de los campos de distorsión y de sus relaciones bioenergéticas es, sin embargo, frecuentemente muy difícil. Recuerdo, por ejemplo, aquel diente desvitalizado* sin diagnóstico negativo mediante radiografía; o un diente vitalizado con oclusión situada más abajo en la pulpa; o las muchas radiografías en las que, en sus imágenes, se pueden encontrar campos de distorsión del SNV que son frecuentemente invisibles. Pero, en ocasiones, debido al mal estado de la pieza o de la misma estructura dental, podemos aconsejar o llevar a cabo su saneamiento sin tener la seguridad de que, efectivamente, de ahí parte un suceso patológico, que luego puede confirmarse que sí lo era. También, diagnósticos del campo HNO, tal como en una ocasión los recibimos de un gran centro clínico de diagnósticos alemán, y que indicaban "amígdalas insensibles", o "cavidad maxilar sin importancia relevante", no eran diagnósticos que correspondieran a la realidad, ya que una exploración e intervención posterior demostraron lo contrario.

(* "Desvitalizado": que se trata de un diente muerto, que no tiene vida, y también puede referirse al diente, o muela, al/a la que se le ha efectuado la clásica operación de "matar el nervio", técnicamente denominada "endodoncia".)

Precisamente, estos dos campos que sugieren posibles alteraciones a distancia del SNV, requieren ciertas mediciones para poder establecer una patogeneidad. Ya hay a la venta aparatos útiles, pero algunos son complicados en su manejo y otros inexactos en según que circunstancias. Además, tienen el inconveniente que no anotan los diagnósticos automáticamente, para que, al ser reproducibles, puedan ser examinados por cualquier médico, como en el caso de los aparatos denominados con las siglas ECG o EEG.

Un valioso método, al que me refiero repetidamente en este libro, es el Test Neural de Huneke. Con él, en muchos casos, podemos reconocer la relación entre causa y efecto. Este tipo de test permite, aunque desgraciadamente no en todos los casos, la comprobación de la

causa aun antes de la intervención. Muy a menudo, este es el método empleado en condiciones de dolor, del cual incluyo una serie de ejemplos en el libro.

De todos modos, por parte de una mayoría de profesionales dentro de la salud, se está evitando tomar posición sobre las muchas teorías que se generan dentro de este contexto, hecho que ocurre ya con demasiada frecuencia. Por todo ello, creo que es importante el presentar un pequeño extracto de una gran casuística. Pero ello debe contemplarse críticamente e incluirse en la patología y terapia general.

Hay profesionales que pueden reprocharme que fomento en mis pacientes un "miedo al foco". Quien piense así debería preocuparse primero de que la opinión pública, por ejemplo, fuese ampliamente informada sobre los síntomas de la enfermedad del cáncer, ya que así el miedo al cáncer, ya existente en general, se vería aumentado, y muchos podrían detectar su problema con una mayor antelación. En lo que aún existe la diferencia es en el hecho de que cuando se halla un malignoma mediante el diagnóstico tradicional, las perspectivas de curación son en promedio de un 50%, mientras que un diagnóstico focal positivo dentro del mismo problema, puede llevar al enfermo a un resultado de solución completa o más satisfactorio que de la otra forma.

Es muy extenso el número de pacientes en los que no se produjo un miedo al foco, sino, al contrario, se les redujo su miedo vital.

La ciencia de la odonto-estomatología tiene que salir definitivamente del callejón sin salida o del ostracismo en el que se encuentra, que le ha conducido a una sobrevaloración unilateral del acontecer bacteriológico en los problemas focales y que no definen o solucionan la situación global del enfermo. Deben prestar más atención al sistema básico neuro-vegetativo, ya que éste se encuentra en primera línea, antes que al mencionado bacteriológico, y es el único que permite llegar a discernir la génesis de las síntomo-patologías en los pacientes. Los múltiples casos citados en este libro, sobre todo con relación a la región de la espina dorsal, apoyan esta constatación. Ya en la primera edición se publicaron estas observaciones al respecto de la frecuencia de todo ello.

Terminando esta introducción, sólo me resta el deseo de que críticas bien intencionada no me dejen la fama de predicador solitario en el desierto. A este fin deberían contribuir todos y cada uno de mis lectores.

PREÁMBULO A LA 3ª EDICION

Un gran maestro español en el arte de sanar, el Profesor P.F.V. de la Clínica de la Facultad de Medicina de Barcelona, me dijo en una ocasión: "Cuando hayas escrito un trabajo sobre tema médico, deposítalo en un cajón durante algunos meses o años, reléelo y tacharás mucho, quizás hasta la mitad".

Precisamente no puedo decir lo mismo, y desde la aparición de la primera edición de mi libro han transcurrido años. ¿Por qué? Bueno, lo que yo no intento es curar una enfermedad, sino buscar y tratar su etiología, eliminando del sistema dental y amigdalas ya sean focos neurales, "espinas irritativas" o interferencias y campos de distorsión e irritación del SNV que

se encuentren en esta zona en conexión con el trigémino; en otras palabras, los factores patológicos, más los posibles co-factores, que son otros campos de distorsión de menor entidad que acompañan al foco principal; y observar durante muchos años los resultados.

De todos modos, lo que se debería llevar a cabo en el transcurso del tiempo son nuevas observaciones, experiencias y resultados, y esto es lo que quiero hacer aquí.

Visto desde una perspectiva general, la exploración de bases ha aclarado muchas cosas en los últimos años, pero, lamentablemente, los resultados son escasamente conocidos en las diferentes especialidades profesionales, o simplemente se las minimiza; causa y efecto son poco contemplados, especialmente al comienzo de una síntoma-patología.

De esta forma, los diferentes tests y mediciones precisamente en el ámbito de la dentadura, han contribuido a reconocer muchas causas patogénicas, aun cuando éstas todavía no son visibles o manifiestas en el organismo. De otra parte, la radiografía panorámica* nos transmite una rápida visión general de la situación global, lo que sobre todo es importante para la situación de los dientes con relación al seno, canal mandibular, espacio retromolar, a las osteítis y a los restos de raíces.

(* "Radiografía Panorámica", denominada "Ortopantomografía": radiografía que permite ver toda la estructura máxilo-mandibular entera).

Sólo tenemos que separarnos un poco del antiguo concepto del foco, ya que no todo está en conexión con bacterias y toxinas, sino que precisamente el camino neural* juega un papel definitivamente importante.

(* "Camino neural": se trata del sistema nervioso, que es a modo de una red de cables eléctricos que une, relacionándolos, la multiplicidad de elementos que componen el organismo. Un ejemplo de ello son los órganos y su funcionamiento).

Debo hacer hincapié aquí en que en los campos de distorsión o interferencia odontógenos, existe una muy estrecha relación -aparte de otras, por supuesto- con la neurología.

¿Cómo puede comprenderse, por ejemplo, que tras la eliminación de campos de distorsión en la dentadura se curaran en un día algunas formas concretas de epilepsia incurables por los métodos clásicos? De esto hablaré más adelante en el libro.

Lo que, sin embargo, es casi insoluble es la situación del ser humano como paciente. Sea la civilización, la ignorancia o el ajetreo de la vida actual. El ser humano salió de su vía normal como ser de la naturaleza para entrar en un círculo vicioso.

Para poseer una información guía entre las ciencias de la materia muerta y las de la vida, existe una extraña polarización. La astronomía, la mecánica y la física, se basan en conceptos que pueden ser expresados con precisión y matemática elegante. Estas ciencias han permitido que se crease un universo tan armónico como los templos de la Grecia clásica. Alrededor han tejido una preciosa tela de cálculos y de hipótesis. Persiguen la realidad mucho más allá del ámbito del pensamiento general, hasta abstracciones no perceptibles que sólo constan de

reglas y de símbolos. En las ciencias biológicas no es este el caso.

Aquellos que estudian los fenómenos de la vida, se encuentran perdidos como en una maleza infranqueable, como en un bosque mágico, cuyos arboles mudan incansablemente de forma y de lugar. Se sienten aplastados por una cantidad de hechos que si bien pueden describir, son incapaces de definir con reglas algebraicas. De las cosas encontradas en el mundo material -sean átomos o estrellas, rocas o nubes, acero o agua- se dedujeron ciertas particularidades como peso o dimensión del espacio y su estructura molecular.

Estas abstracciones, y no los hechos concretos, son la materia de las definiciones científicas. La observación de las cosas sólo representa una escala más baja de la ciencia: la descriptiva. La ciencia descriptiva clasifica los fenómenos, pero las relaciones constantes entre las cantidades variables, es decir, las leyes de la naturaleza, sólo aparecen cuando la ciencia se vuelve más abstracta. La física y la química son abstractas y cuantitativas, por esto tuvieron un éxito tan grande y tan rápido. Aunque no persigan el descubrimiento de la naturaleza esencial de las cosas, nos permiten predecir acontecimientos futuros y frecuentemente inducir su suceso. Haciéndonos con el secreto de la constitución y características de la materia, nos hemos erigido en los amos de casi todo lo que existe en este mundo, menos de nosotros mismos.

La ciencia sobre las criaturas vivientes en general, y sobre todo el individuo humano en particular, no ha logrado tan grandes progresos. Todavía se encuentra en el estado descriptivo. El ser humano es un todo indivisible de muy elevada complejidad. No se puede dar de él una descripción sencilla. No hay ningún método capaz para comprenderlo simultáneamente en su unidad, sus componentes y sus relaciones con el mundo exterior. Para analizarlos nos vemos obligados a ayudarnos con diversas técnicas y consecuentemente a servirnos de diferentes ciencias.

Estas palabras, extraídas de "L'homme inconnu", del Premio Nobel Alexis Carrell, un gran hombre en la historia de la medicina, las cito porque en ellas se recoge toda la problemática de la medicina como una ciencia.

A pesar de todos los progresos de la medicina en cuanto a aparatos, todavía no se detectan las causas de las enfermedades. Cuán frecuentemente sucede que únicamente se ha programado mal su búsqueda. Todavía no se tiene en cuenta lo mucho que nuestros impulsos mentales pueden desbaratar la armónica conjunción fisiológica, e igualmente ocurre con los efectos a distancia de un campo de distorsión que, situado en la dentadura o en las amígdalas, se infravaloran totalmente por tratarse de un área casi siempre indolora, de reducidas dimensiones, pero su influencia alcanza a todo el organismo.

La dificultad de escribir un libro como éste radica en que casi es imposible satisfacer al mismo tiempo las exigencias de los teóricos y de los prácticos. La ciencia requiere los resultados de la investigación de base y estadísticas, mientras que el médico general quiere o puede creer necesitar un "libro de cocina", cuyas simples recetas le permitan asimilar asequiblemente, tras una fatigosa jornada de trabajo, la posible problemática por la que sufren sus pacientes, y podérsela solucionar.

Si me decidí a tomar la pluma fue únicamente para corresponder a las demandas de muchos colegas de las más diversas ramas profesionales, que constantemente me han insistido en dejar constancia escrita de mis cuantiosas experiencias en este campo. Escribo brevemente, y únicamente para ofrecer una visión general de todo lo que los campos de distorsión pueden provocar, y de la cantidad de diferentes síntomas que pueden producirse desde una misma causa o situación dental o amigdalár. Y naturalmente, tal como esperan de mis indicaciones, sobre cómo detectar estos focos perturbadores.

Casi siempre, la observación de un problema se cree que puede ser efectuado solamente examinando una radiografía o escudriñando en la cavidad bucal del enfermo; pero con el sólo hecho de mirar no es suficiente.

Por esto, siempre recomiendo el método simple, económico y rápido consistente en la exploración táctil, presionando en determinados puntos en la nuca. He tratado esta diagnosis ampliamente en uno de los capítulos de este libro.

Insisto en que me mantengo favorable, al igual que lo manifesté en otras obras mías, por los desarrollos y nuevas técnicas de aparatos que permitan la medición del acontecer bioenergético y sus distorsiones. Espero que los relatos de casos hagan comprensible el por qué doy tanta importancia a este punto.

Los campos de distorsión* son fuentes de intoxicación energética y química de nuestro organismo, y de un amenazante ensuciamiento de nuestro mundo interior, y hay que entender los términos de toxina y suciedad en toda la dimensión de la palabra. Quien conoce los análisis de las sustancias segregadas por un foco maxilar, sabe de lo que estoy hablando. Seguramente no es una exigencia irracional si abogo por el saneamiento de un campo de distorsión en lugar de convertir nuestro cuerpo en un extraño laboratorio bioquímico. A mi juicio, no podemos creer en la formalidad del progreso actual en medicina, cuando se soslayan las leyes biológicas, a las cuales estamos irremisiblemente sometidos.

(* "Campos de distorsión": son llamados así porque provocan variaciones en los niveles bioeléctricos del sistema nervioso, que inevitablemente alteran el buen funcionamiento del sistema orgánico y del psiquismo.)

(* **NOTA: El libro contiene 242 imágenes, la imagen N° 1 corresponde a la portada, ésta ha sido informáticamente dimensionada para que se pueda convertir en un póster. Se trata de la imagen que representa el territorio del trigémino con su inervación dental.**)

CAPÍTULO I – UNA EXPLICACION NECESARIA

A principios de este siglo, vivía en Barcelona el Dr. Badía, que era conocido por doquier por sus "extraños" diagnósticos y métodos de tratamiento. Un caso fue especialmente comentado. Cuando el enfermo, que se visitaba por dolencias en el estómago, le hubo descrito con detalle todos sus síntomas, el Dr. Badía le dijo: "Por favor, repítame todo esto". Malhumorado, como sólo pueden serlo los enfermos de estómago, comenzó a relatar de nuevo su historia. Aún no hubo terminado, cuando el médico le pidió que lo explicara otra vez. Aquí terminó la paciencia

del enfermo, y éste exclamó enojado al Dr. Badía: "¡He venido a verle para que me cure Vd., pero no para que me tome por tonto!". El médico, tranquilamente, le afirmó: "Sí, Vd. puede ser realmente curado. No tiene que hacer nada más que afeitarse el bigote".

Con esto concluyó la visita. El paciente abandonó la consulta malhumorado y con malos modos. El hermano del paciente, que estaba presente, y a quien debemos esta historia, lo convenció para que se afeitase su hermoso bigote. "Vete a saber si esto servirá", le dijo, "otras cosas no te han servido hasta ahora". Finalmente, estuvo dispuesto para el sacrificio, y el bigote desapareció. Al cabo de unos días al enfermo le habían desaparecido todos los incómodos síntomas.

Pensarán que esto huele a sugestión, pero no. Diagnóstico y terapéutica fueron puramente causales. El resto de la historia lo explicó más tarde el mismo Dr. Badía. Únicamente había hecho repetir al paciente tantas veces el relato de sus dolencias porque observaba que éste, al hablar, pasaba frecuentemente la lengua por los labios, humedeciendo también el bigote. El perspicaz médico había reconocido inmediatamente que ese bello adorno estaba teñido. El tinte tóxico era el causante de las molestias.

Este ejemplo no debería mostrar más que el hecho de cuán difícil puede ser encontrar la causa de una dolencia. Es especialmente original, pero desde luego no es un caso aislado. Hace comprensible el por qué ningún tratamiento sintomático puede conducir a una curación.

Algo parecido ocurre con los campos de distorsión en el ámbito del trigémino*. También ellos pueden ser la causa de las más diversas enfermedades y nadie tendría la ocurrencia, por ser aparentemente increíble, de que podrían estar relacionadas con los dientes, o con anomalías presentes en la anatomía de esta zona. No obstante, tampoco una terapia sintomática nos llevará aquí a una genuina curación mientras que esté activo un campo de distorsión generando un efecto "a distancia" a través del sistema nervioso.

(* "Trigémino": nervio que, formando tres ramas, se extiende por los costados de la cabeza. Principal nervio sensitivo de la cara y motor de los músculos de la masticación. En él se encuentran las inervaciones de la zona de la boca y dentadura junto con las de la zona del tejido circundante amigdalario y las de las mismas amígdalas).

Para una mejor comprensión, reflejamos gráficamente esta relación, de modo que el interesado pueda reconocerlas rápidamente, sin someterse a un largo estudio de literatura. (La lectura del libro "El sistema de regulación de base", 4ª edición ampliada, del Prof. A. Pischinger (Karl F. Hanf Verlag, Heidelberg 1983), puede ser imprescindible para el profesional de la medicina para la aclaración de relaciones neurales desconocidas hasta ahora. En él veremos que muchos conocimientos empíricos ahora han sido demostrados y ampliados por una exacta investigación científica.

La investigación de base de los últimos años ha aportado mucho a la hora de esclarecer estos problemas de la medicina, al poner al descubierto opiniones personales o puntos de vista científicos unilaterales. Pero el médico de medicina general, que debe luchar día a día contra la enfermedad y frecuentemente también contra la ignorancia, se enfrenta a veces al dilema: ¿y ahora quien tiene razón? ¿el uno o el otro?. Finalmente, escribe una receta o

recomienda una terapia, que a veces no perjudica, pero que en la mayoría de las ocasiones tampoco ayuda.

Una actividad de hace aproximadamente 40 años (desde los años treinta) en el campo del diagnóstico de focos y campos de distorsión, amparada por miles y miles de historiales clínicos, nos hizo conocer hasta qué punto pueden llegar los efectos de un campo de distorsión, pero, por otra parte, también debemos considerar y definir lo que se entiende como un campo de distorsión, y qué es lo que se puede esperar de su eliminación.

Quizás, con los casos descritos en mi obra, consiga hacer reflexionar a todos los profesionales que hasta ahora no se han entretenido en averiguar o discernir toda esta fenomenología, para entenderla como modo terapéutico fundamental.

No me mueve en absoluto el dar lecciones a alguien o el querer dar una relevancia que no corresponde a mis humildes logros. La ventaja de una publicación como ésta será, en última instancia, para el paciente, como beneficiario, y esto seguramente será el afán de todos y cada uno de nosotros.

NOTA DE LA TRADUCCIÓN: En el libro, el Dr. E. Adler se referirá constantemente a la denominada “prueba del segundo”, consistente en inocular una pequeña cantidad de anestésico, o dejar caer unas gotas de éste, en puntos concretos de la dentadura o de la boca, y en la zona del entorno amigdalár. Estas áreas pueden resultar patológicas debido a una alteración del tejido, sea éste carnoso u óseo, pudiendo generar un disturbio o alteración en la bioelectricidad del sistema nervioso.

El autor de esta prueba es el Dr. Huneke, amigo de Adler. Huneke fue uno de los pioneros en la aplicación y desarrollo de la denominada “Terapia Neural” o “Neuro-Focal” en Alemania, consistente en tratar clínicamente estas zonas enfermas a base de la inoculación de anestésicos en la zona dental y amigdalár, o la extracción y extirpación de estos elementos. Pero, fundamentalmente, fue Huneke el que realizó los primeros ejemplos en terapia neural con la aplicación de anestésicos, aplicación que extendió también a las cicatrices dérmicas causadas por un acto quirúrgico, o bien ocasionadas por traumatismos o accidentes, ya que éstas son frecuentemente causa de importantes alteraciones del SNV y que ocasionan efectos a distancia, al igual que las zonas dentales y amigdalares.

La “prueba del segundo”, en sí misma, deberá manifestar si el “foco primario” ha sido correctamente localizado, o bien si se deberá proceder a una nueva detección.

En el caso de que el foco intervenido sea el primario, los síntomas del/la paciente deberán desaparecer en unos instantes, o casi al instante; de no ser así, es que no se trata del foco primario.

TEORIA Y PRACTICA

Nuestro trabajo en España, ya desde un principio, fue más sencillo que en otros países que podríamos llamar "supercivilizados", porque, hace años, a través del tipo y ritmo de vida de la población autóctona, pudimos observar especialmente el llamado "foco solitario", mientras que en el caso de los campos de distorsión múltiples, sobre todo en aquellos creados artificialmente, es a veces muy difícil descubrir el nexo entre enfermedad y causa en su forma "pura".

(* "Forma pura": Se refiere a los pacientes procedentes del que acaba de denominar "mundo supercivilizado", por llevar mucha remodelación en su dentadura bajo el pretexto de la conservación de piezas dentales obsoletas, con la finalidad de que los elementos dentales permanezcan en su lugar. "Filosofía" que, vulgarmente, y en detrimento de la salud del paciente, se expresa como "salvar el diente" en base a amalgamas, empastes, puentes, endodoncias –matar el nervio-, y, ¿por qué no?, actualmente lo podrían ser la profusa utilización y colocación de ortodoncias, implantes, etc.)

Por esto se crean las discusiones huera, tan cansadas a veces. Motivo de ello fue también el "exodontismo", importado de América hace años, como pudimos comprobar personalmente (parecido a lo que ocurrió y aún ocurre con los antibióticos): utilización exenta de críticas, a veces obligadas, a extracciones -para oír justo lo contrario de los mismos "exodontistas" al cabo de los años-.

Ya que las relaciones entre el foco y la síntoma-patología son tan difíciles de mostrar, la llamada "doctrina del foco" o "terapia del foco" se convirtió en un "problema focal"*, además, la expresión de los pioneros en este campo, es decir; el concepto "infección del foco", en sí mismo conduce frecuentemente a error. Las causas de los efectos de distorsión pueden ser muchos; la infección, en todo caso, es solamente una de tantas posibilidades.

(* "Problema focal": se refiere al problema o discusión de toda este fenomenología focal entre los profesionales).

FINALIDAD Y MOTIVO DE NUESTRAS EXPLICACIONES, ESTIMULOS PARA EL MÉDICO.

Les mostramos ahora en breves trazos, con ayuda de radiografías o fotografías, así como de esquemas y de los historiales médicos correspondientes, casi siempre sin todas las exploraciones, síntomas, diagnósticos, pronósticos y tratamientos previos, en los cuales únicamente uno o varios campos de distorsión fueron la causa de la enfermedad, crearon el terreno, el campo de cultivo u obraron como irritación desencadenante.

Tenemos la opinión de que es principalmente el médico el que debe conocer estas cosas, sea de medicina general o especialista.

Nuestras experiencias y observaciones nos han demostrado -no solo en pacientes nativos, sino también en aquellos procedentes de otros países- que los campos de distorsión precisamente en el área del trigémino se ignoran aún hoy, a mitad del siglo XX*, y que, en una proporción mínima increíble, sólo se procede a su eliminación cuando la momentánea distorsión funcional se ha convertido ya en una enfermedad orgánica irreversible.

(* La primera edición del libro es del año 1977, y esta tercera lo es de 1982)

Un propósito más de este trabajo es el describir lo que puede definirse como un campo de distorsión, porque también aquí reina la oscuridad.

Así, se lee o se oye, procedente de círculos altamente científicos, lo que, según nuestra opinión, ya hemos calificado como "antidiagnóstico", y que reza: "Ningún granuloma" (hasta la

misma definición, técnicamente, está equivocada). No dice ni más ni menos que lo que, comparativamente, podría decir una Jefatura de Policía publicando que: "Carteristas no había, y, por lo tanto, la asamblea no contó con elementos criminales, por lo que no existían indicios de la presencia social de delincuentes". Nos deberíamos preguntar: ¿y los otros?, los asaltantes, estafadores, falsificadores y demás ladrones y asesinos ¿dónde están?. Pues en materia de odontología neuro-focal les presentaré una gran cantidad de estos "gángsters" en el área del trigémino, que minan la salud de nuestros pacientes.

¿Cuántas veces hemos visto a pacientes "ya saneados en su dentadura" en la que una ligera o aceptable mejoría, persistiendo los síntomas, se ha entendido como una solución médica, mientras los campos de distorsión más peligrosos permanecen allí?.

A primera vista, esta constatación puede parecer exagerada, pero la demostración gráfica a lo largo de este trabajo dará fe de lo que es un "campo de distorsión", y demostrará que su observación, sobre todo al principio de la enfermedad, es de enorme importancia para cualquier tipo de terapia, sea cual sea esta o cómo se llame.

Tengan por tanto comprensión los otros autores si no los cito continuamente, sino que me limite casi exclusivamente al relato de mis propias experiencias. Sólo deseo manifestar muy expresamente que, sin embargo, debo el mayor respeto a las publicaciones de mis colegas.

Se dice, y ello es cierto, que "El ser humano es el único animal que tropieza dos veces con la misma piedra".

Una ocasión especial de observar la relación entre el campo de distorsión y la enfermedad la ofrecían las particularidades climáticas de esta región española, la Costa Brava, donde he residido desde los primeros años cuarenta, huyendo de la guerra europea desde Alemania, y buscando poder disfrutar de una de mis aficiones preferidas, como es el submarinismo.

Por una parte, tiene el clima irritante del mar, aunque en forma más suavizada comparado con el Mar del Norte, por ejemplo, pero, en contrapartida a ello, tiene la cercanía de los Pirineos, con sus frentes fríos. El constante cambio entre frente frío y frente cálido, provoca el desequilibrio del neuro-vegetativo. Este "estrés climático", como provocación, muestra muchas relaciones que los pacientes en casa no pueden observar a pesar de que los campos de distorsión latentes ya existan. Solamente por una observación casual podría el paciente detectarse uno de estos problemas.

Además, al principio de mis actividades como estomatólogo, tuve la suerte de conocer a un médico que, a pesar de no tener nociones sobre las opiniones reinantes en aquel tiempo, referidas a las "infecciones focales", instintivamente, rehusaba tratar a ningún paciente que previamente no se hubiera hecho extraer sus dientes "malos". De este modo pude comprobar cuantas molestias de los pacientes desaparecían únicamente por esta causa.

Así fueron especialmente los dos casos siguientes, que resultaron muy aleccionadores para mí, y que me demostraron que hay que prestar atención hasta a los más pequeños detalles.

Un paciente (J.N.), previsto para una resección* de estómago, nos fue enviado para que le extráramos restos de raíces dentales, con el fin de evitar que el pus y el detritus "infectaran" las cicatrices de la operación. Pero cuando las heridas de la boca se curaron, se normalizó también la preocupante situación del estómago, sin que se produjeran reincidencias en un periodo de observación de más de quince años. ¡¡E iba a ser operado!!.

(* "Resección": una intervención quirúrgica que consiste en quitar una parte de un órgano, o también de una porción de un hueso).

También el otro paciente, que padecía una pertinaz afonía desde hacía medio año, examinada y tratada en múltiples ocasiones, me fue enviado por ese colega a quien entonces consideraba demasiado precavido. Lo único que pude observar fue un minúsculo resto de raíz de un diente extraído. Para hacer honor a la verdad, quiero constatar que en aquella ocasión le dije a mi colega: "Seguramente, ni Vd. mismo pensará que este mínimo residuo de raíz pueda ser el causante de tan grave enfermedad". Pero tuve que convencerme yo mismo de lo contrario, ya que un día después de haber eliminado esa "nada", el paciente pudo hablar por primera vez en meses, y sin problemas.

¿Qué he aprendido de todo esto?. Sabido es que el hombre es el único animal que tropieza dos veces con la misma piedra. Por lo tanto, en el futuro, intenté ser más cuidadoso en este sentido.

A raíz de nuestros éxitos, se amplió nuestra buena colaboración con el médico urbano Dr. Blanch y también con médicos de otras ciudades, por ejemplo con los Dres. Buguñá, Bernat, Benito, Bataller, Brunet, Borrás Bataller hijo, -parece como si la B al principio de sus apellidos tuviera un significado especial- así como, sobre todo, con el eminente especialista del aparato respiratorio Dr. Jacinto Reventós, del Hospital de San Pablo y de la Clínica Platón, a quienes desde aquí expreso mi más sincero agradecimiento.

Asimismo, quiero dar las gracias a mi ex-paciente, la Srta. Elisabeth Riede, que me prestó una inestimable ayuda en la confección de este libro, y también a un colega... "que no quiere ser nombrado".

RADIOGRAFÍAS

Desde los más diversos círculos nacionales y extranjeros, se expresó el deseo de permitir el acceso al público en general a nuestra colección privada, con muchas radiografías, que hemos confeccionado con fines de demostración. Queremos ampliar ahora este deseo.

No deberá ser, de ninguna manera, un atlas de radiografías. Por una parte, porque las imágenes solamente darán explicación al historial médico, y, por otra, porque en un periodo de aproximadamente 30 años muchas radiografías pasaron por varias manos, otras tuvieron que ser puestas a disposición de médicos y pacientes en veloz intercambio, lo que seguramente no ha contribuido a mejorar su calidad. Pero el propósito es mostrar a los médicos las increíbles conexiones, así como las "genuinas curaciones", comprobables por un periodo de 25 años, conseguidas en cada uno de los casos mediante la eliminación de uno o más campos de distorsión, sean de naturaleza bacteriológica, tóxica, mecánica o creados por

compresión, ya que se puede tratar de una diversidad de causas, o, frecuentemente, de una misma causa para las más diversas síntoma-patologías. En la respuesta al tratamiento, lo más importante ya no es el mismo foco o el campo de distorsión en sí mismos, sino la capacidad de reacción del organismo, deteriorado por una larga enfermedad.

El presente trabajo nació de las experiencias extraídas de la práctica diaria. Se podrían escoger dos caminos para relatar precisamente estas experiencias: uno, como sobria estadística -como acostumbran a serlo las estadísticas- (la estadística en este campo no posee mucha fuerza de expresión, además de que aún no existe un método normativo para la detección de campos de distorsión, y todavía no es completamente fiable en cada caso la detección negativa).

El otro camino es mostrar y relatar las cosas tal y como se produjeron dentro de la realidad y la práctica diaria, con ciertas anécdotas cotidianas. En cualquier caso, el ser humano no es un número -se compone de cuerpo y alma-. La medicina psicosomática nos lo da a entender así cada día. A menudo, uno desearía que existiera el concepto de medicina somato-psíquica. Pero esto podremos comprenderlo mejor a lo largo de las explicaciones.

Ante todo, debe resaltarse que no se trata de casos incontrolables. Vemos a la mayoría de nuestros ex-pacientes años y años, porque todos se convierten en amigos -también los muchos extranjeros -. Por otra parte, la mayoría de los "casos", sobre todo en los últimos años, no son casos "frescos", en otras palabras, durante mucho tiempo, antes de acudir a nuestra consulta, en ellos se pusieron en práctica todas las reglas del saber médico, y, en bastantes casos, parcialmente, les fue "saneada" el área del trigémino; sin embargo, no resolvieron su problema de salud. Pero todo esto no vamos a discutirlo "teóricamente", sino que relataremos detalladamente caso por caso. Por tanto, estamos interesados en dar a nuestras explicaciones una forma "neutral", que corresponda a la realidad -sin teorías-, exceptuando pequeños llamémosles comentarios, para mejor comprensión de los colegas.

Pero antes de que demos comienzo al tema en sí, convendría contestar algunas preguntas que se nos hacen reiteradamente.

“¿Existen muchos pacientes con focos sin molestias de ningún tipo?”. Pues sí, esto existe. Los focos pueden permanecer silenciosos o dormidos durante años, porque el paciente no nota nada. El foco despierta como respuesta del organismo a irritaciones, estímulos, estrés – da igual el nombre*. Pero cada incidencia -accidente, enfermedad, por ejemplo, gripe o cualquier otra carga, sobre todo la edad, pero especialmente intervenciones quirúrgicas serias- da vida al llamado "foco mudo"* y a veces, sin exagerar, pueden quitar la vida a su propietario. El campo de distorsión se convierte en la aguja de la balanza, hacia un lado o hacia el otro; con otras palabras, mediante la disminución de la capacidad de resistencia -ya que todo en nuestro organismo es equilibrio- se produce un desarrollo negativo.

(* “Da igual el nombre”: podrían incluirse los cambios atmosféricos y climatológicos –estacionales-, además de los estados emocionales debidos a la problemática existencial –entorno social-).

(* “Foco mudo”: puede estar refiriéndose a los shocks anafilácticos, denominados también colapsos, que generalmente pueden producir un paro cardio-respiratorio. Un ejemplo de ello podría ser el que un determinado paciente debiera -por sentirse enfermo o por accidente- de ingresar en el área de urgencias

de un determinado hospital y en la inevitable intervención del equipo que lo asistiera, su organismo respondiera de esta forma, sin que directamente los que le asistieran tuviesen alguna responsabilidad directa con un fatal desenlace; en muchísimas ocasiones; en aquellos instantes, no da tiempo para averiguar la situación "focal" del ingresado. No obstante, bueno sería que esta práctica fuese puesta en los protocolos que en aquellas circunstancias se aplican, ya que, muy probablemente, bastantes de los síntomas que podían haber obligado al paciente a ingresar en urgencias podrían ser causados únicamente por los famosos "focos").

En los diferentes capítulos se especifican solamente algunos ejemplos "visibles", ya que también en el campo de los portadores de focos sin molestias, que hemos experimentado, los hay, o los ha habido, "sin síntomas".

No obstante, tenemos experiencias muy interesantes, de las que, desafortunadamente, no se ha podido conseguir la autorización del paciente para su publicación.

"Se eliminaron dientes, amígdalas y apéndice, y las molestias continúan." Sí, algo así también existe, hemos podido constatarlo. También esto requiere una explicación: Cuando, a consideración del estomatólogo, se extraen dientes, amígdalas o el apéndice, entre otros, seguramente éstas mostrarían alguna alteración patológica.

En ocasiones, al examinar por primera vez a un paciente en nuestra consulta, hemos podido observar que, con anterioridad, se extrajeron dientes, amígdalas o apéndices, sin que pudiésemos constatar signos residuales de que hubiesen habido anteriormente alteraciones patológicas.

Esto, sobre todo, puede ser debido al proceder rutinario por falta de tiempo, ya que la búsqueda de campos de distorsión usualmente va ligada a una larga serie de análisis. Sin embargo frecuentemente la causa del fracaso puede ser atribuida a que la enfermedad ya ha progresado tanto que la distorsión funcional se ha convertido en una afección orgánica que necesitaría de un tratamiento idóneo añadido, con el fin de corregir la disfunción orgánica, bien establecida por la cronicidad del proceso originado por un campo interferente.

También existen otros motivos del reino de la psicopatología. A un paciente del Dr. Reventós, abogado, con un fuerte asma, se le practicó una resección de amígdalas, sin resultado, pero tras la muerte de su suegra se liberó del asma.

Una paciente del Dr. B que nos fue enviada para un "saneamiento" odontológico a causa de sus afecciones paravertebrales en el sector hepático -sin diagnóstico en cuanto a campos de distorsión- nos dijo al responder a la pregunta de si tenía quizá problemas psíquicos: "Sí, engaño a mi marido". Huelga el profundizar en este asunto, ya que si a la paciente se le hubiera extraído un diente hubiera sido un fracaso.

Bueno, en el caso de otra paciente de 19 años, que nos fue traída desde la Clínica Platón, de Barcelona, a causa de sus dolores paravertebrales y una sedimentación de glóbulos rojos de 90 durante la primera hora, basándonos en los resultados de la radiografía dental, seguramente podríamos eliminar con seguridad los dolores paravertebrales practicando una extracción de las muelas del juicio medio retenidas, pero nunca la alta sedimentación de los

glóbulos rojos. Pero veamos qué era lo que realmente provocaba el problema.

PROVOCACION DEL FOCO PRIMARIO: El resultado final de este caso fue el siguiente: como anticipamos, los dolores paravertebrales desaparecieron tras la extracción de las muelas del juicio. Pero la operación actuó simultáneamente como provocación -justamente sobre el foco primario- que tenía sus orígenes en una inyección glútea* no reabsorbida practicada en la infancia. Conocer esta circunstancia es muy importante. Mediante la primera intervención se reactivó, aumentó su dimensión y tras una intervención quirúrgica se pudieron extraer aproximadamente 20 ml. de pus, sin que anteriormente se hubieran percibido las menores molestias en esta área. Ya transcurrida una semana, la sedimentación de los glóbulos rojos bajó a 5.

De esto podemos deducir que un campo de distorsión, a menudo, es muy difícil de encontrar, pero existe.

(*Al respecto de la inyección glútea –la nalga como elemento interferente-, ésta se encuentra dentro del mismo modelo interferencial en el que se sitúan las cicatrices, cuales éstas sean, que, situadas en cualquier lugar del cuerpo, sean internas, o bien externas, motivadas tanto por una intervención quirúrgica como por un traumatismo o accidente, igualmente, ejecutan una importante función patógena, interferente del SNV).

El Profesor Dr. Diego Ferrer me confirmaba idénticos resultados en un niño afectado de endocarditis, cuyo origen pudo encontrar durante la autopsia, al igual que en el caso citado anteriormente.

(*Adler, en este caso, no especifica qué clase de foco interferente fue el que el Dr. Ferrer halló durante la autopsia del joven paciente fallecido. Cabe pensar que pudo tratarse de otra inyección no bien absorbida, que además podía presentar una bolsa de pus).

Nuestro único deseo es demostrar a médicos y pacientes un método viable con respecto a la etiología en el acontecer pluricausal.

DIFERENTES REACCIONES DE CADA INDIVIDUO

Aquí no se trata de ninguna manera, o únicamente, de la presentación de una casuística, sino que las radiografías publicadas aquí tienen una doble función. Por una parte, deben mostrar las múltiples posibilidades de campos de distorsión en el ámbito del Trigémino y, por otra, aclarar, mediante explicaciones, dibujos sobrepuestos, comentarios, etc., la patogeneidad hallada, hasta donde sea posible.

Además, ello posibilita que el profesional interesado pueda adquirir un conocimiento más rápido de las conexiones, y sobre todo observar, increíblemente a menudo, las diferentes reacciones de cada individuo frente a una misma causa.

Si se intenta atribuir algunas enfermedades a la existencia de focos o campos de distorsión, como venimos conociendo, ello es relativamente correcto a partir de las radiografías comentadas.

Por este motivo, es muy importante para el médico, no importa cuál sea su especialidad, conocer al menos algunas de las relaciones enumeradas aquí, e, igualmente, para el estomatólogo con exceso de trabajo, que debe luchar contras estos campos de distorsión y eliminarlos de una manera u otra, siempre y cuando inconscientemente, o de una forma no intencionada, no sea él el causante de los mismos.

Estos conocimientos derivan de la práctica diaria. Naturalmente, las conexiones entre campos de distorsión y una síntomo-patología a distancia sólo pudieron hacerse evidentes en los casos en los que un "foco solitario", es decir, un único foco causante (campo de distorsión), era el responsable de las molestias.

Únicamente son estos ejemplos los que nos permiten ver en forma pura la evolución de cambios efímeros por efectos a distancia, creando la base para posteriores investigaciones. Esta circunstancia permite poder ver todo claramente y de forma natural. No es tan sencillo realizar esto en los países supercivilizados, con los pacientes portadores de múltiples campos de distorsión y con la permanente falta de tiempo imperante en la medicina oficial estatal. Es en este tiempo y en esta sociedad "avanzada" donde se producen con mayor incidencia enfermedades debidas a campos de distorsión.

Deseo con la mejor de las intenciones que mediante estas indicaciones simples y breves, el médico adquiera de manera sencilla una pequeña visión sobre esta área tan complicada del nervio trigémino y el neuro-vegetativo, con su patología y sus efectos a distancia.

Este es el sentido de la casuística descrita, que únicamente quiere servir de muestra y de ejemplo, facilitando de esta forma un rápido y claro conocimiento en este terreno con relación a su importancia dentro del acontecer de la salud en general.

Nomenclatura de foco y campo de distorsión: a fin de impedir que surjan errores, se hace precisamente la siguiente explicación sobre la diferencia entre foco y campo de distorsión. En el idioma español se utiliza, aparte de la palabra "foco", la de "espina irritativa", principalmente por parte médica. Esto ocurre tanto si la causa o el efecto es bacteriológico, tóxico, químico, mecánico o puramente neural.

En alemán, al término "espina irritativa" le es más próxima la denominación "campo de distorsión", que procede de la terapia neural. Asimismo, el término foco (fokus) no manifiesta nada sobre el substrato del efecto de la distorsión, ya que una denominación exacta sólo sería posible sobre una base analítica, histológica y bacteriológica, lo que, en vistas a la enfermedad secundaria provocada de esta forma, sería únicamente de menor importancia.

Por tanto, en este libro utilizamos la terminología "foco" y "campo de distorsión" con el mismo significado que nuestra "espina irritativa". Con ello, eliminamos la diferenciación tal como foco bacteriológico, tóxico o químico, ya que un campo de distorsión puede ser todo aquello que desencadene un efecto patológico a distancia, sea bacteriológico o puramente neural (como un cuerpo extraño, una cicatriz o una muela del juicio impactada, sin comunicación con la cavidad bucal).

Esto no debe ser en ningún caso una nueva nomenclatura, sino una explicación para evitar malentendidos con relación a este trabajo.

En países sudamericanos se interpreta actualmente la palabra foco, o campo de distorsión, como "interferencia".

II - LA DENTADURA DE LECHE

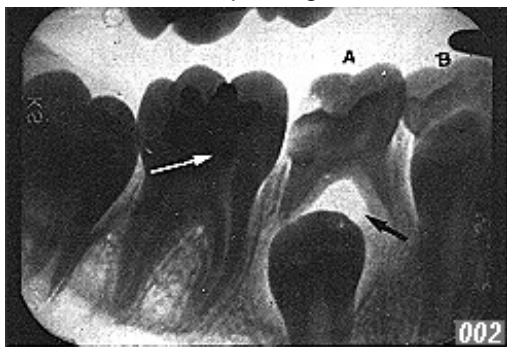
Aunque los dientes de leche (debido a que se suplantán o cambian por las otras piezas) no alcanzan la importancia de otros factores en la dentadura permanente, necesitan, sin embargo, de atenciones en cuanto se refiere a campos de distorsión. Muy a menudo, de ahí se derivan distorsiones a distancia que, como consecuencia, originan enfermedades secundarias resistentes a cualquier terapia.

Aquí no es el lugar de hablarles de los riesgos que conlleva la negligencia de la práctica clínica en estomato-odontología, del hecho foco-neural respecto de los centros de irritación, no solamente para la dentadura permanente sino para la salud en general.

Así, no solamente las caries revisten importancia, sino que también las anomalías posicionales, estrecheces, etc., deben ser tenidas en cuenta, cuya posible corrección influirá en el desarrollo general del cuerpo.

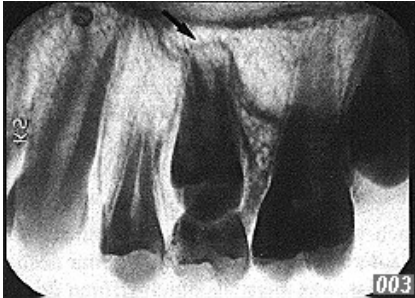Lamentablemente, aún está muy extendida la creencia de que un diente está enfermo únicamente cuando duele. Resultado, los padres sólo van al estomatólogo con los niños para que les alivie el dolor, lo que casi siempre se solventa abriendo el diente ya podrido y entonces se espera al cambio de "dientes". En este tiempo carente de dolor, sin embargo, se establecen los primeros efectos a distancia; en esta época comienza el protagonismo del diente de leche como campo de distorsión.

Frecuentemente, se trata de ligeros e intermitentes ascensos de la temperatura, falta de apetito, distracción, nerviosismo, desobediencia y también agresividad, creados por los efectos de estas intoxicaciones crónicas en un cuerpo inestable. Muchos pediatras se quejan de que no se eliminan estos dientes gangrenosos, pero, por una parte, los padres argumentan que no duelen, mientras que algunos estomatólogos aseveran que "debe esperarse hasta que cambien" para que la hilera de dientes no se desplace. Aquí aún falta una gran labor de información. Un diente gangrenoso (moribundo) no debe permanecer nunca en su lugar por el mero hecho de que se trate de una "reserva de lugar", además de que la resección de la raíz no puede realizarse con normalidad como en el diente de leche vivo, por lo que no debe demorarse su extracción. (Imagen nº 2).



cambien" para que la hilera de dientes no se desplace. Aquí aún falta una gran labor de información. Un diente gangrenoso (moribundo) no debe permanecer nunca en su lugar por el mero hecho de que se trate de una "reserva de lugar", además de que la resección de la raíz no puede realizarse con normalidad como en el diente de leche vivo, por lo que no debe demorarse su extracción. (Imagen nº 2).

TEXTO DE LA IMAGEN Nº 002: En esta imagen vemos una amalgama demasiado próxima a la pulpa, sin replesión de base. En A un diente de leche desvitalizado con absorción incompleta de la raíz, mientras que en B es normal.



En casos excepcionales, un diente sin infección, o sea, puramente neural, y perfectamente absorbido, puede convertirse también en un campo de distorsión. Se trata de dientes pinzados por presión lateral por la estrechez de la hilera de dientes, que, por este motivo, no pueden caerse a tiempo. (Imagen nº 3).

TEXTO DE LA IMAGEN Nº 3: Paciente de 11 años. Enfermedad: caída de cabello en círculos (alopecia areata) a causa de la estrechez de la posición de los dientes. A pesar de una perfecta absorción de la raíz, no se expulsó el premolar; ello fue debido a la presión de los dientes vecinos. El diente no podía colocarse, por tanto, en su posición normal, ejerciendo así una presión patológica sobre la superficie del seno maxilar, abundantemente innervado como es bien visible. La caída del cabello en forma circular se encontraba justamente en el foco neural de este diente. Curación mediante eliminación del diente fuertemente presionado.

No es necesario profundizar en casos diferentes, sino que queremos dirigir la atención hacia el diente de leche como campo de distorsión.

En nuestros pequeños pacientes centroeuropeos, frecuentemente vemos dientes con empastes de amalgama excesivamente grandes, parcialmente desvitalizados por la proximidad del empaste a la pulpa. Que a menudo es consecuencia de la aparición de una linfadenitis, y, simultáneamente, la causa de interminables exploraciones. Se trata en este caso de una "hiperemia" de la pulpa dental, ya que el cemento no es un elemento aislante neutral en una caries profunda (pero estas circunstancias ya empiezan a ser contempladas por la odonto-estomatología).

Si los niños sufren frecuentes anginas, hay que prestar especial atención a todos estos diagnósticos patológicos en el ámbito de la dentadura de leche.

Un factor poco o nada contemplado en los niños son las reacciones inespecíficas tras las vacunaciones. Aunque éstas se manifiestan en primera línea a través de las amígdalas, no deben ignorarse de ningún modo los peligrosos campos de distorsión que representan los dientes de leche gangrenosos, a los que, muy frecuentemente, se les atribuye la fuerte reacción a la vacunación misma, e, igualmente, una molestia secundaria por el mismo motivo, a pesar de que en el fondo el fenómeno se presenta por la presencia de focos y campos de distorsión activados por la inoculación de la vacuna.

LA ALIMENTACION EN LA INFANCIA

Desde la fecha de la última edición del libro, se observa un incremento importante de las anomalías en la dentadura. Ello está relacionado con la ortopedia* maxilar que se aplica para corregir anomalías en la alineación dental; entonces, los colegios, la prensa, los padres y sobre todo la televisión, deberían hacer hincapié constantemente sobre los perjuicios que conlleva esta práctica, en la que prevalece el factor estético y no tiene en cuenta la realidad que significa, dado que los daños pueden influir también, generalmente, sobre el Sistema Nervioso Vegetativo y, sobre todo, en el desarrollo psicosomático del individuo. (En el capítulo IX se profundizará más sobre este tema). El motivo es la compresión, por falta de espacio, y las irritaciones mensurables que provoca. El mal general es, entre otros, cada vez más la alimentación blanda, que conduce a la pereza en la masticación.

(* "Ortopedia maxilar": se refiere a las ortodoncias, hoy en día tan en boga, y que conllevan tantos problemas para el sistema nervioso y, en consecuencia, para la salud.

Se está constatando que los portadores de tal "tratamiento" ortodóncico, jóvenes pubertos y en edad escolar, en muchísimos casos pueden sufrir una regresión en su intelecto que se manifiesta en forma de desinterés en sus estudios, o, si no, igualmente en un descenso de las evaluaciones escolares, a pesar del esfuerzo que pueda aplicarse en sus estudios. Sus notas escolares descienden alarmantemente. Además, esta patogénia se manifiesta en el comportamiento, que al alterar el sentido de la percepción, en ocasiones se producen cambios de conducta nada encomiables en esta clase de pacientes).

En animales jóvenes, podemos observar este fenómeno correctamente desarrollado. Monos, perros y gatos mordisquean desde muy pequeños todo lo que encuentran, y así logran un desarrollo normal de los maxilares. Nunca he observado esta clase de anomalías en las dentaduras de monos, perros y gatos.

Experimentos llevados a cabo con animales (pobres animales), a los que se les efectúa una intervención consistente en separar un determinado nervio que les produce una incapacidad de masticación en el mandibular, se ha conseguido reproducir anomalías dentales semejantes a las que son "normales" en los niños a causa de su subdesarrollo dental (pobres niños).

Pero la tragedia del ser humano ya comienza cuando, tras el parto, se separa al niño de la madre, provocando consecuentemente un shock psíquico, a lo que se añade un periodo de lactancia demasiado corto (cuando no se da un sustitutivo de la leche materna ya desde el comienzo).

Lo grave de todas estas circunstancias es que, inmediatamente después del nacimiento, se desarrolla un ser humano "defectuoso".

La pereza de masticación precoz es también una de las causas del aumento de paradontalgias e implica en primera línea a todo el sistema digestivo.

III - LA MUELA DEL JUICIO SUPERIOR E INFERIOR

Aunque en la literatura odontológica se haya escrito mucho sobre ello, especialmente sobre síntomas locales y terapia (entre otros HARNISCH, respecto a las perturbaciones en la erupción de las muelas del juicio), existen pocos trabajos que traten sobre sus efectos a distancia.

Sobre todo, el conocimiento sobre este peligroso campo de distorsión es aún demasiado reducido como para ser un "bien común" de todos los médicos.

A través de estas experiencias vividas ya en una época temprana, nos ocupamos de este tema, y, en un congreso en el año 1951 sobre "Patología focal dentaria", en la facultad de Medicina de Barcelona, hablamos sobre ello, mostrando una serie de diapositivas (publicadas en la monografía "Patología focal dentaria", Ediciones Teide, Barcelona).

Hasta ahora, se hablaba sobre todo de la muela del juicio retenida o impactada*, o de la bolsa retromolar* o de pericoronitis*, con o sin trismo*; sin embargo, este campo se amplía todavía más, como en un principio lo demostraron las observaciones casuales y, más tarde, lo corroboraron estudios exactos.

(* "Retenida o impactada": se refiere a la muela dentro del hueso que no eclosiona).

(* "Bolsa retromolar": existe un vacío entre la parte posterior de la muela y el hueso).

(* "Pericoronitis": inflamación de la encía en relación con la corona de un diente o muela del juicio inferior, que puede impedir la movilidad por contractura e inflamación de la mandíbula y mejilla).

(* "Trismo": contractura del músculo mandibular denominado masetero, que bloquea la articulación témporo-mandibular -ATM-).

UNA "PEQUEÑEZ" HISTORICA:

En la historia de la medicina, de la química, de la física y de muchas otras ciencias, o de la técnica, el detonante fue primero una observación casual sobre la cual se formulaba una hipótesis, que más tarde se transformaba en una teoría y después se convertía sencillamente en un hecho.

Un conocido profesor dijo en una ocasión con relación a estas afirmaciones: "Primero uno se ríe, luego se calla y después se dice: "Esto ya lo hemos dicho siempre."

Ya muchos estomatólogos anteriores a Huneke, en sus prácticas diarias dentro del contexto odonto-estomatológico, observaron fenómenos de remisión de molestias en segundos, lo que, al igual que yo, interpretaron como procesos de reflejo inconexos, sin profundizar en su origen. Y precisamente aquí se demuestra el valor que tiene la simple palabra "¿por qué?".

Por lo que se refiere al campo de la muela del juicio superior e inferior fue precisamente un caso el que nos permitió abrir algo más los ojos; con otras palabras: un factor más en la patogénesis de la enfermedad bivalente.

El caso en concreto que dio pie a realizar exploraciones u observaciones más precisas fue el siguiente: en una paciente (M.S.B.) que, además de las molestias reumáticas, padecía de un síndrome cervical, tras recetarle todos los medicamentos disponibles, se extrajeron también todos los focos dentales visibles, sin lograr una especial mejoría. Una muela del juicio inferior; recta y normal quedó intacta, como ocurre tan a menudo, y se deja como soporte para prótesis dentales. La paciente mencionó más tarde que este diente le causaba una molestia en la mejilla, por estar situado muy atrás y, a su petición, se extrajo. Ya que ni ella ni nosotros relacionábamos esta muela con el síndrome cervical, fue grande la sorpresa por ambas partes al comprobar, que ya al día siguiente, habían desaparecido las molestias.

En el transcurso de estas explicaciones podremos ver las más diversas enfermedades y su correspondiente terapia, que también tuvieron su origen en una de las muelas del juicio.

Por tanto, debemos manifestar que es un gran error el mutilar una dentadura mediante la extracción del segundo molar para crear espacio. La muela del juicio inferior desploma su eje y queda en el canal mandibular y, salvo raras excepciones (como en el caso de la primera extracción del molar de los seis años en la infancia), no discurre paralelamente a los otros dientes, ocasionando anomalías de oclusión. Lo propio ocurre con todos los otros dientes que son sacrificados para crear espacio para la muela del juicio. Así lo constatamos recientemente en el caso de un turista alemán a quien tratamos una grave pericoronitis, al que le habían sido extraídos los primeros premolares para que la muela del juicio tuviera sitio.

Igualmente errónea es la opinión de que la muela del juicio sirve de soporte lateral a otras muelas. Cuanto antes se realice la extracción mejor y más dura será la osificación detrás de los segundos molares.

Veamos mediante las radiografías cómo en esta zona existe una gran proximidad de las raíces, de manera que entre los dos últimos molares no existe una capa ósea mesial interdental; por el contrario, en casi todos los casos, existe una bolsa retromolar, hasta en el caso de adolescentes.

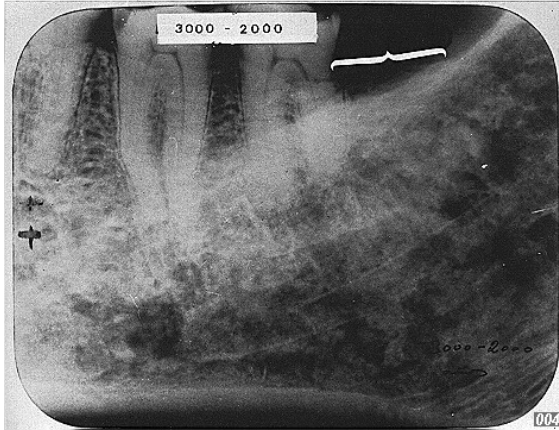
Por tanto, se debe desechar esta terapia de "comodidad" que consiste en extraer el segundo molar, exceptuando algunos casos muy infrecuentes tales como muelas del juicio totalmente impactadas, con raíz corroída del segundo molar.

Para comprender mejor este mecanismo, debemos retroceder algunos milenios.

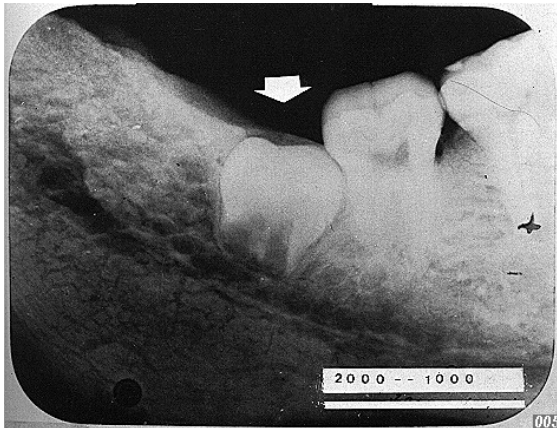
Es conocido que nuestros hábitos de vida y alimentación se han visto sometidos a grandes cambios en el transcurso de estos milenios, que los alimentos eran cada vez más blandos y la función de masticación empeoraba, sin referirnos a los diversos factores de la alimentación en sí. La "función crea el órgano" se dice. En nuestro caso la reducción de la labor de masticación conlleva una reducción en el crecimiento de los maxilares. Esta circunstancia trajo consigo que, el espacio entre la muela del juicio y la rama mandibular ascendente fuese cada vez menor.

Comparemos ahora unas radiografías, cedidas gentilmente por el Dr. A. Sollmann, del

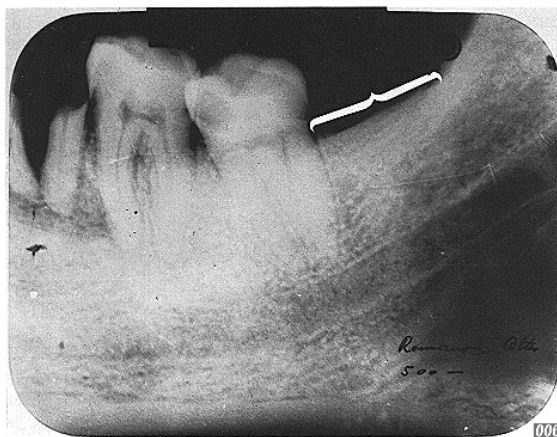
Instituto Antropológico de Munich. Se trata de unos maxilares de hace solamente 3000 años a. C. (Imágenes n°s 4, 5, 6, 7 y 8), y veremos que entre la muela del juicio y la rama ascendente existe un espacio que aún podría dar cabida a otra muela, mientras que hoy en día, en casi todos los maxilares, la muela del juicio, aún la de desarrollo normal, se encuentran ya casi cerca o en la rama ascendente (Imágenes n°s 9 y 10).



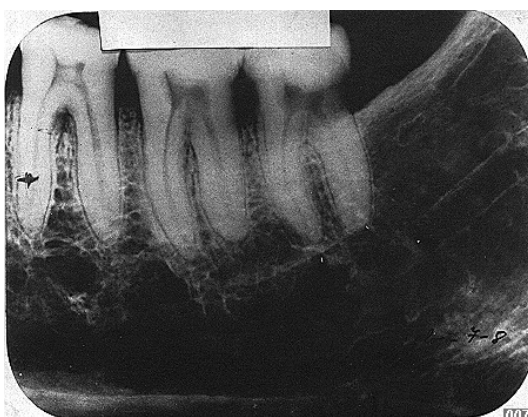
TEXTO DE LA IMAGEN N° 4: Mandíbula 3000 a 2000 años a.C. Detrás de la muela del juicio aún quedaría suficiente espacio para otro molar.



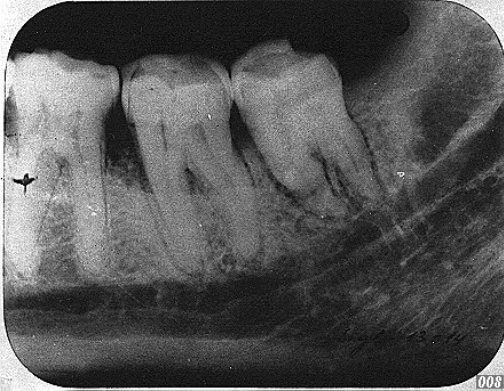
TEXTO DE LA IMAGEN N° 5: También aquí quedaría espacio para otra muela; sin embargo, la muela del juicio en crecimiento se encuentra en posición falsa. El motivo de esta mala posición, por tanto, no es la falta de espacio.



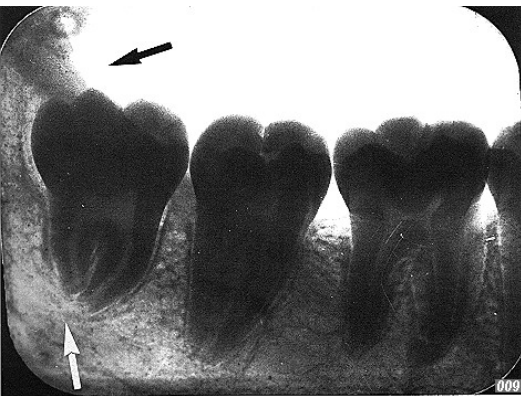
TEXTO DE LA IMAGEN N° 6: 0 – 500 a.C. También aquí tenemos todavía un espacio ancho, libre, detrás de la muela del juicio. Esta radiografía nos muestra, asimismo, la expulsión de un molar "de los seis años", roto, con formación ósea nueva y ya únicamente una ligera claridad en la zona de reabsorción.



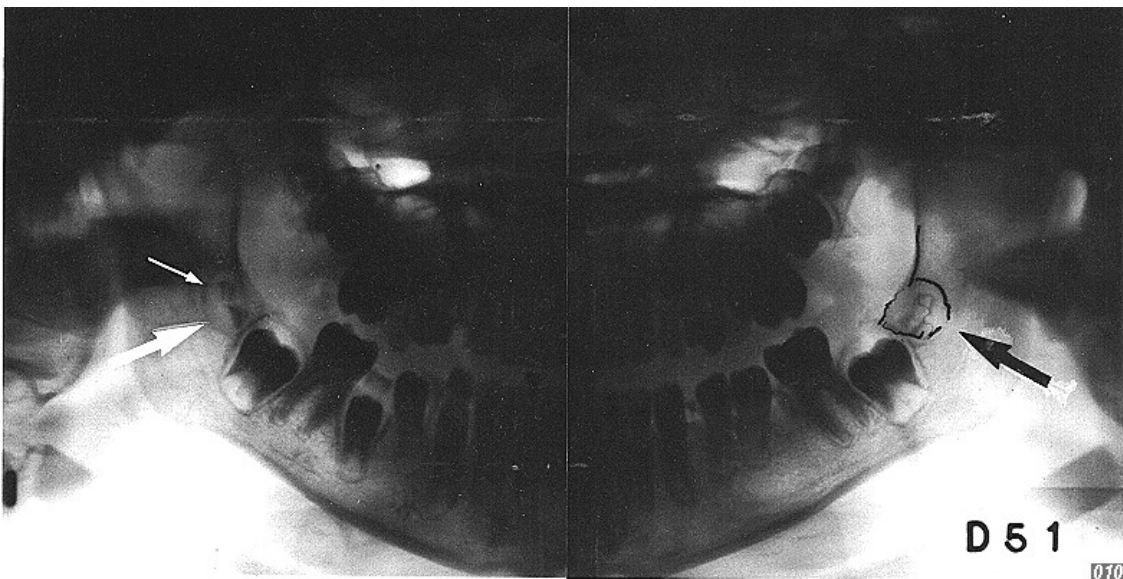
TEXTO DE LA IMAGEN N° 7: Siglos XII-VIII. Aquí ya podemos observar una reducción del espacio retromolar.



TEXTO DE LA IMAGEN Nº 8: Siglos XIII-XIV. La reducción del espacio retromolar progresa. Muela del juicio con estrías periodontales.



TEXTO DE LA IMAGEN Nº 9: Mandíbula contemporánea; la muela del juicio se halla ya en la rama ascendente; las raíces en el canal mandibular.



TEXTO DE LA IMAGEN Nº 10: En esta radiografía panorámica de un niño de 8 años, podemos observar, en una dentadura bien desarrollada, sin caries, la futura falta de espacio del tercer molar. A pesar de que los maxilares se desarrollarán más, se reconocen ya los gérmenes dentales en la rama ascendente (flechas).

Pero no se trata únicamente de este factor, sino que, mediante este "desplazamiento", las muelas se aproximan cada vez más a la curva que describe el canal mandibular* en esta región; dicho con otras palabras: que las raíces de los propios molares se encuentran muy cerca

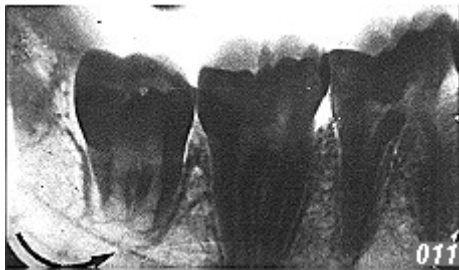
de él. Esta excesiva aproximación puede significar un área que genere alteraciones del S.N.V. y, en consecuencia, patologías a distancia.

(* “Canal mandibular”: acanaladura situada a lo largo del interior del hueso mandibular, que alberga el nervio de este mismo nombre que enraíza las piezas dentales).

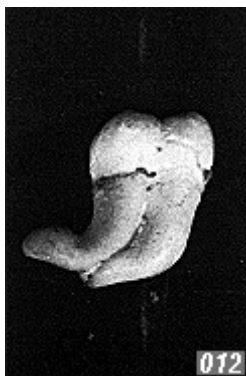¿Dónde se halla, pues, el peligro en la muela del juicio?. A grandes rasgos, podemos destacar dos motivos. Primero: a causa de esta falta de espacio, se crea el fenómeno que describe la literatura odontológica y que se denomina “pericoronitis”, consistente en restos de la bolsita dental, con formación de bolsa marginal posterior y que se contempla como principal motivo de la infección focal.

A nuestro juicio, sin embargo, el segundo factor, puramente neural, es frecuentemente más peligroso, ya que actúa a distancia y no es apreciable localmente. Este es, principalmente, el factor que hasta ahora casi no ha sido tenido en cuenta.

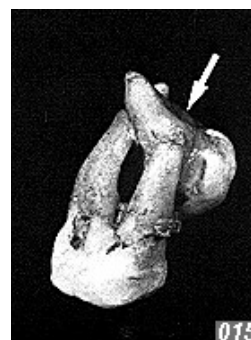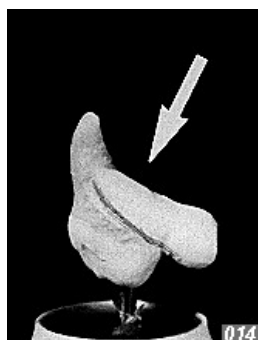
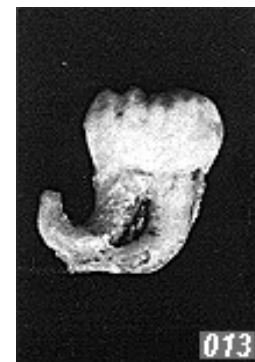El diente crece desde la corona de la raíz. A causa de la reducción del maxilar descrita anteriormente, y casi finalizado el periodo de crecimiento, las raíces se aproximan cada vez más al canal mandibular, como podemos apreciar claramente en la imagen nº 11.



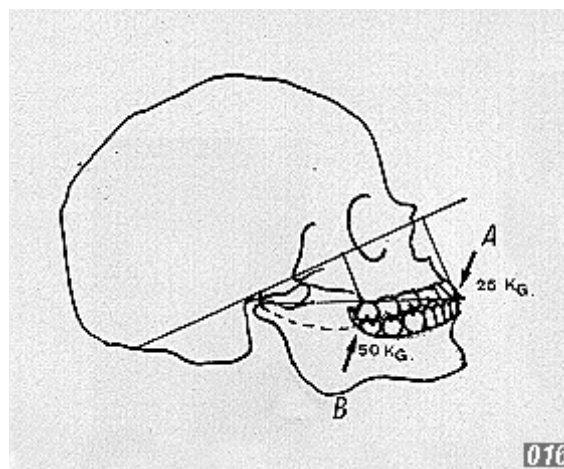
TEXTO DE LA IMAGEN Nº 11 - Aquí se crea un campo de irritación, ya que es sabido que en estas situaciones la formación de raíces es "rechazada", de manera que, morfológicamente, éstas adoptan las más increíbles formas o deformaciones. (Imágenes nºs 12 y 13).



Se produce el caso contrario cuando el crecimiento se dirige contra las mismas muelas vecinas. En este caso, se dan procesos de reabsorción en la corona o en la raíz. (Imágenes nºs 14 y 15).

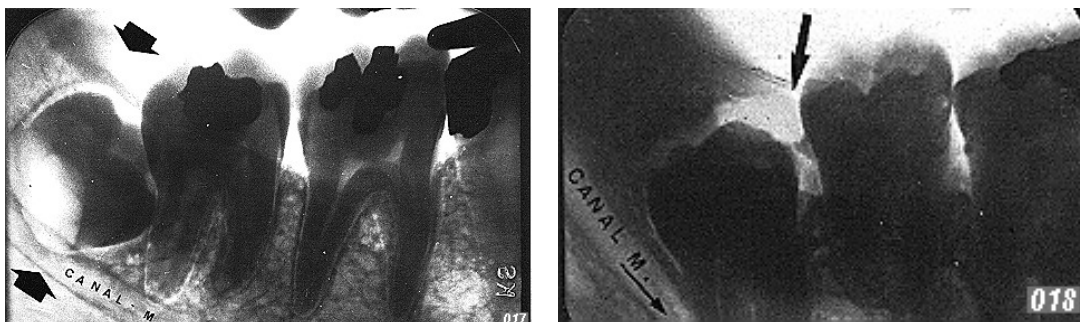


En el primer caso, si la raíz de la muela del juicio se encuentra directamente al lado del canal mandibular (utilicemos mejor el termino "en la zona de irritación"), se añade otro factor, que es el siguiente: Basándonos en la ley de la palanca, si, por ejemplo, sobre un incisivo recaen 25 Kg. por presión de masticación, a la muela del juicio le corresponderán 50 Kg. Sin embargo, si a este lado faltan muelas, la presión por masticación se incrementa en mucho (por ejemplo, en el caso de soportes para prótesis, etc.) sobre dicho diente, y, por tanto, produce una sobrecarga, como puede ocurrir en el caso de una oclusión traumática. Esto produce una mayor irritación alrededor del canal y del nervio mandibular, lo que, consecuentemente, conlleva un cambio en los correspondientes segmentos del área cervical (vértebras cervicales C2 y C3), como lo demuestran los puntos dolorosos a la presión situados en la zona posterior del cuello, a la altura del costado de las cervicales mencionadas.



LA MUELA DEL JUICIO IMPACTADA O RETENIDA

Sobre este tema, quisiéramos mencionar lo siguiente: lo que ya indicábamos anteriormente sobre la muela del juicio normal, recta, pero falta de espacio, se refleja aún más -la práctica lo demuestra en miles de casos- en muelas del juicio medio o totalmente retenidas o impactadas (Imagen nº 17). A veces sin comunicación con la cavidad bucal; otras ya la tienen a través de una estría, o ya con una zona purulenta (Imagen nº 18).

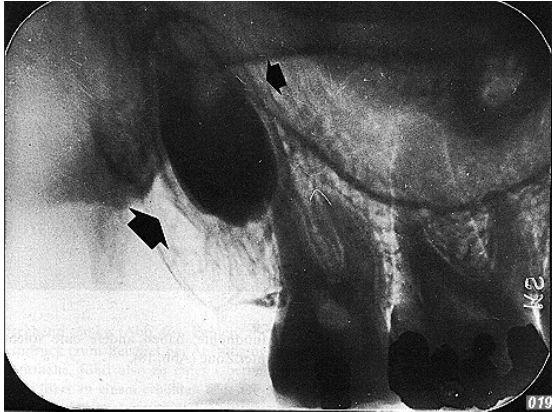


Sin grandes preámbulos, preferimos mostrar las diversas radiografías con sus correspondientes historiales clínicos, ya que disponemos de suficiente material con relación a este tema, tanto sobre el maxilar como sobre el mandibular.

Quizá sea preciso mencionar que estas colocaciones defectuosas no siempre están provocadas por la falta de espacio, lo que podemos observar especialmente en la radiografía de un mandibular (Imagen nº 5, ya mostrada anteriormente) de la Edad de Bronce, 2000 - 1000 a.C.

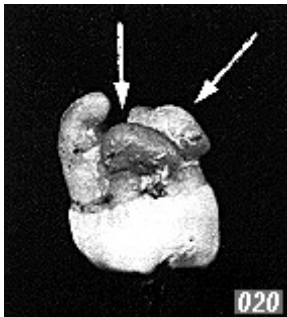
LA MUELA DEL JUICIO EN EL MAXILAR

La circunstancia de que en el maxilar se presenten menos apariciones locales motiva que prestemos menos atención a esta área que, sin embargo, es igualmente importante con relación a la patología y patogénesis general de las enfermedades secundarias.



Si en el mandibular es la región del canal donde transcurre el nervio, la zona en liza en el maxilar es la base de la cavidad maxilar, en el Tubermaxillae, que, mediante presión, y por causa, asimismo, de falta de espacio, se convierte en una zona de irritación. (Imagen nº 19).

También en este emplazamiento se "rechaza" el crecimiento de la raíz. Las raíces se deforman, igual que en el mandibular. (Imagen nº 20).



La muela del juicio superior retenida, al contrario que su "colega inferior", casi nunca presenta apariciones locales; sin embargo, actúa también patológicamente como campo de distorsión, lo que desgraciadamente no es tenido suficientemente en cuenta.

Las demostraciones gráficas en la casuística hacen parecer superfluas las consideraciones teóricas, pero, en contrapartida, facilitan su comprensión.

En algunos libros o artículos se puede leer: "Si la muela impactada carece de síntomas no es preciso eliminarla". Esta opinión resulta de la antigua enseñanza de la infección focal; con otras palabras, se supone que siempre debe existir una infección para justificar su extracción. Sin embargo, nuestras experiencias nos demuestran lo contrario; a pesar de que pueda permanecer carente de síntomas en la propia muela durante años, siempre el paciente menciona alguna clase de molestia o dolor a distancia.

Se habla mucho de "disonía vegetativa", etc. etc., y se olvida que este término banal, siempre bajo el punto de vista etiológico, se refiere a la muela por falta de espacio o impactada*, especialmente en edad juvenil.

(*"Muela impactada": que no ha erupcionado o salido).

Cuántas veces, tras la eliminación de esta "espina irritativa"*, obtenemos, inmediatamente después de la operación, una notable mejoría, a pesar de algunas molestias locales y dolores pasajeros, junto a una notoria disminución "de una tensión" no percibida anteriormente, como nos manifiestan nuestros jóvenes pacientes. Entonces, en pocas semanas desaparece el dolor en los puntos de presión en las cervicales 2 y 3.

(* "Espina irritativa": se trata de un campo de distorsión del S.N.V.).

¿Para la eliminación de los cordales*, debe esperarse, por tanto, hasta que se presenten síndromes cervicales u otras molestias resistentes a la terapia?

La verdadera medicina debería ser preferentemente profiláctica, ya que no faltan aparatos para reconocer agentes nocivos a tiempo (naturalmente, y como siempre, falta tiempo... y el pensamiento, y también una actitud lógica en el paciente).

(* "Cordales": son las muelas del juicio).

Nosotros aquí no tenemos la más mínima dificultad. Los pacientes que, en este sentido, aún no lo son, permiten que se realice esta operación, cierta y frecuentemente difícil*, a pesar de no experimentar dolores ni molestias.

(* En la actualidad, la dificultad referida por la extracción de los cordales está ya superada por las nuevas técnicas que se emplean en la exodoncia de las muelas del juicio, que permiten tanto la cómoda intervención en la misma consulta del estomatólogo o cirujano máxilofacial, como un postoperatorio sin problemas, por lo que no se debe temer por esta causa).

Así, pueden resolverse también problemas de la juventud* actual que, generalmente, comienzan con una "tensión", o la llamada "disonía vegetativa constitucional" mencionada más arriba.

(* "Problemas de la juventud": problemas de comportamiento y actitud, en los estudios y en la personalidad).

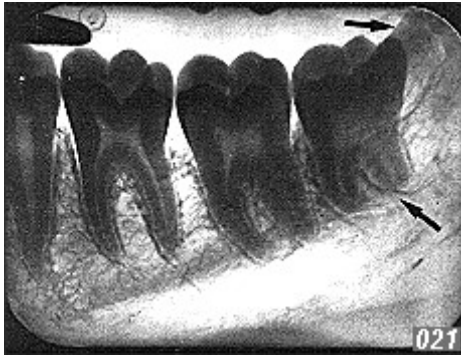
Deberíamos prescindir de una vez del enfoque local y no olvidar que, a pesar de nuestra creciente especialización, el ser humano es una unidad, un entero, y que esta unidad puede ser desequilibrada desde un solo punto.

FUERTES DOLORES DE CABEZA Y DORSALGIA:

PACIENTE: Srta. M.F., 21 años, Lloret de Mar. Existían desde muchos meses atrás fuertes dolores de cabeza, así como dolores en la musculatura de la nuca y de la espalda.

Puntos dolorosos paravertebrales cervicales: positivo; especialmente en C3 (indicativo de un problema Mandibular). Borde trapezoidal: miogelosas (cuello-hombros, que corresponden a las amígdalas).

RESULTADO: Análisis dental perfecto, sin caries, sin empastes (Imagen nº 21).



EXÁMEN DE LAS AMÍGDALAS: Correspondiendo a la edad de la paciente, en lo que se refiere al tejido de las amígdalas, atrofia demasiado avanzada, llenas de pus. El aspecto era idéntico al que se presenta tras una resección* de amígdalas, con residuos (pero hasta entonces sin operación).

(* "Resección de amígdalas": se refiere en este caso a su extirpación o extracción).

COMENTARIO: Seguramente sería comprensible, tras el examen de la radiografía de esta boca perfecta, por lo que se refiere a los dientes y a la cavidad bucal, se estableciera un resultado nulo del análisis. Pero esto es un error ¿por qué?

PRUEBAS. A la vista de los resultados clínicos se procedió en primer lugar, y en una fase muy dolorosa, a realizar la anestesia de los polos amigdalares.

RESULTADO. No se trataba del foco primario, no dio 100% positivo, dado que necesitó varios minutos para poder observarse efectos, o sea, que se trataba de un fenómeno secundario, ya que, de lo contrario, los efectos hubiesen aparecido en el momento.

Y nos preguntamos ¿Pero, cómo es que igualmente dio una respuesta, a pesar de ser tardía? La conclusión fue la siguiente: porque la infiltración hacia los polos amigdalares, tras algunos minutos se difundió a la región de las muelas del juicio, donde debía radicar el principio del fenómeno.

La siguiente inoculación de anestesia fue practicada días después, por encima de la muela del juicio (aún estaba recubierta por la encía) (no se puede apreciar en la radiografía) y posterior a la misma, se produjo un fenómeno del 100% en segundos; los dolores de cabeza desaparecieron por algunos días.

MOTIVOS: A pesar de su belleza, esta muela es en sí misma un campo de distorsión a causa de la presión provocada por la falta de espacio; seguramente no existía bolsa retromolar, pero esto es secundario en este caso.

Precisamente estos dientes tan "bellos" son la desgracia de muchos pacientes, ya que según nuestras experiencias, recogidas también en otros países, los estomatólogos se niegan* a extraer tales dientes y lo contemplan como un "fallo del oficio".

(*Con el tiempo, hemos podido percibir que tal "negación" la podía producir la gran dificultad que antaño implicaba la extracción de estas muelas, además del doloroso y complicado postoperatorio que en el pasado se producía. Como ya hemos mencionado, actualmente es un tránsito que no reviste en absoluto tal gravedad).

NOTA: El fenómeno de los puntos dolorosos en las cervicales se comenta en el capítulo XVIII

Pero sigamos el desarrollo de este caso, que no es un caso aislado o un caso a modo de extraño ejemplo -de ningún modo-, es uno de tantos de los centenares, o quizás miles, de que disponemos y que aquí exponemos únicamente para demostrar el mecanismo de esta patogénesis.

En el caso que estamos comentando, a la paciente se le realizó esta prueba alrededor del diente en algunas ocasiones, y cada vez con el mismo resultado positivo.

TERAPIA: Esto se diferencia ahora totalmente de lo normal, es decir, no comenzamos con la extracción de estas muelas del juicio, tal como se hace tras una prueba positiva. ¿Por qué? Porque en el caso de amígdalas -llamémoslas aquí amígdalas quirúrgicas-, es decir; totalmente patológicas, debe efectuarse su eliminación previa.

Esto tiene dos motivos: por un lado, no existe provocación, ya que el factor neural que provoca la muela del juicio puede dominarse fácilmente mediante la terapia neural, y, por otro, que la herida de la extracción posterior de las muelas del juicio cicatrizará sin más, evitando convertirse en una "osteítis post- extracción", al formarse justamente al lado del área amigdalár patógena, a modo de un foco séptico.

Cuando la prueba del segundo debe repetirse nuevamente, como en este caso, significa que las amígdalas deben ser eliminadas en cualquier caso, debido a su diagnóstico como totalmente patológicas, pero nunca, como lamentablemente sucede con frecuencia, en su forma hipertrófica, cuya patogeneidad remite tras la extracción de las muelas del juicio.

EPICRISIS*: Como se ha descrito, primero se eliminaron las amígdalas, aunque, en este caso, no se podía hablar de amígdalas, ya que eran los restos de antiguas amígdalas, como en el caso descrito anteriormente. Esta situación clínica se diferencia únicamente de la anterior en que, como se esperaba, y como fue demostrado previamente, los dolores de cabeza no remitieron a pesar de la operación de amígdalas. En la primera paciente era preponderante el "factor tóxico-séptico", mientras que en ésta -a pesar del idéntico resultado relativo a las amígdalas- se destacaba el "factor neural", como demostró la prueba desde el principio. Por este motivo, es difícil a veces la eliminación de campos de distorsión, pero en el caso de estos "focos solitarios" o campos de distorsión únicos, con un poco de perspicacia profesional resulta sencillo, especialmente en jóvenes, antes de que sean bloqueados por abuso de medicamentos.

En el caso de nuestra paciente con el "bello diente", se terminaron repentinamente los dolores de cabeza cuando en lugar de tener la muela en la boca la llevaba en el bolsillo como recuerdo.

(* "EPICRISIS": palabra que se refiere a los efectos que se manifiestan posteriores a alguna crisis de cualquier índole. En este caso, posterior a la existencia de una síntoma-patología, que se puede considerar como un modelo de crisis).

DOLORES PARAVERTEBRALES:

PACIENTE: Srta. M.T., 15 años, Lloret de Mar. Desde meses atrás aparecen dolores paravertebrales y de la nuca. Puntos de dolor en vértebras cervicales C2 y C3 positivo, en ambos lados, algo más en el lado izquierdo.

RADIOGRAFÍAS DENTALES: Dentadura exenta de caries, muela del juicio cuyo crecimiento de raíz se halla inconcluso, pero que ya se encuentra en el canal mandibular. Además, principio de osteitis marginal retromolar en rarefacción*.

(* "Rarefacción": que pierde densidad).

TERAPIA: Comienzo de la extracción en el lado en que la vértebra cervical C3 es más sensible el punto de dolor.

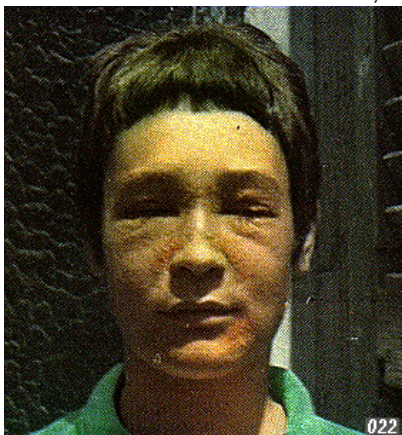EPICRISIS: Tras la extracción, mejora de las molestias, que se repiten tras unos meses. ¿Fracaso?. De ninguna manera, ya que únicamente se había extraído una sola pieza de un lado, mientras que el resultado de las pruebas era idéntico para ambos lados. Esto se repite una y otra vez; a veces este mismo fenómeno se da en las muelas del juicio superiores retenidas o carentes de espacio. Por tanto, los pacientes deben ser informados previamente de que un campo interferente alcanza al resto de piezas que formen parte de un mismo grupo, en este caso, las del juicio, ya que en caso contrario, y debido al desconocimiento de la materia, podría considerarse como un verdadero fracaso.

Tras la eliminación de las otras muelas, se consiguió la curación.

UN VALIOSO CASO DE ESTUDIO - DERMOPATÍA

NOTA. Las fotografías de la paciente nos fueron facilitadas por los padres, manifestando que: "Para que otros niños no tuvieran que experimentar una tragedia como la de su hija".

PACIENTE: Srta. Michèle R., 17 años, Neuchâtel (Suiza) (confiada por el Dr. B., de Lloret de Mar, a raíz de su estancia en Lloret, ante el evidente empeoramiento de su enfermedad).



A la edad de 8 años, se presentó en la paciente una dermatopatía de génesis desconocida, suponiéndose, entre otras causas, y por diversos facultativos, una "psoriasis". Se realizaron incontables pruebas y análisis de alergias, que mostraban una hipersensibilidad a las proteínas (según explicación de los padres).

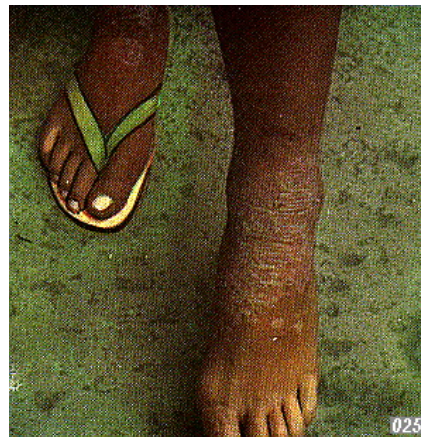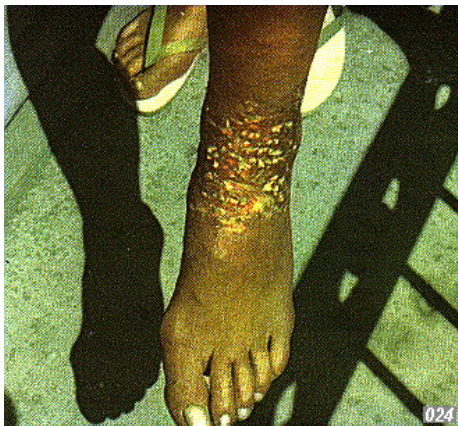En el transcurso de los años la situación empeoró, ya que se presentaba en oleadas, y se convirtió en un eczema generalizado, con fuertes picores y otras apariciones secundarias.

A pesar de que la familia ya había estado en España en 4 ocasiones con la paciente (en la Costa Brava), su estado durante la estancia en el verano de 1968 empeoró de tal manera que, paralelamente al eczema, aparecieron insomnios y problemas digestivos, y la cara de la

paciente parecía casi un "Edema de Quinke" (Médico alemán, 1842-1922). (Imágenes nºs 22, 23, 24 y 25).



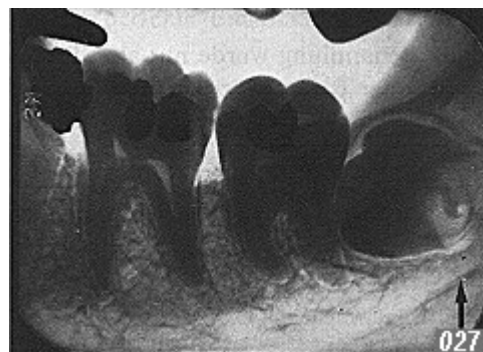
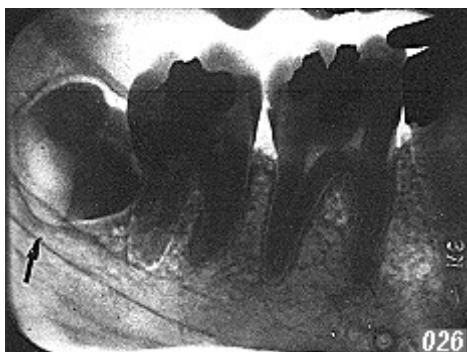TEXTO DE LAS IMAGENES Nº 22 y 23: Enfermedad eccematosa de la piel a causa de campos de distorsión, a la llegada de la paciente a la consulta.



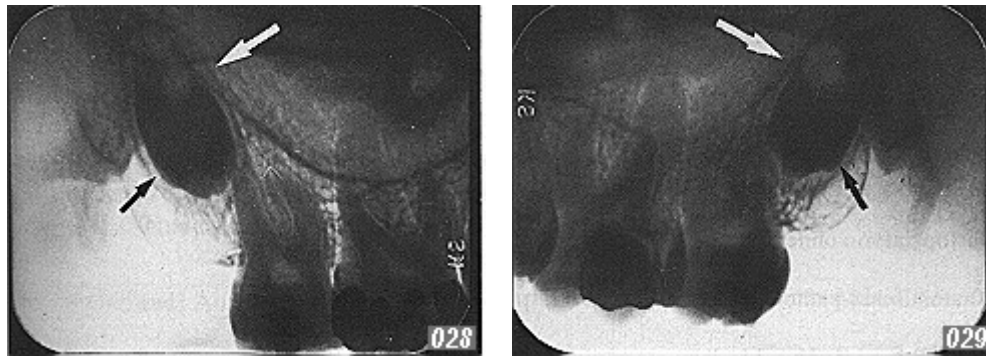
TEXTO DE LAS IMAGENES Nº 24 y 25: Solo una semana después, tras un tratamiento terapéutico neural como "prueba".

RESULTADO DEL ANÁLISIS Y COMENTARIO: EL resultado clínico odontológico no mostraba nada, ya que la paciente tenía una dentadura muy buena, mientras que las amígdalas podían considerarse como altamente patológicas, atróficas y enquistadas, con abundante secreción de pus al ejercer presión sobre ellas.

Las radiografías dentales mostraban, además, 4 muelas del juicio retenidas y muy retrasadas en su desarrollo con relación a la edad de la paciente. Estas muelas se encontraban en una posición realmente



anormal, directamente junto al canal mandibular (como bien puede observarse en la radiografía: Imágenes n°s 26 y 27), mientras que en el maxilar ejercían presión sobre la cavidad maxilar debido a su posición inclinada. (Imágenes n°s 28 y 29).



DÍAGNOSTICO: Las amígdalas patológicas eran desde su niñez, y, a nuestro juicio, las causantes de la enfermedad de la piel, que sin duda podía englobarse en la clasificación de "Costra Láctea"*.

(* "Costra Láctea": concreción que resulta de la desecación de la serosidad, sangre o pus, formándose heridas, erosiones, ulceraciones y vesículas, mostrando una textura lechosa).

TERAPIA: Para confirmar estas aseveraciones se practicó un tratamiento muy sencillo, y justamente en el momento en el que la paciente, aparte de sufrir picores infernales, se veía acompañada de insomnio, molestias digestivas, debilidad, etc., se inyectaron algunas gotas de "Impletol"*, sobre las muelas del juicio inferiores, es decir, en la encía y en los polos amigdalares inferiores.

(* "Impletol": se trata de un tipo de anestésico).

El resultado fue convincente: los picores y los síntomas que los acompañaban desaparecieron en primer lugar, y más tarde el insomnio.

Las infiltraciones, que pueden practicarse también con cualquier otro anestésico, con la condición de que no contenga vasoconstrictor, se repetían cada segundo día, con un resultado que no precisa explicación. Las imágenes n°s 24 y 25, tomadas tan solo una semana después, hablan por sí mismas.

Este tratamiento se realizó únicamente a título de "prueba". Antes de su partida, se le entregó el diagnóstico a la paciente, con la recomendación para el médico de que, de presentarse nuevamente la enfermedad, aplicara nuevamente esta terapia.

A continuación transcribo el diagnóstico del Dr. M.H. de Neuchâtel (Suiza), del 17.10.68 (Traducido):

29.8: Eczema subagúdo simétrico, perinasal y peribucal. Vegetaciones adenoides y epifaringitis, amigdalitis críptica y purulenta. Examen bacteriológico: Enterococos y estafilococos citreopatógenos. Anestesia periamigdalal con Xylocain 2% y tratamiento local con spray, así como Diribiotine por vía oral.

31.8: Lesiones faciales eczematosas totalmente desaparecidas.

02.9: Extirpación bilateral* de las amígdalas con anestesia local (medicación previa: Neubutal, Fenergan, Acolandol) y resección de las vegetaciones adenoides bajo anestesia según Vinydan.

Postoperatorio sin complicaciones.

(* "Bilateral": en esta ocasión, se refiere a ambas amígdalas).

EXAMEN ANATÓMICO-PATOLÓGICO: Amigdalitis crónica, hiperplásica:

Análisis de Sangre:

HB 73% 3 3,73 milmm. Eritocitos 8 200/mm³ Leucocitos

Descomposición:

NNS N. Seg. I 30,5 Eos 1,2 Baso I 1,5 Mono 1,5 Lympho 1,5 Plamo 1,0

BSG 5/13

02.10: Eritema simétrico, región supraorbital, derecha e izquierda.

16.10: Epifaringítis y etmoidítis posterior, tratamiento con spray.

Firmado: Dr. M.H.

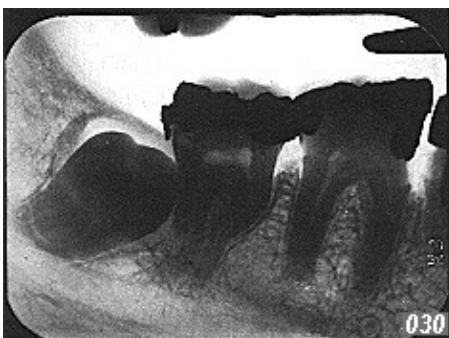EPICRISIS: Como podemos observar del diagnóstico del otorrino, se practicó el mismo tratamiento al agudizarse levemente el eczema, con el mismo resultado que durante el primer tratamiento, que sirvió a la vez de diagnóstico.

La consiguiente operación de amígdalas, sin eliminar primero el factor neural (muelas del juicio), no solamente curó un proceso enfermizo que duraba ya más de 10 años, sino que consiguió también un perfecto desarrollo de todo el organismo.

Por lo que respecta a las muelas del juicio impactadas, y lo que ocurría con ellas, es fácil de determinar. Deberán eliminarse en el futuro, por lo que la paciente está ya informada.

UN TRATAMIENTO:

PACIENTE: Sra. Y., 48 años - Neuchâtel (Suiza). Madre de la paciente anterior, se quejaba de sus fuertes dolores de cabeza "de naturaleza desconocida". Bueno, el diagnóstico no fue muy difícil ya que el punto de dolor en la 3ª vértebra cervical era muy positivo



RESULTADO DE LA RADIOGRAFÍA: Una muela del juicio impactada en el mismo lado (Imagen nº. 30).

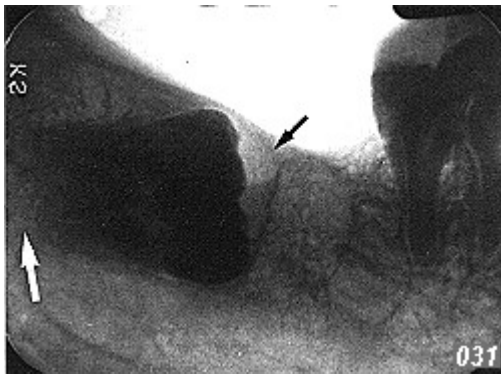
Tras la extracción de esta muela por un estomatólogo de su ciudad de residencia, desaparecieron también los dolores de cabeza. Huelga todo comentario, ya que la radiografía y el resultado son suficientes para mostrar la relación.

AFONÍA TRAS HABLAR PROLONGADAMENTE:

PACIENTE: E.P., 45 años. Notario. El paciente, desde hacia años, venía padeciendo de una ligera irritación en las cuerdas vocales que, debido a su profesión y, consecuentemente, a la necesidad de hablar continuamente, se convertía fácilmente en afonía; Fue operado de amígdalas por este motivo.

El éxito logrado fue escaso y por tanto le extrajeron el 2º molar para que la muela del juicio impactada tuviera espacio. Tampoco esto le trajo una mejoría.

Como se puede apreciar en la radiografía (Imagen nº 31), es imposible que la muela pueda modificar su posición, añadiéndose una osteítis marginalis, es decir, campos de distorsión en el mismo lugar por presión sobre el canal mandibular, más zona séptica.

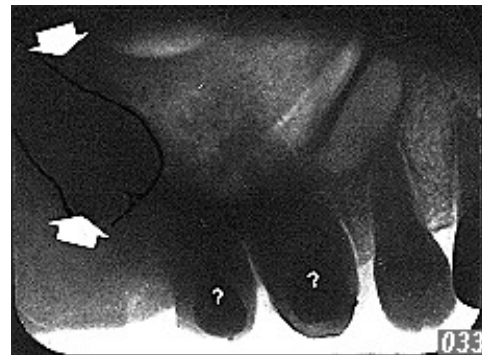
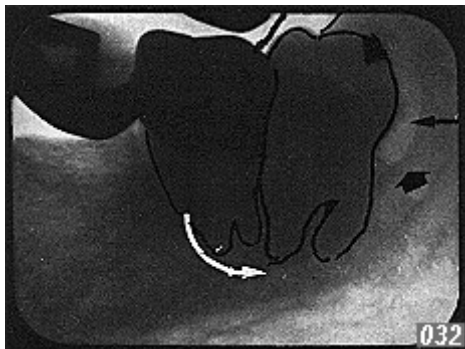


TERAPIA: Fue muy sencilla. Se retiró la muela impactada, con lo que se eliminaron los dos campos de distorsión, y, consecuentemente, la irritación de las cuerdas vocales con afonía. (Periodo de observación: 12 años).

LA MISTERIOSA CIÁTICA:

PACIENTE: Dr. R.S., 64 años. Abogado. Madrid. (Transferido por el Dr. P.P.) Aquí había dos factores característicos; por una parte, una ciática misteriosa -así la nombraban los especialistas, según decía el paciente- porque se resistía a cualquier terapia; y, por la otra, molestias tróficas que eran interpretadas como "precancerosas" porque no mejoraban a pesar de todas las terapias utilizadas.

Resultado de la radiografía estomatológica, en el sentido de los campos de distorsión: 4 muelas del juicio impactadas o retenidas (sólo se obtuvo radiografía de un lado -se ha sobrerotulado-). (Imágenes nº s 32 y 33).



TERAPIA: Consistió en la eliminación de las muelas del juicio inferiores, con lo que se curó

la "ciática misteriosa".

Transcurridos dos años, aparecieron nuevamente ligeras molestias, por lo que eliminamos también las muelas del juicio superiores, tras lo cual desaparecieron todas las molestias, incluidas las de la cavidad bucal (tiempo de observación: 9 años).

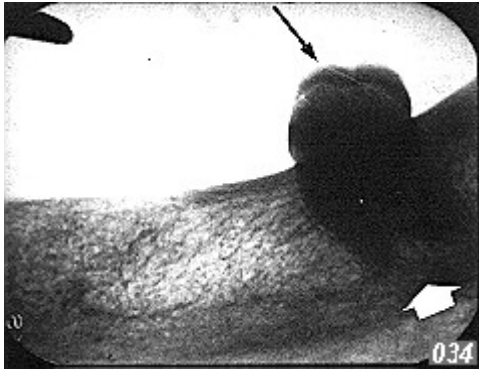
Este caso es especialmente "valioso", ya que se trataba del Presidente de una fundación millonaria dedicada a la investigación.

ALOPECIA - NEURITIS:

PACIENTE: H.H., 65 años. Jardinero. Lloret de Mar.

ENFERMEDAD: Alopecia areata – "Neuritis regio temporalis". Maxilar sin dientes; en el mandibular faltan premolares y molares. Del lado izquierdo sólo subsiste la muela del juicio.

RADIOGRAFÍA DE SU ESTADO DENTAL: En el maxilar izquierdo, osteítis (el paciente nos indica que hace años le fue practicada una extracción muy difícil).



TEXTO DE LA Imagen nº 34: Mandibular izquierdo: muela del juicio con línea paradental difusa; muestras de una oclusión traumática (sobrecarga).

TERAPIA: En primer lugar, se eliminó la osteítis en el maxilar desdentado que, sin embargo, al curar, no produjo mejoría de la neuritis y tampoco de la alopecia.

COMENTARIO: A pesar de no ser muy frecuente, existe una "vía refleja"; una "línea" que parte de la muela del juicio inferior hacia el ámbito supraorbital*. En este caso, esta línea discurría directamente a través de la zona de la alopecia y del dolor.

(* "Supraorbital": el área superior de la órbita del ojo).

En base a esto, se extrajo la muela del juicio, cuya raíz mostraba corrosión en la superficie. No realizamos la extracción al mismo tiempo que la operación de osteítis, ya que queríamos observar de qué manera actuaba ésta, dado que se encontraba exactamente en la mencionada zona de dolor. Tan sólo la extracción trajo una repentina mejoría del dolor, y, tras algunos días, en la zona calva aparecieron algunos pelillos blancos, que poco a poco fueron adquiriendo su color natural.

Solamente a título de curiosidad, citaremos el caso de J.C., de 64 años, con alopecia total, con una dentadura totalmente destrozada a causa de enfermedades paradontósicas, tras cuya extracción el paciente recuperó un pelo negro y tupido que conservó hasta su muerte, diez años más tarde, por carcinoma de próstata. Lo he explicado sólo como "curiosidad".

REUMATISMO EN LAS ARTICULACIONES:

Si en el caso anteriormente citado, en la imagen nº 34, predominaba el factor neural, en la

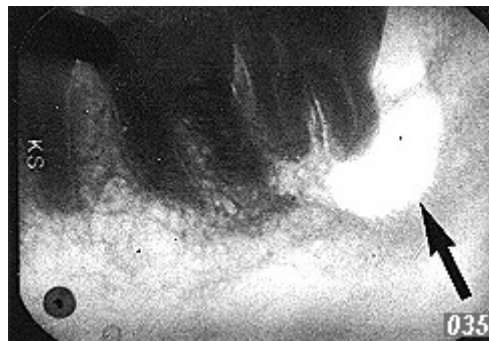
imagen nº 35 podrán ver claramente cómo en un mismo punto se potencian dos factores: por un lado, el factor neural (falta de espacio) y, por el otro, la extrema destrucción del hueso maxilar (séptico-tóxico), en una dentadura con 32 dientes sin patología alguna, o sea, perfecta en su aspecto clínico.

PACIENTE: J.V., 35 años. Barcelona. Durante años, paulatina disminución de la capacidad de movimiento en todas las articulaciones -tratada con los conocidos preparados "antirreumáticos", sobre todo con corticoides, además de presentar una debilidad generalizada.

Las radiografías mostraban esta increíble destrucción a ambos lados: en este caso, ya no se puede hablar de bolsas retromolares.

La terapia consistió en la eliminación de estas dos muelas y en el legrado* del hueso afectado. A causa del tratamiento farmacológico "bloqueante" precedente, la mejoría se produjo lentamente hasta completarse. Seguramente es un caso de estudio muy interesante, al darse las condiciones perfectas de la boca en el sentido clínico.

(* "Legrado": operación de raspado del hueso con el instrumento denominado "Legra").



UN CASO DE ESTUDIO NEURAL-TERAPEÚTICO:

PACIENTE Srta. C.C., 22 años. Lloret de Mar. La paciente venía padeciendo desde algunos años de ataques semejantes a migrañas que duraban hasta 3 días, con toda la sintomatología típica que las acompaña. Debía pasar esos días en completa oscuridad, en cama, con una palidez total y fuertísimas cefaleas. Las exploraciones realizadas en otros lugares no ofrecían resultados que permitieran localizar un criterio de partida etiológico.



El análisis odontológico no mostraba nada, ya que la paciente no tenía caries. Las radiografías dentales mostraban muelas del juicio impactadas (Imagen nº 36).

PRUEBAS NEURAL-TERAPÉUTICAS: Para establecer un claro vehículo entre causa y efecto, realizamos las siguientes pruebas:

-1ª Prueba: en la aparición de los ataques, se efectuó una infiltración de Impletol en la encía que cubría la muela del juicio inferior derecha, y algo distal (el correspondiente punto doloroso a la presión en la vértebra cervical 3 era positivo).

La prueba del segundo funcionó, el éxito fue de un 100%; la palidez desapareció inmediatamente y, asimismo, las cefaleas; por ello, la paciente pudo llevar una vida normal. Esta inyección sirvió a la vez de terapia, ya que la paciente no sintió molestias en casi un mes.

-2ª Prueba: al repetirse el ataque se inyectaron en el mismo lado 1ml. de Procaina*, de forma paravenosa e intravenosa. Resultado: 0 (algunos teóricos manifiestan que es la Procaína, por efecto general.)

(* "Procaína": una clase de anestésico).

- 3ª Prueba: Tras unos minutos de espera y a la vista del resultado negativo de la inyección intravenosa, se volvió a infiltrar sobre la misma muela.

RESULTADO: La palidez y los dolores desaparecieron repentinamente de nuevo por espacio de un mes.

- 4ª Prueba: Al reaparecer las molestias, se inyectó en el polo amigdalár, en el mismo lado.

RESULTADO: Primero 0, tras algunos minutos positivo.

¿Por qué? Ello fue debido a la proximidad entre el polo amigdalár y la muela del juicio. El preparado inyectado se difundió y, por tanto, llegó hasta la inervación del campo de distorsión dental. Tras esta confirmación de la "relación" existente, se extrajo la muela, por lo que la paciente se mantuvo sin molestias durante 4 meses. Transcurridos éstos, las molestias volvieron, ya que se mantenía un campo de distorsión, una muela impactada en el otro lado. Se realizó de nuevo el mismo tratamiento, con el mismo resultado descrito anteriormente.

Esta prueba permitió apreciar claramente las relaciones existentes, "el saber donde",

(*Ya se ha comentado que en las muelas del juicio -generalmente son cuatro-, e igualmente ocurre con los demás grupos de dientes, el campo interferente puede sintonizar con el resto de las tres piezas restantes de cada grupo de cuatro -dos en ambos lados del maxilar, más dos en ambos lados del mandibular-, produciendo el fenómeno que Adler denomina como "reacción en cadena").

SOSPECHA DE GLIOMA - CEFALGIAS AGUDAS:

PACIENTE: Sra. E.M., 35 años, Tossa de Mar (enviada por el Dr. B). Unos dolores de cabeza fortísimos hacían imposible llevar una vida normal a la paciente. El tratamiento del especialista no trajo mejoría.

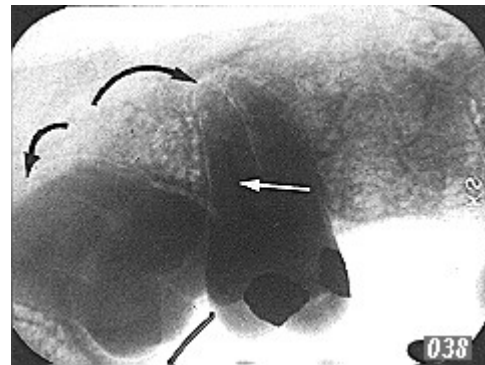
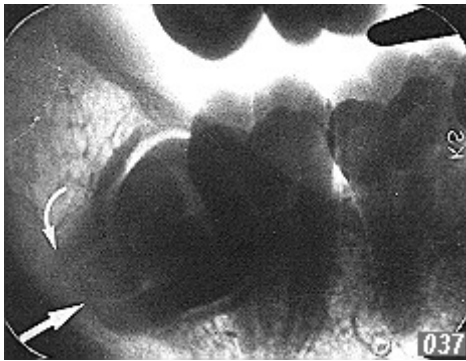
VÉRTEBRAS CERVICALES: Una osteocondrosis muy avanzada con relación a la edad de la paciente se contemplaba, entre otras, como causante.

ELECTROENCEFALOGRAMA: Con característica bioeléctrica que se manifiesta en una

irritación mesodiencefálica suave pero significativa, sin características específicas de una disritmia convulsiva.

EXPLORACIÓN NEURO-FOCAL: Cavity bucal sin resultados. La palpación de las vértebras cervicales muestra en la 2ª y 3ª- vértebra unos puntos dolorosos muy acusados a la presión, especialmente a la derecha.

RADIOGRAFÍAS INTRAORALES: Abajo, a la derecha, una muela del juicio impactada (Imagen nº 37). Abajo, a la izquierda, lo mismo; además, 2º molar con raíz incompleta y con osteítis apical difusa (Imagen nº 38). Asimismo, en el maxilar, dos muelas del juicio desplazadas.



PRUEBAS: A pesar de que en estos casos no es necesario realizar pruebas sin antes haber eliminado previamente estos campos de irritación, realizamos una infiltración sobre estas dos muelas para situar a la paciente en mejor predisposición física y psíquica, pero sin éxito al 100%. Tras ello, se realizó la operación, que también nos explicará el por qué aquí no se produjo un fenómeno al segundo.

OPERACIÓN: Ésta se efectuó bajo anestesia (Cirujano Dr. E.P., Barcelona), y, de momento, únicamente en el lado derecho, a pesar de que el resultado de la radiografía indicaba un peor estado en el lado izquierdo, ¿Por qué?: porque el punto doloroso a la presión mostraba mayor sensibilidad en el lado derecho.

El éxito de la operación confirmó nuestro diagnóstico. Los fuertes dolores de cabeza desaparecieron precisamente porque esta muela derecha era, de momento, la causa. Si se hubiera empezado por el otro lado, que estaba peor a causa de la muela desvitalizada, se hubiera llegado a una provocación, hubiera sido un fracaso y la paciente, que ya estaba desmoralizada a causa de los ineficaces tratamientos anteriores, no se hubiera sometido fácilmente a una nueva intervención.

Aún queda una pregunta: ¿por qué no se logró en este caso un fenómeno al segundo del 100%?. La respuesta está seguramente en los resultados que nos presenta el operador. La muela había empujado, durante el crecimiento de su raíz, la laminilla ósea superior del canal mandibular, de manera que éste estaba abierto (cosa no muy frecuente). En una radiografía craneal puede verse cómo la raíz se sitúa un poco en el canal.

La paciente se mantuvo cuatro meses sin molestias, exceptuando algunas pequeñas

anomalías, que deben relacionarse con los componente tóxicos del segundo molar. Éste se eliminó en su momento junto con la muela impactada, y con ello las cefalalgias y las otras molestias secundarias. Debemos mencionar que la muela del juicio izquierda, en la radiografía casi similar a la derecha, no estaba en conexión con el canal mandibular.

Seguidamente, se extrajeron también las muelas del juicio superiores desplazadas.

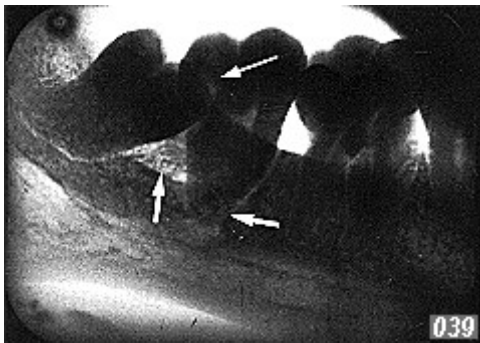
Cuántas penalidades se podrían prevenir o atenuar si pensáramos en estos campos de distorsión tan peligrosos y los elimináramos a tiempo.

UNA DERMOPATÍA "PENOSA":

PACIENTE: Sra. A.F., 35 años, cocinera, Barcelona (actualmente en Lloret). La enfermedad era un eczema incurable en la nariz, de manera que, ¡pobre paciente!, su semblanza recordaba a la cara del clásico payaso.

Dado que anteriormente había trabajado de cocinera en casa de un dermatólogo, se le habían aplicado todos los remedios posibles, empezando por nieve de CO₂ y pasando por todo tipo de pomadas, pero sin éxito. Por tanto, cambió de casa, cosa muy comprensible.

Un examen puramente odontológico resolvió el problema en unos momentos. Se trataba de una muela del juicio ladeada, que, a causa de su presión, durante la erupción destruyó el 2º molar, que estaba desvitalizado y gangrenoso; además, se formó alrededor de la muela del juicio una osteítis marginal, y bajo el segundo molar una rarefacción, es decir, tres peligrosos campos de distorsión unidos. No en balde se dice que la unión hace la fuerza; así también en los campos de distorsión. (Imagen nº 39).



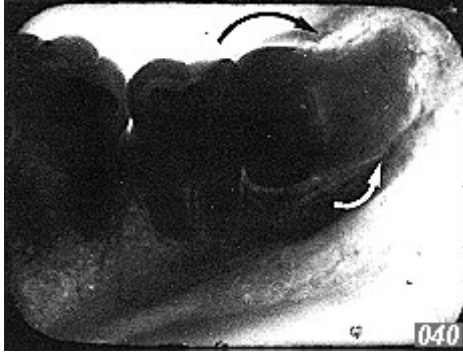TERAPIA: Bueno, ésta fue muy sencilla. Se extrajeron las dos muelas culpables, se eliminó, asimismo, la zona osteítica y en pocos días la paciente era nuevamente feliz porque había perdido su cara de payaso, y su patrona de cocina también, porque no es una satisfacción el tener un eczema tan grave cerca de ollas y platos.

TEMPERATURAS SUBFEBRILES – NEFRITIS*:

PACIENTE: Sra. C.B., 30 años, comerciante, Lloret de Mar. Enfermedad: nefritis. La paciente llevaba un mes en cama sin experimentar mejoría a pesar de todas las terapias practicadas.

(* "Nefritis": inflamación del riñón).

Como ya disponíamos de una radiografía (Imagen nº. 40), alertamos a la familia sobre las posibles conexiones, dado que, aparte del factor neural (presión canal mandibular), se establecía un factor séptico por la comunicación de una muela impactada con la cavidad bucal, o sea, dos campos de distorsión que se potenciaban.



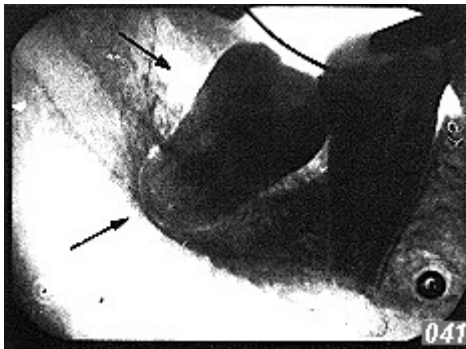
TERAPIA: La eliminación de los mencionados elementos de esta zona puso fin, en unos días, a las temperaturas subfebriles, así como a la nefritis. Periodo de observación: 26 años.

Sería conveniente mencionar que la paciente fue tratada por un especialista afamado, el cual, a causa de su ignorancia en los factores descritos, trató la enfermedad de acuerdo con su diagnóstico local, sin tener en cuenta la etiología. La curación era, por tanto, imposible hasta no haber eliminado el factor causal.

AMIGDALITIS RECIDIVANTE:

La radiografía de la muela del juicio inferior, con su profunda bolsa marginal, muestra con especial claridad cómo -me atrevería a afirmar incluso- el cuerpo intenta expulsar este peligroso campo de distorsión. Este mecanismo natural se da con frecuencia; sin embargo, todavía merece poca atención "porque no duele", a pesar de que muy a menudo es la causa de una amigdalitis crónica. La resección de las amígdalas produce una mejoría momentánea, pero la faringitis y otras molestias perduran.

PACIENTE: V.P., 26 años, conductor de camión, Blanes. Debía ser operado de amígdalas a causa de una amigdalitis recidivante, además de presentar las clásicas concomitancias en la nuca -dolores hasta la región occipital-. La consulta previa mostraba el diagnóstico visible en la radiografía. (Imagen n°. 41).

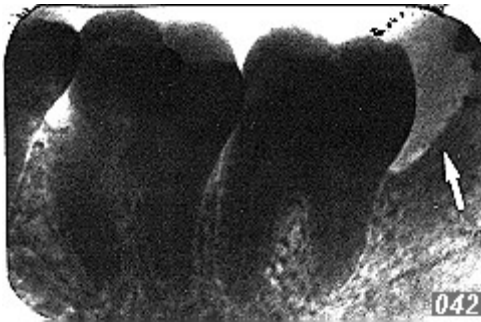


La extracción y el legrado de la osteítis difusa "normalizaron" las amígdalas. En el caso de un diagnóstico como éste, debe comenzarse siempre con la eliminación de la muela, se llame la terapia como quiera. Se conjugan aquí el factor séptico (profundas bolsas sépticas) con el factor puramente neural (falta de espacio igual a presión), es decir, factores que se potencian.

DOLORES DE ESPALDA:

PACIENTE: J.M., 30 años, fabricante, Hostalrich. Fuertes dolores de espalda sin localización exacta desde hacía meses. Las molestias fueron tratadas, como de costumbre, con analgésicos y cremas antirreumáticas, sin resultados positivos.

La exploración de la cavidad bucal muestra visible en la radiografía (Imagen n°. 42) una profunda bolsa retromolar, así como una muela del juicio carente de espacio (cubierta aun parcialmente por la encía).



TERAPIA: Tampoco en este caso existe una solución de compromiso mediante eliminación de la bolsa, sino únicamente la extracción para hacer desaparecer la "tensión", más la zona séptica, lo que se hizo.

En el periodo de observación de 15 años no hubo reincidencia y, por tanto, conseguimos una curación total.

SÍNDROME CERVICAL IZQUIERDO:

COMENTARIO: Cuándo el paciente es un médico, el historial clínico dobla su valor, porque, honestamente, ¿quién, en tal circunstancia, no habrá probado y aplicado todos sus conocimientos facultativos?

PACIENTE: Dr. H., 60 años, Baviera. Síndrome cervical, con mucho dolor. Esto es todo; es decir, la terapia de la medicina tradicional alópata fue inútil.

LA EXPLORACIÓN NEURO-FOCAL MOSTRABA LO SIGUIENTE: El punto, a la presión, en la 3ª vértebra cervical era especialmente positivo (doloroso). Se trataba, pues, del lado en que el paciente sufría los más frecuentes dolores en la nuca.

RADIOGRAFÍAS: Muela del juicio situada demasiado próxima a la rama maxilar ascendente, en posición normal (como en el caso precedente).

CONCLUSIONES: En primer lugar, se le recomendó al colega la extracción de esa muela; además, su esposa era estomatólogo.

Hasta aquí nuestro diagnóstico con relación a sus dolores (de otras fuentes le fueron aconsejadas otras terapias). Al cabo de un año recibimos las siguientes noticias desde Italia:

"Al bañarme, esta vez en el Adriático, me vuelve a la memoria con qué gentileza criticó Vd. mi muela del juicio. Tenía Vd. -como siempre- razón. Fuera muela, fuera molestias.

Con un agradecido saludo

Su Dr. y esposa"

Bueno; las curaciones, esta vez confirmada por un conocido médico, son muy elásticas, es decir, cuando el factor tiempo tiene la palabra; y esto es muy difícil de enjuiciar. Cuando el paciente viene al cabo de los años buscando un diagnóstico y una terapia, tras haber "tragado" cientos y cientos de píldoras, bloqueando así su sistema de defensa, entonces ya no es tan sencilla la curación. Por tanto, todo depende del "tiempo". Esto me recuerda los informes meteorológicos alemanes en verano, o la vida de muchos matrimonios: "primero despejado, luego nublado, más tarde chubascos y tormentas". Así también puede ser el éxito de las terapias en la eliminación de los campos de distorsión.

HEPATITIS Y SÍNDROME CERVICAL:

PACIENTE: T.C., 30 años, empleado de telefónica. Barcelona.

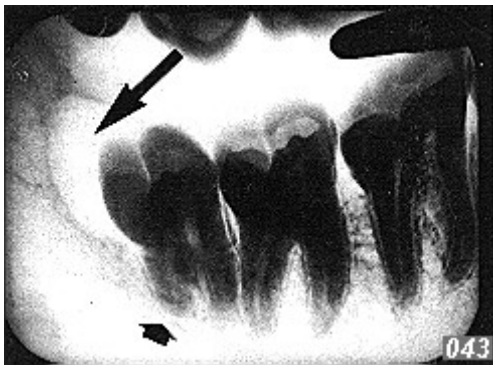
Este historial clínico se aparta un poco de lo común y nos muestra, sobre todo, que aún queda un largo camino por recorrer hasta que el concepto de enfermedad sea visto de otra manera, que la que actualmente prevalece en la medicina académica o científica. Con ello queremos decir: primero, buscar la causa, y luego aceptar la enfermedad como la ve el patólogo en su estado final, o sea, darle un nombre.

Este paciente fue tratado en los más diversos centros a causa de su hepatitis; naturalmente, se realizaron todos los análisis clínicos, pero de esto nos enteramos más tarde.

FUE ASÍ: Cuando este empleado de teléfonos se hallaba sentado arriba en un mástil trabajando para nosotros, en una instalación, nos dimos cuenta de que, para mirar hacia un lado, al no poder mover solo la cabeza, debía girar cada vez todo el cuerpo.

Cuando volvió al suelo, y movido por mi interés, le palpé las vértebras cervicales, pudiendo comprobar puntos dolorosos a la presión. Antes de que marchara, tras esta improvisada visita le invité a una cerveza, pero este paciente "bajado del cielo" declinó argumentando que, a causa de una afección hepática, no podía tomar bebidas alcohólicas y que por causa de ésta ya le habían aplicado 75 inyecciones y había tomado 300 pastillas, pero nada parecía ayudarlo.

Le pedí que me acompañara a mi consulta para hacerle algunas radiografías y aceptó "gentilmente". Éstas mostraban una dentadura sin caries ni empastes, únicamente, y a través

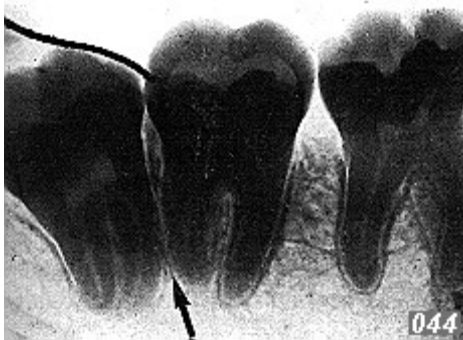

de una ligera capa de membrana mucosa, se podía apreciar la muela del juicio, que se encontraba faltada de espacio, y, detrás, una gran destrucción del hueso causada por una pericoronitis crónica (Imagen n.º. 43). En la radiografía se ve muy bien cómo la muela del juicio presiona sobre su vecina.

TERAPIA: Eliminamos este peligroso campo de irritación y, tras cuatro días, me dijo el empleado: "Hoy ya me puede invitar a una cerveza, mis molestias hepáticas han desaparecido y ya puedo girar la cabeza".

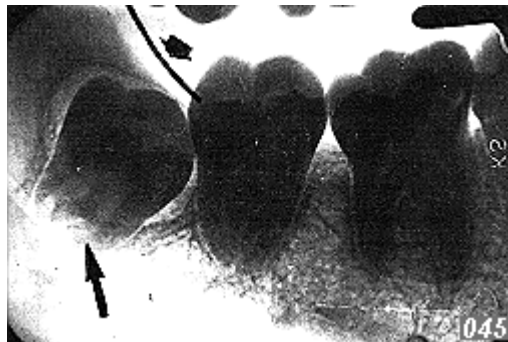
Estas no son curaciones milagrosas, o casos excepcionales, sino que se trata de un hecho completamente normal, porque si el cuerpo no "contestara" a esta gran zona pútrida y al factor puramente neural de la presión, entonces toda nuestra fisiología estaría equivocada.

En ocasiones, vemos las más asombrosas y distintas patologías a pesar de proceder de un mismo modelo de campo de irritación. Aparte de que pueden existir las llamadas "conexiones energéticas" con los diferentes órganos, a nuestro juicio, juega un importantísimo papel la predisposición, el posible daño causado, el trauma, etc.

SÍNDROMES CERVICALES: PACIENTE: N.N., 30 años, periodista, Madrid.

Aquí, radiológicamente (Imagen nº. 44), se presenta la misma situación que la observada en la Imagen nº 43, del anterior caso clínico, pero, aparte del síndrome cervical (padecido por gran cantidad de pacientes con este mismo resultado radiológico), existían vagos dolores de cabeza y diversas pequeñas molestias más, que desaparecieron una vez eliminado este campo de irritación.

PACIENTE: Sra. PP, 20 años, Lloret de Mar. Hay poco que decir sobre esta paciente, ya que, aparte del síndrome cervical que se manifestaba especialmente al realizar labores, no tenía otras molestias. Tras la extracción de la muela del juicio inferior (Imagen nº. 45), desaparecieron los dolores, a pesar de que al realizar sus labores se inclinaba hacia delante. Pero volvieron, ya que del otro lado aún no había sido eliminada la muela. Tras la supresión de la muela, desapareció el campo de irritación, y, en consecuencia, desaparecieron los achaques.



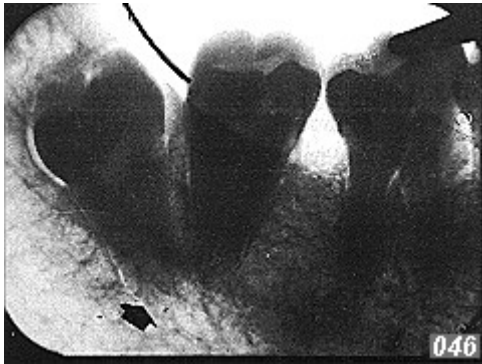
El paciente debe ser informado desde el principio sobre estas posibles reacciones, consecuencia de no haber sido eliminados todos los campos irritativos en un mismo acto, ya que las molestias, o bien pueden no desaparecer o, simplemente, de haberse disipado en un primer momento, pueden luego reaparecer, lo que podría ser fácilmente interpretado como un fracaso.

TRASTORNOS AL ANDAR:

PACIENTE: Sra. S., 60 años, Tossa de Mar. Aparte de leves síntomas poliartríticos, el centro de gravedad de la enfermedad se hallaba en los trastornos motores de la pierna derecha. Esta paciente nos fue enviada antes de serle practicada cualquier terapia.

La radiografía dental (Imagen nº. 46) mostraba una muela del juicio retenida en el mismo lado del dolor. La extracción trajo una rápida mejoría, que permaneció. Aquí, en primera línea,

nos hallábamos frente a un factor neural por falta de espacio*.



(* "Falta de espacio": fenómeno antropológico que se refiere a la modificación de las dimensiones del cráneo a lo largo de la historia, manifestada también por una significativa disminución de los huesos maxilar y mandibular, dándose la circunstancia de que las piezas dentales casi no han modificado sus proporciones, lo que ocasiona una evidente falta de espacio en este lugar anatómico, fenómeno que da origen a la compresión dental).

¿CUÁL ES EL DIAGNÓSTICO?:

Bueno, en este nuevo caso todavía no ha sido aclarado hasta hoy, pero sí la enfermedad, que, no era una enfermedad en sí, sino únicamente la reacción del sistema nervioso al campo de irritación. De todos modos, no era algo usual. Fue muy difícil sobre todo dar con algún diagnóstico etiológico, ya que se trataba de un hombre joven, muy robusto y fuerte, sin puntos de referencia en su historial clínico y sin haber estado enfermo.

PACIENTE: J.A., 18 años, estudiante. Los síntomas eran los siguientes:

Perdía de cuando en cuando las fuerzas en ambas piernas, especialmente jugando a la pelota con los compañeros de la escuela; caía al suelo y debía permanecer algunos días en cama, donde se recuperaba completamente, hasta que, sin causas evidentes, le volvía a suceder lo mismo.

El examen realizado por un especialista, aparentemente, no mostraba nada especial, y se explica a los padres que seguramente habría que practicar alguna intervención quirúrgica en la columna vertebral (injerto de astilla ósea en el segmento por compresión). Consultados por los padres del paciente, les rogamos que viniesen con el joven para realizar una exploración neuro-focal, que dio el siguiente resultado: detectamos puntos de dolor muy sensibles en la segunda vértebra cervical, y especialmente fuertes en la tercera vértebra, muestra de una clara situación patológica en el mandibular.

RESULTADO DEL RECONOCIMIENTO OCULAR ODONTOLÓGICO: Sin pronóstico patológico. Dentadura sin caries.

RADIOGRAFÍAS INTRAORALES: 4 muelas del juicio desplazadas. Significativas de patogénesis.

TERAPIA: En primer lugar, se extrajeron las dos muelas del juicio inferiores, ya que éstas presentan frecuentemente una relación con las extremidades inferiores. La intervención obtuvo un éxito del 100%. Una vez cicatrizadas las heridas, el joven podía jugar al fútbol el tiempo que quisiera sin que se presentaran molestias en las piernas.

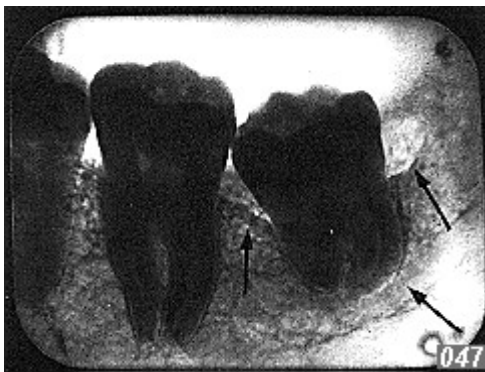
COMENTARIO: Desde el punto de vista puramente mecánico, existe, mediante la dinámica de la columna vertebral, una conexión entre las vértebras cervicales y las lumbares; un "cambio" en uno de estos dos puntos puede ejercer una influencia patológica sobre el otro. De ello dan fe también las mejorías temporales obtenidas mediante la llamada "terapia manual" (quiropría). En el presente caso, se trataba, sin duda alguna, de este fenómeno de equilibrio de la columna vertebral. Los dolores desaparecieron para siempre, y sin operarse de columna.

(* Pasado el tiempo, el mismo Dr. E. Adler terminó aconsejando desde un principio a sus pacientes la extracción de todas las muelas del juicio, dado que, a la larga, siempre terminan dando problemas).

GASTRITIS:

PACIENTE: J.Av., 25 años, carnicero, Blanes. Paciente de naturaleza particularmente fuerte, padecía desde hacia años de una gastritis que no respondía a ninguna terapia.

La radiografía (Imagen nº. 47) permite la observación precisa de algunas particularidades. Por una parte, una "bolsa" séptica marginal de un cordal*, e, inmediatamente debajo, se apreciaba una condensación del hueso, señal de una buena reacción defensiva: el organismo quiere impedir la invasión mediante una densificación. Pero, además, vemos la muela directamente junto (en contacto) al canal mandibular, en la zona de irritación, o sea, un campo netamente neural. En este caso, damos mayor importancia a los efectos patogénicos de éste último, a pesar de que ambos se potencian. (* "Cordal": muela del juicio).



La extracción produjo una mejoría repentina, que permaneció y que pudimos observar durante 20 años. De manera que nuestra suposición no fue pura teoría, sino que se vio confirmada por el éxito. La reacción, la predisposición o el "locus majoris reactivitatis" de cada individuo, son un mundo aparte. Y para nosotros, lamentablemente, siempre tratamos con el "saber dónde".

Pero aquí se hace necesaria una explicación: en el caso citado, así como en cientos de otros, el paciente es informado sobre el "posible efecto"; no se le promete nada, sino que, como ya indicamos en otro apartado, se le aclara que se trata de un campo de irritación (espina irritativa -aquí en España-). Además, que con la extracción de la muela no perderá nada, sino que se beneficiará. Nunca vimos a un paciente que no pidiera, de por sí, que se eliminaran estos campos de irritación lo antes posible, o ¡al momento!. Quizá sea ésta la diferencia entre nosotros y las grandes clínicas, donde el paciente es enviado de un lugar a otro y, finalmente, ya no sale nada y, como máximo, acaba riendo porque le ha sido extraída una muela a causa de tal o cual enfermedad. El paciente debe saber lo que puede esperar: entonces no habrían fracasos. Esto, naturalmente, requiere tiempo y contacto, y de esto precisamente cada vez hay menos.

UN DOLOR DE CABEZA "IMPOSIBLE":

Cuando vemos la gran cantidad de pacientes aquejados de dolores de cabeza, cuyos motivos son a veces muy fáciles de hallar, uno se pregunta: ¿cómo es posible que estas causas sean tan escasamente conocidas? (Y no solamente ocurre aquí en este país, ya vemos a pacientes de todo el mundo en igual circunstancia. Por esto, resulta incomprensible toda esta situación).

En el libro de bolsillo "MMW Dolor de cabeza 1.975 - Contribuciones al estado actual de las investigaciones sobre el dolor de cabeza desde el punto de vista internacional e interdisciplinar" (Oteo Sapos, Munich), el ámbito maxilar se menciona en algún apartado, pero, en general, no se le presta mayor atención. Sobre todo, el contenido trata sobre los síndromes cervicales, aspectos locales, sin considerar su estrecha relación con el ámbito maxilar y de las amígdalas. Especialmente, y en el caso de dolores de cabeza en jóvenes, no se considera el factor neural provocado por la presión de las muelas del juicio. Esto es válido hasta para muchas clínicas dentales.

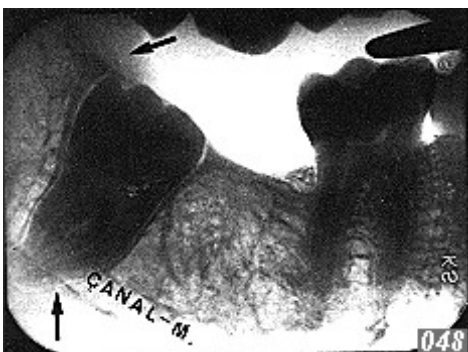En el transcurso de estas explicaciones, damos algunos ejemplos; pero sirva éste relatar la tragedia de estos pacientes:

PACIENTE: Sra. A.J., 29 años; Madre de dos niños. Barcelona.

Desde la edad de 22 años viene padeciendo de ligeros dolores de cabeza, que fueron tratados con los métodos tradicionales. No se conocía ninguna enfermedad específica; cualquier diagnóstico expresaba: "Sin resultado".

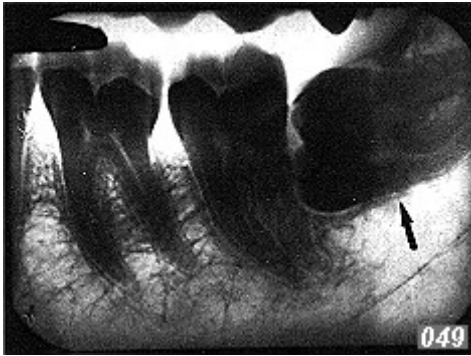
Pero en el transcurso de los años, el dolor aumentó de tal forma que se probaron todos los remedios contra el dolor de cabeza, a los que cada vez reaccionaba menos, y que, además, provocaban síntomas secundarios. Uno de estos remedios, en polvo, era el más eficaz, pero, desgraciadamente, un frasco, presentación original, le duraba solo tres días (normalmente 8-14 días, tomando a diario).

La paciente, que ya no podía vivir sin este medicamento, consiguió que el fabricante, cuyo laboratorio se encontraba en la vecindad, le suministrara estos polvos envasados en recipientes de gran tamaño para mermelada.



La solución fue esencialmente sencilla, ya que en la boca solo encontramos dientes sanos, sin caries y sin empastes, pero, no obstante, en las radiografías se hicieron visibles dos peligrosos campos de irritación (Imágenes n.ºs. 48 y 49). Se trataba de dos muelas del juicio; mediante una inyección sobre la muela de la izquierda, que se encontraba desplazada, los dolores cesaron por algunas horas; además, el punto doloroso en la vértebra cervical 3ª era

extremadamente positivo.



Tras estos resultados, le recomendamos que se dejara extraer primero esta muela.

RESULTADO: Cuando se levantó de la silla de operaciones, esos terribles dolores de cabeza habían desaparecido... y se repitieron a los tres meses. ¿Fracaso? ¡De ninguna manera! En el otro maxilar se encontraba todavía la otra muela, retenida, en posición vertical, a pesar de que el molar anterior ya le

había sido extraído años antes. Aquí se aprecia también, como es costumbre, que es un "fallo técnico" buscar la solución mediante extracción del molar anterior.

También se aprecia claramente en la radiografía cómo las raíces de estas muelas se encuentran en íntima vecindad con el canal mandibular; en la parte superior de la corona distal, la dura cortical comprime la muela, que se encuentra parcialmente situada en la rama ascendente.

RESULTADO FINAL: tras la eliminación de este campo de irritación, la paciente se liberó definitivamente de sus terribles dolores de cabeza, y de su frasco de mermelada con medicamentos.

¿No les da qué pensar este caso?. ¿El dolor de cabeza es un diagnóstico?. ¿No seremos nosotros mismos que, lentamente, convertimos a los pacientes en casos incurables a causa de la ignorancia de que sí existe un diagnóstico etiológico dental? ¿Quién será entonces el médico que, continuando esta terapia puramente sintomática, cure a estos pacientes, cuando ya se hayan presentado daños irreversibles en el hígado, en los riñones, etc.?. Esto seguramente nos da a pensar -ya que no se trata de casos aislados, que por tanto serían irrelevantes- que son miles y miles los casos que se están dando continuamente. Naturalmente, ésta es solamente una de las muchas causas de los problemas en la salud de todos, como ya indicamos al principio, de las que existen muchas ignoradas todavía.

LOS INCURABLES, CURABLES:

Aunque este título parezca una contradicción, en muchos casos es así. Estas explicaciones no han de ser meramente teóricas sino que, basándonos en dos ejemplos, pueden confirmar lo que en muchos otros casos son hechos fehacientes.

Cada médico trata en su consulta a dos tipos de pacientes. Los unos vienen con molestias bien definidas -al menos momentáneamente-; los otros, con un repertorio que podría llenar medio atlas patológico.

En el caso de estos últimos, procedemos principalmente de la siguiente forma: como la mayoría de estos pacientes -que conforman el mayor contingente- ya están aquejados de una psicosis de enfermedad (causas: incontables medicamentos sintomáticos -sin resultado en el sentido positivo- y de las más variadas especialidades médicas), les sugerimos, que, con toda la calma, y en su casa, nos apunten en un papel todo lo que tuvieron y tienen.

Esta hoja se adjunta a la ficha médica y, frecuentemente, debido a su extensión, no es leída, ya que nuestra tarea consiste en localizar los campos de irritación y no en prescribir una terapia para una enfermedad "en particular" (a excepción, naturalmente, de los análisis que nos traen o que nos son transferidos, diagnósticos médicos, etc.).

Tan pronto concluye la exploración, se informa al paciente sobre el campo de irritación, en el sentido de que éstos tienen que ser eliminados primero, tanto si guardan relación directa con la enfermedad como si no. Naturalmente, se trata aquí de campos de irritación totalmente asegurados. No se trata de una eliminación por el sistema de la margarita, me quieres..., no me quieres. ¡Así no!.

También le decimos al paciente cuando todo está limpio -si podemos hablar en estos términos-; de esta forma, podrá establecerse con más detalle el origen de tal o cual enfermedad.

Queremos comentar aquí también que, en este sentido, nunca hemos tenido fracasos, ya que el paciente sabía de lo que se trataba, y, por otra parte, cuando se eliminan los agentes nocivos séptico-tóxicos, hay pocos pacientes, por no decir ninguno, que no experimente mejoría.

¿Y la consiguiente provocación, activación de otros focos, con los momentáneos empeoramientos que originan?.

Precisamente aquí radica otra de las ventajas de este procedimiento, y por el siguiente motivo, que el paciente debe conocer perfectamente, ya que en caso contrario podría interpretarse como un fracaso. Tienen que anotar todas las reacciones que experimentan. Esto nos servirá de orientación para detectar los focos secundarios, o quizás primarios, existentes. Tras este breve prólogo, veamos algunos ejemplos prácticos.

PACIENTE: Sra. C.C., 47 años, ama de casa. Sus síntomas no los especificamos, ya que son tan largos que podrían llenar todo este libro. No había un lugar, de cabeza a pies, que no estuviese afectado. Además, la paciente se repite tanto, que no podemos corregirla cuando olvida algún detalle. Prácticamente una "incurable".

El análisis estomatológico no muestra nada; una boca cuidada, con dos prótesis de acero parcialmente apoyadas, y, como de costumbre, solo dos (superior e inferior) muelas del juicio situadas demasiado atrás. Amígdalas: atrofiadas, correspondientes a la edad, pero con criptas abiertas, sin que pudiera establecerse una patogeneidad. Cavidad maxilar, ya operado, actualmente sin diagnóstico.

TERAPIA: a la vista de estos resultados casi negativos, se recomendó en primer lugar la extracción de las dos muelas del juicio, ya que, como decíamos anteriormente, no se pierde nada con esta intervención.

(* Actualmente, está probado el hecho de que las muelas del juicio, debido a la disminución de la estructura ósea máxilo-mandibular, antropológicamente, no se emplean para masticar; no tienen ninguna

utilidad).

El primer resultado (que desconocíamos previamente) fue que podía "pelar patatas" de nuevo, ya que había recuperado la movilidad de los dedos en la mano derecha (lado de las muelas del juicio). Esto, de momento, le dio algo de optimismo. A nosotros también.

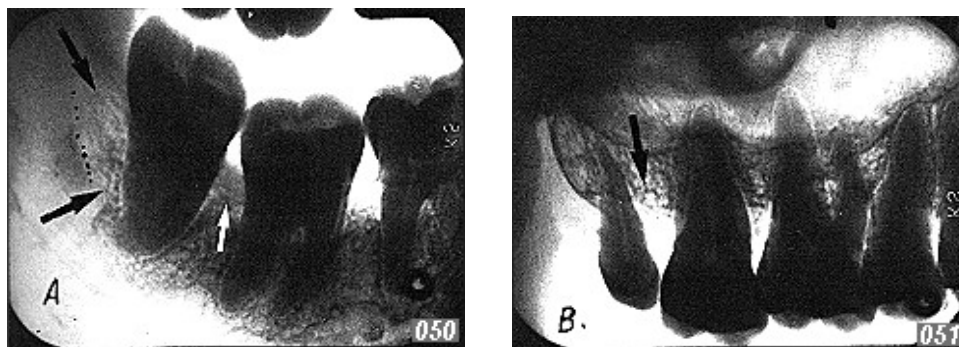
Como tratamiento de continuidad (una vez cicatrizadas las heridas), se practicaban, cada 4 días, infiltraciones en los polos amigdalares. Este tratamiento no actuaba en el sentido de una mejoría sino como provocación. Y esta provocación se hallaba en la vesícula biliar y en los anejos (menopausia). Entonces, se descubrió que la paciente estaba como "hinchada", que desde hacia años llevaba sus faldas con cinturilla de goma, etc. (lo que no sabíamos).

El correspondiente tratamiento conllevó una mejoría administrando fermentos biliares y pancreáticos, y así se dio otro paso hacia adelante. Vemos, de esta forma, cómo un método de prueba negativo, bien aprovechado, puede contribuir a la curación de esta paciente "incurable".

PACIENTE: Sra. A.O., 48 años, Barcelona (nos fue enviada por el farmacéutico, porque tenía una intoxicación por abuso de medicamentos. ¡Y dicho por un farmacéutico!).

Por el momento, se trataba de un catarro bronquial iniciado antes del verano, que era tratado desde hacia 4 meses con antibióticos de amplio espectro, de manera que, además, se produjo una debilidad general, nerviosismo y otras molestias hasta después del verano.

La revisión estomatológica no mostraba nada más que los análisis anteriores, es decir, según el juicio "usual", 4 muelas del juicio normales con bolsas marginales (Imágenes nºs 50 y 51).



COMENTARIO: Aquí debe mencionarse que la terapia empleada, que consistía en la extracción -en dos sesiones- de estos "presuntos" campos de irritación, fue una terapia en la que sentimos cierto apuro, motivado por el comentario de nuestro colaborador internista, tan entusiasta en otras ocasiones de nuestro sistema. Nos dijo: "No pierdan el tiempo con esta paciente, ya que es una evidente paciente psiquiátrica".

¿TENIA RAZÓN?. Desde luego que tenía razón, ya que, mediante un tratamiento inútil, que se había prolongado por cuatro meses, la paciente se convirtió en una psicópata. No lo era anteriormente. Y vemos muchos de estos pacientes que, a causa de una terapia estéril, y cambiando frecuentemente de médico, se vuelven psicópatas, o por lo menos así los

“etiquetan”.

No es el objetivo del libro relatarles todos estos casos carentes de un interés especial dentro del terreno neuro-focal, o de los campos interferentes del S.N.V., pero sí que deben únicamente servir de ejemplo para miles de casos similares. Cuando nuestra paciente se vio libre de su catarro bronquial, cambió también su estado psíquico. A veces los pacientes también tienen razón. Y casi siempre son esas pequeñas cosas insignificantes en las que menos se piensa, los minicampos de irritación, en los que frecuentemente no creemos ni nosotros mismos.

UNA URTICARIA "TRÁGICA":

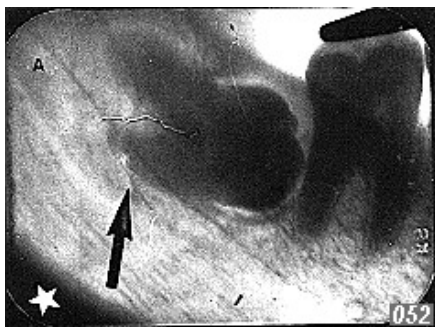
PACIENTE: J.T., 35 años, profesor de educación física (transferido por el Dr. B) - Barcelona.

Urticaria progresiva desde algunos años atrás, tratada sintomáticamente con los medios clásicos. El paciente, aquejado por fortísimos picores en todo el cuerpo, recibía diariamente hasta 80 mg. de corticoides, por los que solamente obtuvo una mejoría de la urticaria y, en contrapartida, apreció un aumento de peso, de manera que tuvo que hacerse trajes nuevos. Además, dejó su profesión.

El resultado estomatológico mostraba algunas raíces en el maxilar. Por lo demás, los colegas no hicieron más radiografías, ya que la dentadura no tenía caries.

La extracción de estas raíces, junto a una cantidad de inyecciones en el polo amigdalario (amigdalitis atrófica), no produjeron mejorías. Aquí podemos observar que, ni la "sangrienta intervención", según algunas voces (extracción de los restos de raíces), ni la terapia neural eran de gran ayuda. El "saber dónde" siempre tiene su justificación.

RADIOGRAFÍA DENTAL MANDIBULAR DERECHO: muela del juicio impactada comunicante con la cavidad bucal (zona séptica). La raíz se encuentra directamente junto al canal mandibular (Imagen nº. 52)



TERAPIA: De forma específica, se realizó en primer lugar una inyección de Impletol encima de la muela impactada (zona retromolar), con el resultado de que el paciente no tuvo pruritos en 10 horas. Era el primer día que no tomaba preparados de cortisona.

Mediante la delicada extracción del molar, a causa del contacto directo de la pieza con el canal mandibular* y de las raíces dobles, se consiguió una curación del 100%. Además, en unos meses el peso corporal se redujo a sus valores normales.

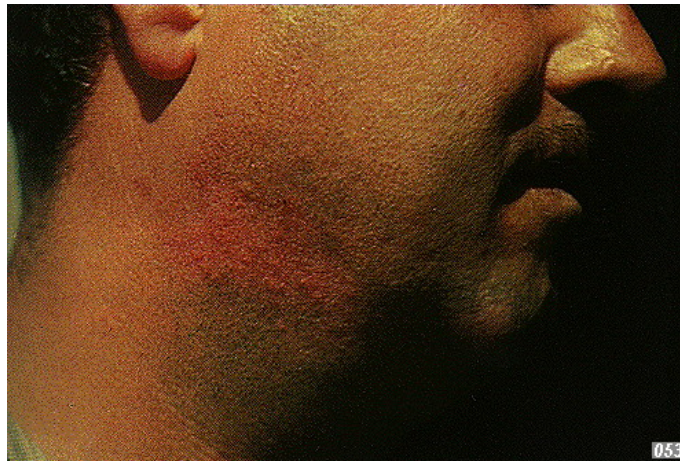(* Al estar la pieza en contacto con el nervio, en la intervención, y a causa de la extracción, inevitablemente se puede lesionar el nervio. Aunque éste, pasado un tiempo, se recupera de nuevo).

COMENTARIO: Tenemos aquí, y en un mismo lugar, dos importantes factores que se

potencian. Por una parte, la presión sobre el canal mandibular y, por la otra, la zona séptica alrededor de la corona.

Como muy bien podemos apreciar en la imagen, existe, además, en esta zona una alopecia y las facciones hinchadas a causa de la terapia de cortisona. Este es un caso que nos hace reflexionar acerca de la terapia tradicional o legal.

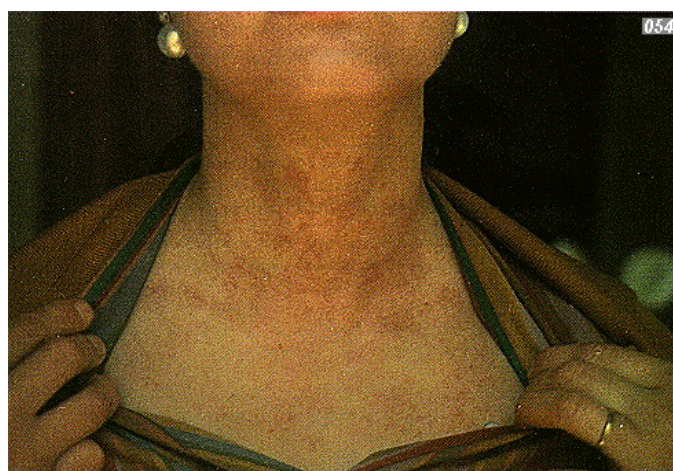TEXTO DE LA IMAGEN: Aparte de la cara "hinchada" por el tratamiento a base de cortisona ya explicado, vemos una alopecia entre la mejilla y el cuello, en el lado derecho, a la altura del campo de irritación (Imagen nº. 53)

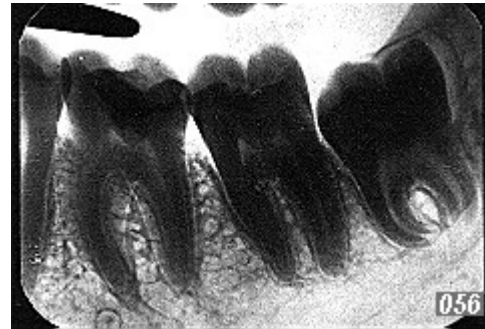
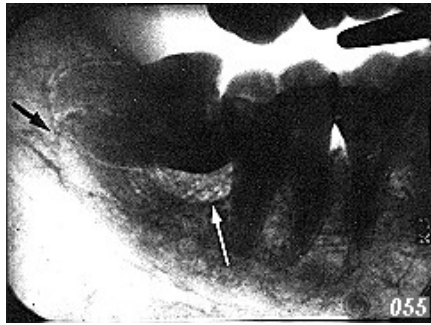


URTICARIA:

PACIENTE: Sra. de N, 29 años, Sevilla (mandada por el Dr. B). Padece desde hace meses de urticaria, que se presenta a rachas, pero tan solo en el área de la dermis de la garganta, visible en la fotografía (Imagen nº. 54). Toda la terapia que había recibido hasta aquel momento fue puramente sintomática, y no aportó mejoría.

EXPLORACIÓN DE LAS VÉRTEBRAS CERVICALES: positivo por lo que se refiere a los puntos dolorosos en la 2ª y 3ª vértebras cervicales, y al borde superior del trapecio (corresponden al maxilar, al mandibular y las amígdalas) significativo de la existencia de campos de irritación que se potencian (muela del juicio-amígdalas). Imagen nº. 54.





ESTADO RADIOGRAFÍA DENTAL: dentadura sin caries, con 4 muelas del juicio retenidas (Imagen nº. 55)

TEST DE HUNEKE: La inyección sobre las muelas del juicio retenidas y en el polo amigdalal, consiguieron un fenómeno al segundo del 100%: el prurito desapareció (algunos días después desaparecieron también las vesículas).

TERAPIA: extracción de las muelas del juicio retenidas.

COMENTARIO: nuevamente, tratamos aquí con dos factores: el neural, por presión, más zona séptica marginal, así como el diagnóstico de las amígdalas (secreción de pus).

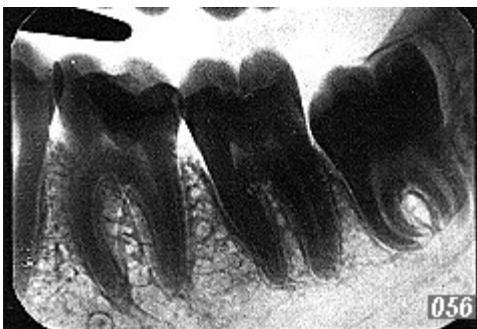Tras la eliminación de este foco de irritación dental casi siempre se puede prescindir de una terapia quirúrgica de las amígdalas. Terapia posterior conservadora de 3-4 infiltraciones en los polos amigdalares para la recuperación de la vitalidad del tejido.

ALOPECIA AREATA:

PACIENTE: R.F., 22 años, peluquera. Lloret de Mar. En el tercer mes de embarazo comenzó una caída de pelo por mechones, que fue aumentando casi hasta la calvicie, de forma que la paciente debía usar peluca.

La exploración neuro-focal nos mostraba puntos especialmente dolorosos en la 3ª vértebra cervical (el mandibular).

RADIOGRAFÍA DENTAL: Cordal* retenido, situado en parte sobre la rama ascendente (Imagen nº. 56). (* "Cordal": muela del juicio).



TERAPIA: Fue muy sencilla, ya que todos los casos de alopecia areata que habíamos visto partían de la muela del juicio (por supuesto también podrían proceder de otros campos de irritación y focos en la cavidad bucal) porque aquí el factor NEURAL se escribe con mayúsculas.

Tras consultar con mi colega ginecólogo, eliminamos este campo de irritación "neural", con

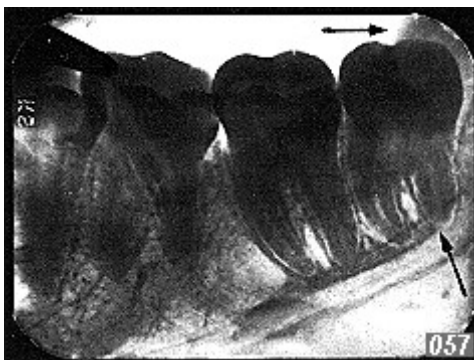
lo que detuvimos la caída del pelo y la paciente volvió a lucir su cabellera al cabo de unos meses, a pesar de su embarazo.

TEMPERATURAS SUBFEBRILES:

PACIENTE: N.F., 26 años, Logroño (mandada por el Dr. B). Dolores hipogástricos tras un aborto.

Tras el aborto, se presentan temperaturas subfebriles y dolores hipogástricos; ni el especialista ni los internistas encontraron la causa. Examen de la cavidad bucal: sin resultado: dentadura sin caries. Amígdalas: resectomía ya practicada.

RADIOGRAFÍA DENTAL: Igual que en el caso precedente (Imagen nº. 57), muela del juicio retenida, completamente en posición vertical.



COMENTARIO: El autor quiere ser sincero. Le dijo a la paciente: "Si esta muela tiene algo que ver con sus molestias, o no, no se lo puedo asegurar, porque bajo el aspecto lógico científico no tienen relación. Solo puedo aseverar que es patológica, nada más." La paciente, inteligente, y que no sabía que tenía esta muela por hallarse cubierta por la encía, además de que no le producía la más mínima molestia local, me contestó: "Si no es normal, extráigala". A los ocho días de la extracción, nos quedamos llenos de asombro. No más temperaturas subfebriles; no más dolores hipogástricos. Este caso permitía muchas teorías, explicaciones, etc., -especialmente después-. Pero ya decíamos al principio que únicamente queríamos presentar casos claros, concisos, indiscutibles, especialmente debidos a los "focos solitarios" -en estos casos "focos neurales solitarios"-, casos que deben servir de ejemplo y demostrar todo lo que pueden originar "los campos de irritación" en el área del trigémino. En consecuencia, reiteradamente se plantea la pregunta: ¿por qué estos fenómenos son ignorados de esta forma por la medicina general y por la terapéutica odontológica, ya que vemos en multitud de pacientes que ello es así?. A pesar de que a los teóricos y a los inexpertos les agrada manifestar lo contrario.

DISFUNCIONES MOTRICES EN EL LADO IZQUIERDO:

PACIENTE: Sra. M.M., 45 años, ama de casa, Lloret de Mar. Desde hacía algunos meses la paciente observaba una disminución de la movilidad de todo el costado izquierdo



(lamentablemente no disponemos de exploraciones neurológicas, y especialmente de las extremidades inferiores). Como causa principal (mejor diríamos "sospecha"), se creía en una enfermedad del ámbito ginecológico, ya que aquí la exploración fue muy positiva. Por tanto, se le aconsejó a la paciente una operación (extirpación de ovarios). Pero vino a vernos porque "se dice que tantas cosas vienen de la boca...". La exploración estomatológica, con

radiografía, no mostraba nada más que una muela del juicio impactada (Imagen nº. 58).

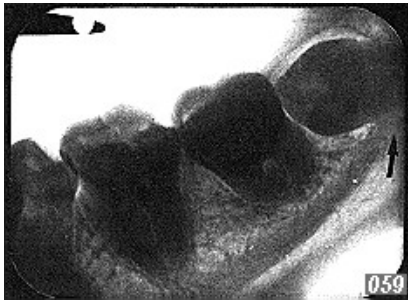
TERAPIA: Aquí no había dudas. En estos casos, tal como se describe en la anamnesis, hay que proceder en primer lugar a la eliminación de estos peligrosos campos de irritación. El motivo es muy sencillo; tanto si existe o no una relación, y esto hay que explicarlo claramente al paciente, estos campos de irritación deben ser eliminados. Si se librara al paciente de su actual enfermedad, seguramente se prevendrían otras, si no las tuviera ya, y si se curara al paciente, se podrían ahorrar otros métodos peligrosos e ineficaces.

EPICRISIS: En menos de 15 días, y tras la extracción de la muela, nuestra paciente quedó libre de molestias. ¿Y su ovario...? ¡Aún lo tiene!.

LA FAJA DE ACERO – ALGIAS LUMBARES Y CIÁTICAS:

En los casos de enfermedad de la columna vertebral, se habla sobre todo, y en cuanto atañe a sus causas, de "síntomas de desgaste", "discos intervertebrales", "enfermedades profesionales", etc. Esto no correspondía en este caso específico. Se trataba de una paciente de 22 años que se quejaba de fuertes dolores lumbares que se proyectaban hasta la región ciática. Tras un tratamiento analgésico, se le confeccionó una "faja de acero" como sujeción.

PACIENTE: P de B, Barcelona. Sufre desde meses las molestias descritas; por lo demás, sin otros diagnósticos.



EXPLORACIÓN ESTOMATOLÓGICA: dentadura sin caries.

RADIOGRAFÍAS: 2 muelas del juicio inferiores desplazadas (Imagen nº. 59).

TERAPIA: Eliminación de ambos campos de irritación. Aquí no se realizaron pruebas ni ensayos, ya que estos campos de irritación, más tarde o más temprano, ocasionan molestias y por ello únicamente existe una terapia: "Extracción".

EPICRISIS : En los pasados 18 años, la paciente dio a luz a 5 niños sanos, sin tener recidiva alguna.

NOTA DE LA TRADUCCIÓN: En el texto del caso clínico correspondiente a la imagen nº 60, se aprecia una falta de datos que determine coherentemente su descripción, que podría aducirse a algún probable descuido en la confección editorial del texto. Por este motivo, este caso clínico se omite en esta publicación.

VÉRTIGO-MENIÈRE:

PACIENTE: J.M., 55 años, abogado (mandado por el Dr. Reventós). Sobre este caso podemos decir que el paciente venía siendo tratado durante 10 años sin resultado. Debido a su elevada posición económica, estuvo en tratamiento en diversos países europeos, es decir, que se hizo por él todo lo posible. Resultado: CERO. Sólo podía salir acompañado (apoyado) por su mujer o por su chófer. A ello se le añadió, muy comprensiblemente, una psicosis

depresiva.

La exploración neuro-focal mostraba puntos especialmente dolorosos en la 3ª vértebra cervical (mandibular). Cavidad bucal: sin diagnóstico bajo el aspecto clínico.

Las radiografías dentales no mostraban más que unas muelas del juicio situadas algo atrás, pero en posición totalmente normal, como veremos repetidamente a lo largo de estos trabajos.

TERAPIA: Sin efectuar otras pruebas, recomendamos por escrito que el estomatólogo extrajera esas muelas como primera medida (el paciente nos dio más tarde la opinión de su estomatólogo: "¡Pero si esto viene de los oídos, no de los dientes!"). Bueno, siempre hay que contar con este tipo de comentarios que incluso se encuentran impresos en libros con el sello de científicos.

EPICRISIS Y COMENTARIO: Tras un breve espacio de tiempo, mejoró su situación y se produjo la recuperación total. Pero, para alegría de su familia, ello también aportó un cambio significativo en su personalidad. El paciente, mejor dicho, el ya ex-paciente, volviendo a mostrar interés por todo, se entregó a la pintura, y al cuarto año de su curación pudo organizar una exposición de pinturas en Barcelona.

En nuestra consulta, tres meses después de su curación, recibimos una obra del siglo 17. El regalo de un paciente agradecido.

A pesar de que nuestro repertorio de pacientes aquejados del Síndrome de Ménière no es muy extenso, creemos que los campos de irritación en el área del trigémino juegan un papel muy importante en este trastorno.

Si, por ejemplo, un ataque de vértigo, acompañado de vómitos, se puede "cortar" mediante la aplicación de anestesia detrás de la oreja, lo propio se consigue aplicando anestesia encima de la muela culpable, lo que es muy sencillo en los focos solitarios.

En el caso de muchos pacientes puramente odontológicos, los primeros dolores, debidos a las caries en los dientes inferiores, se manifiestan en el oído, es decir, antes de producir dolores locales. Además, tenemos una conexión suplementaria de la tercera rama del trigémino con el "Ganglion Oticum"*. Esto en lo que concierne al mandibular. Pero pudimos constatar idénticas molestias en campos de irritación en el maxilar. (Se describe con más detalle un caso bajo el título "Restos de raíces", porque muchos médicos fueron consultados a tal efecto por sus pacientes).

(* "Ganglion Oticum": referido al oído).

De todos modos, es aconsejable no obcecarse tanto con el nombre de la enfermedad, sino ante todo buscar su posible causa, y ésta, en los casos de Vértigo de Ménière, por ejemplo, se encuentra en el área del trigémino, y no en zonas apartadas de la zona en la que se manifiesta esta síntoma-patología; ello es debido al fenómeno de las "reacciones por vecindad".

Pero, como ya decíamos al principio, el Síndrome de Ménière es menos frecuente, mientras que el vértigo usual se observa con mayor frecuencia en dentaduras llamadas sépticas o tóxicas, y entre éstas especialmente las osteítis; y en las muelas desvitalizadas, aquellas cuya pulpa se mata mediante empastes que contienen arsénico, que años atrás eran la mayoría, mientras que hoy en día esta práctica es cada vez menos frecuente. Ojalá que finalmente esta práctica, por su toxicidad, sea totalmente eliminada.

ARTRITIS - PROCESOS VÉRTEBRALES:

PACIENTE: M.J. 23 años, sastre. Lloret de Mar. Desde hacía meses se observaba una debilidad de tipo estático-dinámica del aparato ligamentoso de la columna vertebral, que, al movimiento, provocaba ligeros bloqueos con el consiguiente dolor. Además, sentía dolor en la muñeca, que se consideraba como resultado de su profesión.

EXPLORACIÓN NEURO-FOCAL: Puntos especialmente dolorosos en la 2ª y 3ª vértebra cervical (corresponden al maxilar y al mandibular).

BOCA: Sin pronóstico. Dientes vivos con muy pocos y superficiales empastes.

AMÍGDALAS: Operadas, sin diagnóstico.

RADIOGRAFÍA DENTAL: Cuatro muelas del juicio retenidas, impactadas*.

(* "Impactadas": todavía dentro del hueso).

TERAPIA: Extracción simultánea de ambos cordales (superior e inferior), del lado más sensible a los puntos dolorosos. Una vez que cicatrizó, se repitió la operación en el otro lado.

COMENTARIO: Como veremos en repetidas ocasiones, los efectos a distancia son diferentes en cada individuo, sobre todo cuando no hay agentes nocivos séptico-tóxicos. Este efecto puramente neural debe ser tenido en cuenta -ante todo- por los odontólogos, ya que se han dado casos en que se negaron a eliminar estos peligrosos campos de irritación, comentando que "no existe infección". Esto son reminiscencias de la antigua teoría de las infecciones focales que, si bien tienen una justificación, ello no significará el único diagnóstico.

Debemos reiterar que, en este libro no se tratan casos excepcionales sino casos cotidianos.

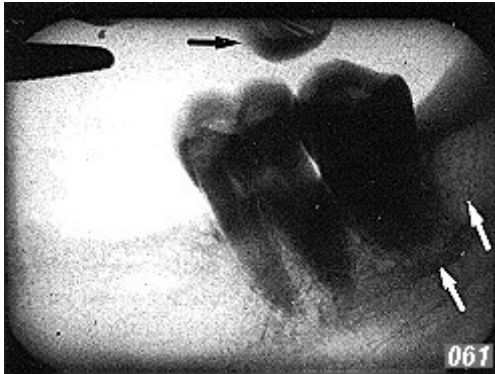
En el paciente aquí citado se produjo una mejoría inmediatamente después de la intervención y en nueve años de observación no tuvo recaídas.

ESPINA BÍFIDA - DOLORES DE CABEZA INTENSOS:

PACIENTE: Sra. R.S., 55 años. Lloret de Mar. La paciente debía ponerse en tratamiento neurológico a causa de sus fuertes dolores de cabeza, que aumentaban especialmente al moverse (andar), y padecía simultáneamente de un síndrome cervical. Este síndrome se atribuía a una espina bífida. El tratamiento debía prolongarse durante meses (Clínica Alianza).

El examen dental y maxilar, más las amígdalas, no mostraron nada patógeno.

COMENTARIO Y TERAPIA: Este caso es uno de los más interesantes. Por un lado, a causa de las exploraciones neurológicas y ortopédicas que le precedieron y, por otro, a causa de la curación que, una vez conocido el "mecanismo patológico", fue lógica y sencilla.



El estudio de la radiografía (Imagen n.º. 61) permite verlo con claridad. Vemos dos molares completamente sanas (2º molar y muela del juicio), así como una muela perfectamente cicatrizada por lo que respecta a la estructura ósea. También vemos una parte del molar superior (flecha arriba); los otros faltan; se trata de una dentadura mellada. A causa de esta dentadura mellada, toda la presión de la masticación recae sobre el último molar (el 8º), con el resultado de que bajo la muela se ha producido una condensación ósea, condensación que se encuentra en contacto con el canal mandibular (flecha) con una depresión. Aconsejé a la paciente que le fuera extraída la muela, ya que, a la vista de su grave dolencia, nada podía perder. Aunque quizá no produjera un 100% de éxito, alguna mejoría podría experimentar. Y ésta se produjo cuando la paciente se libró de su muela, y en el mismo momento en que se levantaba de la silla de operaciones. Aquí la espina irritativa se encontraba en la condensación, en la densificación del hueso sobre y alrededor del canal mandibular a causa de la sobrecarga, según la teoría de la palanca, como se describe y documenta al principio (Imagen n.º. 16). Aquí se precisaba una valoración exacta de la radiografía amplificada y como mínimo sacar las conclusiones pertinentes.

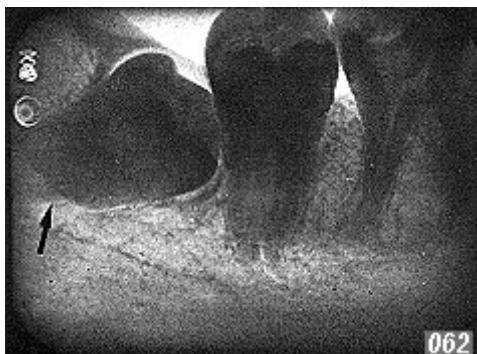Algunos casos diagnosticados como "Síndromes de Costen"* tienen su origen en la sobrecarga descrita. Hay que considerarlo sobre todo en pacientes de edad avanzada.

(* "Síndrome de Costen": se trata de una asociación de síntomas del oído).

CIÁTICA GRAVÍSIMA:

La finalidad de este libro es mostrar las conexiones entre el campo de irritación y la enfermedad, y enseñar a localizar la presencia del campo de irritación, además de cuáles enfermedades pueden provocar. Por tanto, presentamos muchos casos que se repiten, someramente, sin volver a enumerar los diagnósticos y terapias precedentes.

PACIENTE: Sr. J.S., comerciante en cereales, Blanes (mandado por el Dr. B). La ciática rebelde a la terapia era provocada por una muela del juicio inferior impactada (Imagen n.º. 62), que se curó mediante la extracción. Ese paciente, que ahora carga con sacos de hasta 50 kgs., no tuvo ni una sola recaída en todos estos años (15 años de observación).



COMENTARIO: Todas las afecciones ciáticas

que hemos visto hasta ahora partían siempre del mandibular, y por contra, las lumbalgias tenían su etiología en las amígdalas. Esto no quiere ser bajo ningún aspecto una "ley", sino tan solo una observación, ya que causa y efecto pueden ser muy diversos por otras circunstancias y reacciones. Aquí solo presentamos algunas, como ya decíamos al principio.

GRAVÍSIMAS BRAQUIALGIAS NOCTURNAS:

En el siguiente caso, procedente de Inglaterra, se ve claramente lo que puede producir un campo de irritación en el área del trigémino, y lo evidente que resulta su eliminación y curación.

Este caso es aun más interesante, ya que la paciente fue tratada ambulatoriamente en una gran clínica londinense durante semanas, sin que consiguiera una mejoría. Por consiguiente, se le aconsejó un clima más cálido, motivo por el cual se traslado a España.

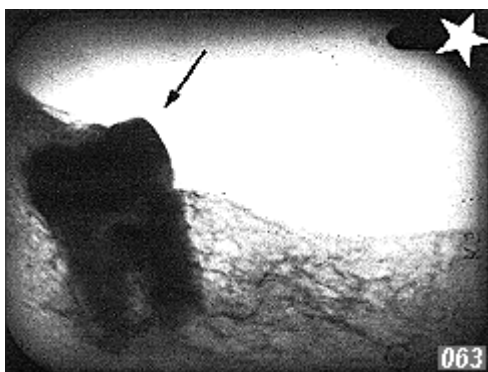
PACIENTE: L.P., 40 años. Como ya indicamos, existía desde hacia meses una braquialgia nocturna rebelde.

EXAMEN NEURO-FOCAL: Puntos dolorosos en las vértebras cervicales, más fuertes en C3 y a la derecha, pero especialmente en los puntos del trapecio.

CAVIDAD BUCAL: Sin dientes en el maxilar, así como tampoco en el mandibular, usaba desde años atrás prótesis dentales completas.

PRUEBAS: Estas se iniciaron inyectando en el polo amigdalario una pequeña dosis de anestésico, que trajo una ligera mejoría para empeorar, sin embargo, a las 3 horas, especialmente a la derecha, el lado de la braquialgia.

La radiografía dental del mandibular derecho "sin dientes", trajo la gran sorpresa: una muela del juicio retenida, recubierta por la encía (Imagen nº. 63). Sobre esta muela se aplicó la inyección de prueba, a lo que siguió una carencia de dolor que se prolongó durante 8 horas. La paciente por fin pudo dormir de nuevo.



La siguiente terapia, dado que se trataba de una paciente que se hallaba de paso entre nosotros, consistió de momento en infiltraciones sobre dicha muela y sobre los polos amigdalares, a causa de la patología de los mismos, consiguiéndose así, por primera vez, una reducción del dolor que permitió un sueño tranquilo y, consecuentemente, una mejoría del estado general.

La paciente se llevó un diagnóstico exhaustivo (*con recomendación de extraerse la muela del juicio) y al cabo de algunos meses recibimos la siguiente carta:

"Les quiero comunicar, que ya me han operado la muela. Estuve 12 días en la clínica y me

encuentro ahora en convalecencia. Mi herida cicatriza muy bien, aunque no puedo abrir bien la boca todavía. La operación la realizó el Dr. James, del London Hospital, un hombre muy inteligente y muy interesado en mi caso. Dijo que era asombroso que pudiera ocurrir algo así. La muela fue extraída sin coser la herida. Los dolores en el brazo y en la espalda han desaparecido gracias a Vd. y me encuentro mucho mejor. Le estoy profundamente agradecida por lo que Vd. ha hecho por mí. Ruego a Dios que pueda verle y darle las gracias personalmente el año que viene cuando viaje a España.

Hasta aquí la carta de esta paciente que vino al año siguiente y volvió al cabo de tres años.

COMENTARIO: ¿¡No es incomprensible que aún sean ignorados estos campos de irritación a la vista de estos casos!?

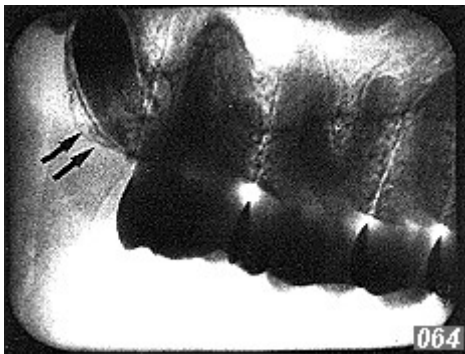PERIARTRITIS HUMEROESCAPULARIS Y BRAQUIALGIA NOCTURNA:

Si una paciente, con una dentadura preciosa, digna de cualquier anuncio de dentífrico, o su médico, tienen que imaginar la existencia de un campo de irritación en la misma, cualquier ser con sentido común dudaría de su cordura. El único que no dudaba era el farmacéutico que me mando a la paciente.

PACIENTE: Srta. M.B, 25 años, ayudante de farmacia. Desde hacia meses padecía de braquialgias nocturnas con periartrosis humeroscapularis. A causa de su profesión, se experimentaron todo tipo de medicamentos existentes para estas afecciones. Resultado: CERO.

EXPLORACIÓN NEURO-FOCAL: 2ª vértebra cervical izquierda extremadamente sensible en la apófisis espinosa a la presión (corresponde al maxilar).

BOCA: Dentadura de 31 piezas perfectas, sin caries.

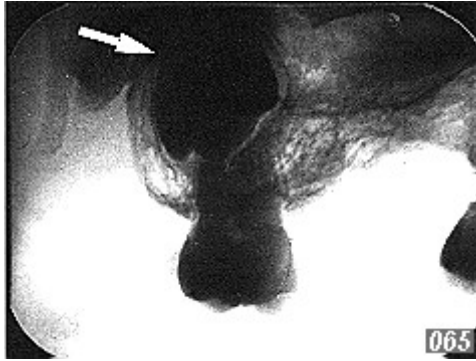


DIAGNÓSTICO: Aquí el motivo radicaba en la muela numerada como la nº 38, es decir, la muela del juicio superior izquierda, que no era visible, tal como nos confirmó la radiografía, y que debe considerarse como una curiosidad, ya que sólo se da una entre mil: una muela con raíz en el borde de la encía, la corona hacia arriba, o sea invertida. (Imagen nº. 64). Por tanto, ocasionaba una presión en una zona profundamente enervada en la parte posterior de la cavidad maxilar. Ya que la muela del juicio crece siempre desde la corona hacia la raíz, nos encontrábamos con una instalación germinal a la inversa.

EPICRISIS: Repetimos frecuentemente en nuestras consideraciones que en el supuesto de un "foco solitario" se puede ver todo con nitidez, y que la curación al 100% confirma la relación causa efecto, ya que la anestesia produjo una mejoría y la extracción la solución completa.

ECZEMA HIPERQUERATÓSIDO EN LAS MANOS:

Frecuentemente observamos trastornos en las extremidades superiores, especialmente en las manos, en relación con campos perturbadores en la zona del trigémino. Unas veces se trata de agentes nocivos sépticos o tóxicos y otras de "neurales", como se puede observar claramente en la fig. 65 de la muela del juicio superior incluida.



PACIENTE: M. A. R., 45 años, empresaria, actualmente en Lloret de Mar.

ANAMNESIS: Desde hace años sufre un eczema hiperqueratósido en ambas manos que aparece cada cierto tiempo y que ha sido tratado con las pomadas habituales sin resultados visibles.

HALLAZGO: Las radiografías intraorales muestran las 4 muelas del juicio impactadas*, en una dentadura que se puede definir como "estrecha".

(* "Impactadas": piezas dentales que se encuentran en el interior del hueso).

TERAPIA: Ya que las muelas del juicio superiores generalmente están relacionadas con las extremidades superiores, se comienza con la eliminación del diente en el lado de los puntos de dolor más sensibles de las vértebras cervicales. El molar que se encuentra debajo pudo ser "salvado", ya que había una lámina de hueso que separaba las raíces.

En pocos días la paciente notó una mejora, que se ha mantenido después de un año, aunque por el momento sólo se ha procedido a la eliminación en un lado. Convencida por el éxito de la primera extracción, la paciente pidió por sí misma la extracción de la otra.

Para el experto, es una especial satisfacción trabajar con pacientes como éstos, ya que ellos saben apreciar el valor del trabajo y sobre todo respetan aquel dicho que aún no ha perdido su validez: "¡Mejor prevenir que lamentar!".

COMENTARIO: Si consideramos la diversidad de enfermedades relacionadas con la misma causa, se puede comprobar que la reacción es distinta en cada paciente y, en consecuencia, una dificultad para poder establecer el diagnóstico correcto y encontrar la terapia adecuada.

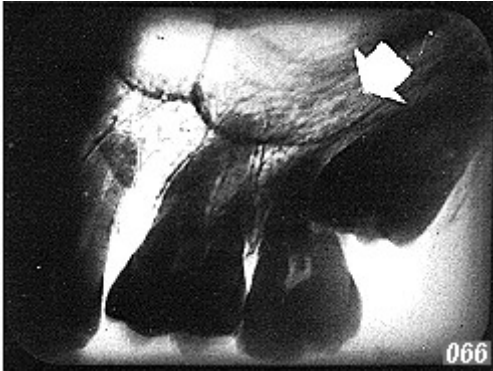
PERIARTRITIS HUMEROSCAPULARIS:

PACIENTE: Sra. L. M., 30 años, hostelera, Lloret de Mar.

SÍNTOMO-PATOLOGÍA: Periartritis humeroscapularis, resistente a terapias. El brazo sólo podía ser alzado hasta la altura del hombro; la paciente no se podía peinar sola.

BOCA: sin hallazgos patológicos.

ESTADO DE LAS RADIOGRAFÍAS: Muela del juicio superior impactada (fig. 66), con erosión de la raíz del segundo molar debido a la presión de la muela del juicio durante la erupción.



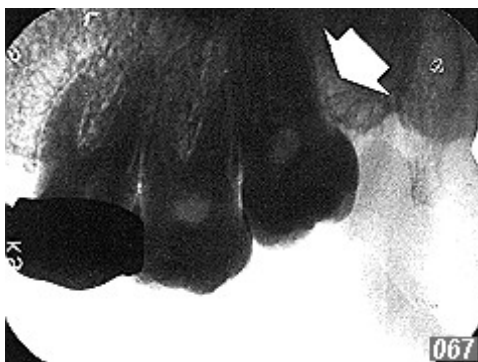
COMENTARIO: En este caso, queríamos realizar una prueba relativa a la zona perturbada, puramente neural, y ver el eventual "factor tóxico" de la erosión de la raíz del segundo molar. Para ello, a la paciente se le inyectó subcutáneamente, a primera hora de la mañana, 1 ampolla de Suero de Ganslmeyer 800*. Tras unas cuantas horas la paciente sufrió una fuerte reacción local; se trataba de un edema en el lugar de punción, lo que no se suele ver muy a menudo, así como una ligera "reacción de dolor" en el diente impactado. En ese lugar se aplicó una anestesia, tras la cual desapareció el dolor y la paciente pudo levantar el brazo hasta detrás de la cabeza. Repetimos la prueba con la diferencia de que sólo se inyectó media ampolla; la otra mitad fue inyectada a mi buen colaborador O. En la paciente aparecieron las mismas reacciones: local en el brazo y dolor en la boca, mientras que nuestro colega-conejillo de indias no notó el más mínimo efecto, ni local en el brazo, ni en ningún otro sitio.

(* "Suero de Ganslmeyer 800": preparado por la fábrica de sueros Memmsen).

Es decir, que fue posible ver claramente la reacción hiperérgica general de la paciente, excepto, naturalmente, la localización de la zona perturbada.

Se llevó a cabo la extracción. También se extrajo el segundo molar patológico, ya que en caso contrario hubiese resultado un fracaso, al menos parcialmente. De esta forma la paciente fue liberada para siempre de sus molestias.

El método aplicado en este caso, que llamamos "anulación por provocación", fue desarrollado por el autor y en muchos casos proporciona una "explicación", una indicación sobre la relación entre la zona perturbada y la enfermedad. Ha sido comprobado en miles de pacientes de la Clínica Universitaria de Otorrinolaringología del Prof. Y. NOSAKA, Kumamoto (Japón) y considerado como el método con los mejores resultados. (Jap. Jour. Otol. Tokio,. Tomo 64, nº 12, pág. 1747 - 1756, 1961.)



SÍNDROME DE NUCA Y HOMBROS:
PACIENTE: M. de V., 40 años, Lloret de Mar.

ANAMNESIS: Sólo hay que mencionar que hace un año fue tratada con antibióticos a causa de un absceso en la encía (sin caries, diente vital).

Al cabo de más de un año comenzaron los dolores en la región de la nuca, que irradiaban al

brazo izquierdo. Además, aparecieron granos en la cara parecidos al acné juvenil. En la radiografía de la muela del juicio superior izquierda no puede apreciarse nada especial clínicamente; solamente una bolsa distal. Mediante la extracción y la eliminación de la sustancia esponjosa, extremadamente blanda, conseguimos en pocos días una desaparición completa de sus dolencias y de los "molestos granos". (Imagen nº. 67).

EDEMA EN LA MANO IZQUIERDA:

PACIENTE: J.M.P., 50 años, constructor. Lloret de Mar.

ANAMNESIS: Padece desde hace años de una hinchazón recidivante de la mano izquierda, que sólo fue tratada con antibióticos, ya que no se encontraba la causa.

IMPORTANTE: Muchos médicos aún sostienen la opinión, de que el "foco" en la boca tiene que doler. Muchos preguntan a sus pacientes si les duele algo en la boca; sin embargo, el campo de irritación o foco no es doloroso, a no ser que se active, y aun así no siempre se nota.

EXAMEN ESTOMATOLÓGICO: Este fue muy sencillo, ya que, aparte de una muela del juicio superior izquierda con una profunda caries, no existían empastes ni otra patología en la boca, lo que fue confirmado por las radiografías.

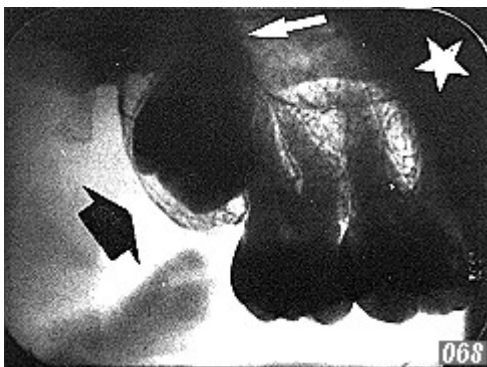TERAPIA: Extracción de esta muela (gangrenada) y con ello quedó definitivamente eliminada esta hinchazón.

El relato de estos dos casos confirma que es más sencillo comenzar por la boca.

DOLORES DE CABEZA MUY INTENSOS - CAVIDAD MAXILAR:

ANAMNESIS: Desde muchos meses atrás, dolores de cabeza intensos, que diversos especialistas intentaron tratar. A raíz de una sombra por vascularización del tejido en la cavidad maxilar derecha, le aconsejaron una operación. La paciente nos fue enviada por su médico de cabecera.

EXAMEN ESTOMATOLÓGICO: Dentadura mellada; por lo demás, sin diagnóstico, y sin empastes.



RADIOGRAFÍA: (Imagen nº. 68) Muela del juicio superior retenida, con presión sobre el seno maxilar.

COMENTARIO: Estas muelas siempre representan un campo de irritación neural, y son frecuentemente responsables de sinusitis, a raíz de irritaciones neuro-vasculares en esta zona.

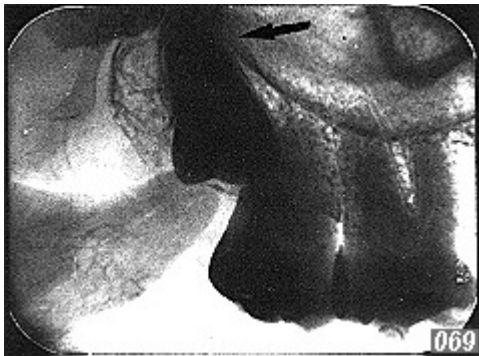TERAPIA: Eliminación de la muela del juicio aprisionada. Problema solucionado en pocos días... y sin operación en la cavidad maxilar.

PERIARTRITIS HUMEROESCAPULARIS - HERPES ZOSTER:

PACIENTE: M.B., 54 años, ama de casa Lloret de Mar.

SÍNTOMO-PATOLOGÍA: Aquí se trata de dos factores: uno, la periartrosis humeroscapularis y, el otro, un herpes zoster intercostal.

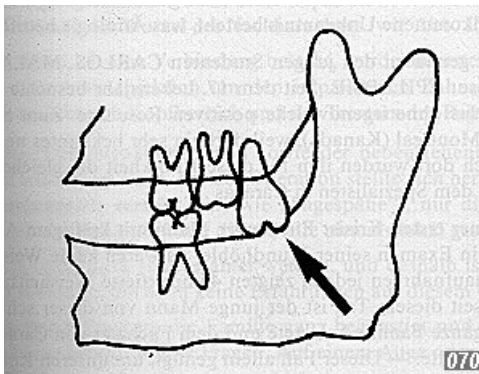
EXPLORACIÓN CLÍNICA DE LA BOCA: sin diagnóstico.



ESTADO RADIOGRAFÍA: Muela del juicio superior impactada junto al seno maxilar (Imagen nº. 69).

TEST DE HUNEKE: Por interés, realizamos aquí una prueba, es decir, una anestesia sobre la muela distal. Se produjo un fenómeno al segundo del 100% que duró exactamente 8 horas. Podía alzar fácilmente el brazo y la irradiación del dolor en el

brazo, así como la hipersensibilidad del herpes zoster, desaparecieron.

LA "ESPINA IRRITATIVA"

Haciendo honor a esta palabra, existe, aunque no frecuentemente, la siguiente circunstancia: un molar crecido fuera de su posición normal, a causa de la carencia de un elemento de contramasticación. En general se trata del 3º superior. (Imagen nº. 70). Son frecuentemente los causantes de neuralgias trigeminales, y de neuritis, como podrían ser los dolores locales que aparecen al principio de la dolencia.

Este factor nos lo ha demostrado la experiencia; pasa desapercibido muchas veces, ya que al abrir la boca no se ve nada más que una muela "alargada"*. Esta circunstancia se puede observar con cierta frecuencia en la población de edad avanzada.

(* "Alargada": que supera la línea de la hilera dental por haber descendido -descolgada-, a causa de no tener la muela inferior que efectúe una oposición).

El mecanismo, reproducido sobre el calco de una radiografía, un poco más prolongado para mejor comprensión, es únicamente la lesión de la encía, que más tarde muestra, en este lugar, una consistencia más densa, localmente sin dolor, pero que es la causa de las molestias descritas a distancia. En muchas ocasiones se practica una terapia sin reacción, o se le

administran analgésicos al paciente, que naturalmente solo actúan sintomáticamente.

Con la boca abierta y con un espejo bucal en posición ladeada se puede ver fácilmente la "espina irritativa" real. Por ello queremos llamar la atención sobre este particular, ya que, como decíamos antes, pasa desapercibido con relativa frecuencia, al ver casi siempre al paciente con la boca cerrada.

EL DIENTE DE LA DESGRACIA ODONTO-NEUROLOGIA – LA MUELA DEL JUICIO:

En años pasados veíamos aumentar los casos de muelas del juicio patológicas con efectos a distancia, y es por tanto aconsejable volver a comentar sobre ese particular, porque es un "crux medicorum" cuando no se le tiene en cuenta.

Desgraciadamente, este hecho, en general, es casi desconocido por la clase médica. Frecuentemente, estos casos rayan la tragedia para pacientes y médicos y por tanto explico algunos ejemplos que se refieren sobre todo a la neurología.

En primer lugar, reproduciremos un fragmento del discurso que pronunció un colega sudamericano en 1979, a raíz de la inauguración de una clínica dental que lleva el nombre del autor.

En él se expresa claramente el desconocimiento reinante en esta materia, en lo que concierne a la etiología.

DECÍA ASÍ: "...recuerdo perfectamente al joven estudiante Carlos Malabar, de Caracas, con el diagnóstico EPILEPSIA. Desde la edad de 17 años, visitaba a los mejores neurólogos de Venezuela sin resultado positivo alguno. Finalmente, su padre lo llevó a Montreal (Canada), por encontrarse allí un Instituto Neurológico muy famoso. Pero allí, para su enfermedad le recetaron las mismas pastillas que el especialista de Caracas. Yo le vi 5 años después de su primera crisis: un hombre joven, de aspecto fuerte. Realicé en primer lugar un examen de su cavidad bucal. No eran visibles las muelas del juicio. Sin embargo, las radiografías mostraban 4 muelas del juicio impactadas. Se extrajeron y desde entonces este joven está curado de su enfermedad, que afligía a toda su familia y que tantos "males de cabeza" produjo a su médico de Caracas."

Este caso, en sí mismo, ya es motivo suficiente para expresar a nuestros colegas, en España, nuestra profunda gratitud... etc. ...etc.

Otro joven con Chorea Sancti ("Mal de San Vito")* se curó también tras eliminarle estas muelas.

(* "Mal de San Vito": síndrome caracterizado por movimientos involuntarios desordenados, de amplitud excesiva e imposibles de imitar).

ALGUNOS CASOS DE ESTUDIO DE NUESTRA CONSULTA – EPILEPSIA - CEFALGIA:

Uno de nuestros pacientes, que venía únicamente por una extracción, nos dijo antes del tratamiento: "En caso de que sufriera un ataque, le debo decir que padezco de epilepsia, y que estoy en tratamiento neurológico desde hace años sin resultado." A la vista de esta

circunstancia, hicimos una radiografía panorámica* y vimos 4 muelas del juicio impactadas. En este caso, y bajo anestesia (practicada por el Dr. P.) se eliminaron las 4 muelas, y tras esta intervención el joven quedó liberado para siempre de su síndrome epiléptico.

(* La clásica radiografía “panorámica” dental técnicamente se denomina Ortopantomografía).

Bajo ningún concepto quisiera que estas citas terapéuticas, junto a sus resultados, fuesen entendidas en términos absolutos, como algunos podrían pensar, sino que éstos deben servir como casos de estudio, como lo muestra el caso de una mujer de 46 años (que parecía tener 70).

Esta mujer, desde hacia tres años venía padeciendo de una cefalalgia en la mitad izquierda, que, en un principio, fue tratada por su médico de cabecera con todos los medios de que disponía. Como quiera que no se producía ni la más mínima mejoría, mandó a la paciente a una clínica neurológica especializada en Barcelona.

Como allí tampoco se obtuvieron resultados positivos, la enviaron al "Centro de Investigación Médico Quirúrgico" de Madrid. Pero al cabo de seis días le diagnosticaron una "Cefalea Funcional" combinada con la personalidad de la paciente.

TERAPIA: Paliativos con analgésicos.

Meses después, tras una recaída, realizó un nuevo viaje a Madrid. Tras 15 días de exámenes y análisis se propuso la siguiente terapia: seccionar quirúrgicamente el nervio suboccipital.

Después de este diagnóstico, el autor tuvo la oportunidad de ver a la paciente, a la que se le había presentado además un temblor en una de las dos piernas. Resultó ser la pierna opuesta a la muela etiológica.

RADIOGRAFÍA DENTAL: Arriba, a la izquierda, muela del juicio impactada en posición lateral con sección* de la raíz de la muela vecina (como en Imagen nº. 15)

(* “Sección de la raíz”: invasión del espacio de la raíz de la muela vecina, con desplazamiento y rotura de su raíz).

Para ver si existía relación entre el síntoma y la muela, se realizó en primer lugar una prueba neural mediante inyección de anestesia alrededor de la muela impactada.

RESULTADO: eliminación de todo tipo de dolor en la región de la cabeza, y del temblor en la pierna del lado opuesto.

TERAPIA: Se quitaron la muela impactada y el molar adyacente con la raíz destrozada. En la operación se pudo constatar que toda la parte ósea estaba destruida (como serrín), únicamente la cortical era dura. Según explicaciones de la paciente, nunca tuvo dolor local en este punto.

Profundizando en los detalles de todo este caso, podríamos hallar aspectos que podrían

interesar, como un caso de estudio especial para colegas, aun que no tengan experiencias en este sentido.

Al día siguiente vino la familia muy asustada y dijo: "Ahora no ve nada, está ciega". Mi pregunta: ¿ciega de un ojo o de ambos?. Contestación de ambos. Yo me reí y les dije: váyanse tranquilos a casa que ahora paso yo a verla.

¿Qué había pasado? Mediante la eliminación de la parte ósea patógena, se produjo lo que pudiéramos llamar un vertido de toxinas en este tejido bastante vascularizado*, y en las vías linfáticas. Era una manifestación puramente alérgica, por tanto, la mujer no estaba ciega sino que tenía conjuntivitis (por lo que estaban afectados ambos ojos); el "síndrome" desapareció en tres días. Y curada quedó también la paciente de sus muchas dolencias.

(* "Vascularizado": se refiere a que en la zona anatómica descrita aparecía una importante cantidad de vasos sanguíneos).

COMENTARIO: ¿Por qué esta paciente se encontraba en peores condiciones que todos los demás pacientes? A saber: cuando un factor puramente neural (muela del juicio) se une a uno tóxico (descomposición de raíz y hueso), no se produce una suma de sus efectos sino que se potencian. Esto puede observarse frecuentemente en amígdalas sépticas y muelas del juicio. Por esto se producen a veces complicaciones después de operar las muelas del juicio. Ténganlo en cuenta.

Si en el caso concreto de esta mujer de 46 años, consideramos que ya antes de la erupción de la muela en situación anormal, existía una zona de irritación que durante todos esos años irradió sus interferencias patológicas, no es de extrañar, sino más bien natural, que se produjeran estos gravísimos síntomas.

Comparémoslo con un joven paciente (12 años), Ch.K (Viena), que a muy temprana edad ya sufría de ataques de tipo epiléptico, habiendo pasado por las manos de todo tipo de especialistas, hasta por la Clínica Mayo de Rochester*; según explicaciones de la madre del chico, había sido visitado por 60 médicos en diversos países. En otros casos, se daban circunstancias semejantes, como pudimos comprobar por los diferentes resultados, en diagnósticos y recetas que nos fueron facilitados. El motivo era, como casi siempre, la muela de la desgracia*. Seguramente no se pecará de exageración cuando se pide que, aparte de todos los análisis, pruebas, exámenes, etc., se adjunte en general una radiografía panorámica, y se exija que estas muelas sean eliminadas cuanto antes mejor.

(* La Clínica Mayo de Rochester se encuentra situada en el Estado de Minnesota, E.E.U.U.).

(* "La muela de la desgracia": como es habitual en Adler, se refiere a la muela del juicio).

Ya en el capítulo IX.: "¿Tiene algo que ver la psiquiatría con los campos de irritación?" Se ponía de manifiesto que en el caso de estrechez de los dientes, y ya antes de la erupción de los permanentes, así como a causa de la presión que ejercen las muelas del juicio por falta de espacio, se producen cambios patológicos que son detectables por mediciones eléctricas en la piel.

En el caso de nuestro joven paciente, se comenzó por eliminar lentamente las muelas del juicio, no desarrolladas todavía. Posteriormente, y para la normalización del sistema nervioso, fue tratado con acupuntura (Dr.B.).

Es una satisfacción el leer en una carta de la familia que el desarrollo del chico va progresando, también en el colegio. La carta termina como sigue: "No sabemos siquiera cómo darle las gracias por su ayuda. Es Vd. el que ha devuelto a esta familia su fe en la vida. Suena dramático, como una frase teatral, pero todos sus pronósticos se han cumplido. De nuevo Gracias".

Algo más sobre la muela de la desgracia: cuando se contempla una dentadura perfecta, bien desarrollada, que además no tiene caries, es muy difícil que nos dé la impresión de que está relacionada con alguna dolencia a distancia. La carencia de espacio de las "muelas de las desgracias" superiores, y la correspondiente presión sobre la pared posterior de la cavidad maxilar, es a menudo la causa de oftalmopatías. Aquí puede verse claramente la relación causa-enfermedad, cuando se trata de conjuntivitis o la llamada "visión turbia".

Si un lado se limpia, mediante la eliminación de esta muela, la dolencia (que en realidad no lo es) se cura en 2 ó 3 días, es decir; se normaliza, mientras que queda latente en el otro lado. Se trata de un hecho totalmente neural.

A mi juicio, se deberían tener en cuenta estos componentes de presión, entre otros, en el caso de adolescentes, ya que mediante las radiografías panorámicas hechas en serie se puede ver que uno de cada dos lleva esta carga.

Un médico que experimentó este "alivio" en cuerpo propio, cuando desaparecieron sus dolencias después de la extracción de esas "desgraciadas muelas", nos enviaba incontables adolescentes por síndromes cervicales o dorsalgias. Este médico ejerce mayormente como ortopeda.

En casi todos los casos, se trataba de pacientes con carencia de espacio o, cada vez más, de pacientes con muelas del juicio retenidas en posición anormal.

Podemos tranquilamente hablar de un problema que afecta a la juventud de hoy en día.

Un colega alemán decía que en Alemania, por ejemplo, muchos niños de corta edad pierden el molar de los seis años, y así dejan espacio a la muela que hay debajo. Bueno, en algunos casos puede ser verdad, en su mayor parte caen hacia el mesial*, de manera que las raíces de esta muela quedan todavía sobre el canal mandibular y no se consigue una oclusión normal. (Ya informamos anteriormente sobre esto).

(* "Mesial": una muela medial).

Resumiendo: quiero citar de un trabajo mío del año 1958 lo siguiente, y afirmando que la situación ha ido empeorando desde entonces: "Además, se trata de compresiones de las muelas del juicio, generadas por la atrofia fisiológica de los maxilares. Esta carencia de espacio -no me refiero a las muelas impactadas, que deben ser eliminadas siempre- produce, aun sin trasfondos sépticos, una compresión del canal maxilar o del seno maxilar, y

posteriormente, un destemple en la musculatura y cuerpo de la segunda y tercera vértebra cervical. A ambos lados de estas vértebras, siempre encontraremos un punto doloroso que da fe de la patocinética de esta compresión. La eliminación del foco sin considerar esta zona, está condenada al fracaso desde el principio.

Nuestros casos más relevantes provienen de esta región: hemorragias en la retina y otros casos oftalmológicos, sordera, la llamada tetania* neurógena, periartritis humeroscapularis, braquialgia nocturna, ciática, psicopatías y muchos otros agentes nocivos tienen aquí su "espina irritativa" y -quizá esto haga sonreír a algunos-, a mi juicio, algunos problemas del desarrollo juvenil están estrechamente ligados a esta zona.

(* El tiempo, junto a la experiencia en la aplicación de estos postulados, aplicados por prosélitos de Adler, está confirmando sus afirmaciones).

(* "Tetania" : Término introducido en 1852 por Corvisart, y aplicado para describir la hiperexcitabilidad neuromuscular intermitente.)

Ya en jóvenes de 14 años, incluso antes, las mediciones eléctricas de resistencia dérmica muestran una diferencia, señalan un estado de irritación que primero afecta a las fibras nerviosas simpáticas y más tarde pasa a las vértebras cervicales, donde siempre se registran estos puntos dolorosos, que desaparecen después del saneamiento de la zona.

Si el punto doloroso es más fuerte a la derecha, con idéntico diagnóstico, resultará que simultáneamente existe una hepatopatía*.

(* "Hepatopatía": Referido a una patología del hígado)

Es muy interesante observar cuantos de nuestros jóvenes pacientes nos explican que, tras la eliminación de estas muelas, desaparece la sensación de tirantez en esta región y que se encuentran más tranquilos. Desaparece un estado de irritación que tenía consecuencias psíquicas.

(* Se ha constatado que, en casos de pacientes con brotes esquizofrénicos a los que se les han extraído las muelas del juicio, no tan solamente pueden mejorar ostensiblemente, sino que, en ocasiones, a la larga, pueden verse libres de todos los síntomas para siempre).

Como colofón a este capítulo de la tercera edición, deseo relatar otro caso "de estudio". Sabemos que existen conexiones específicamente orgánicas entre los dientes y los órganos, pero precisamente con esta "muela de la desgracia" hay que hacer una excepción. Quizás sea debido, por una parte, como podemos ver en el interesante libro del colega Gleditsch, (Acupuntura Bucal-Índice), porque precisamente en este punto se entrecruzan una serie de meridianos, y, por otra, porque desde ese punto existe una relación directa con el primer ganglio del nervio simpático.

UN DERRUMBAMIENTO NEUROVEGETATIVO:

PACIENTE: J.N., 26 años, Alicante, mandada por el Dr.B. Las afecciones de esta paciente eran tan variadas que solo citaremos una rinitis vasomotora. Ya que, como es sabido, la nariz es un órgano reflejo, se producían, por contra (o precisamente por eso), todas estas abundantes molestias.

EXPLORACIÓN BUCAL Y RADIOLÓGICA: Puente sobre dientes vivos, (pero con silla, que puede actuar como campo de irritación neural) una muela del juicio inferior izquierda en posición perfecta pero ya situada en la rama ascendente, o sea, como siempre: carencia de espacio. No había bolsa retromolar y, por tanto, sin infección.

Quisiera intercalar aquí, que, un 90% de los estomatólogos, considerarían un error extraer esta muela, pero debería saberse que todas estas muelas situadas en la rama ascendente tienen efectos patológicos puramente neurales.

Bueno, pues, estas observaciones, conocidas ya desde hace 40 años*, seguramente son una buena base para cambiar de opinión y renunciar a teorías.

(* Lo está refiriendo a primeros de los años ochenta, o sea que en el año 2000 serían unos 60 años, y a pesar de todo muchos siguen con las "teorías").

En este caso concreto, se recomendó a la paciente (y a su médico), realizar en primer lugar la extracción de este desgraciado diente, operación que se llevó a cabo.

Sigue ahora el informe de su médico: "Después de todos los tratamientos inútiles en los últimos años, tras la extracción, se desencadenó una reacción extremadamente fuerte en la nariz, combinada con una hipersecreción que desapareció al cabo de algunos días, y algo más tarde, todas las molestias que la paciente venía padeciendo desde hacia años.

MI PREGUNTA: ¿No es lógico, natural y obligatorio en este, y en otros miles y miles de casos, pensar en primer lugar en esta muela de la desgracia, prescindiendo de teorías pero sobre la base de hechos claros? Yo creo que sí.

Por esto digo: prestad atención a tiempo a esta "muela de la desgracia", para poder evitar muchos, muchos, perjuicios.

IV - LA METAMORFOSIS DE LOS FOCOS Y LOS CAMPOS DE IRRITACION EN HOMBRES Y ANIMALES

Todo en nuestra existencia sufre modificaciones de vez en cuando; esto es la ley de la vida y también obedece en según la forma de vivir.

Pero también los focos y los campos de irritación sufren estas modificaciones; en primera línea está la nutrición, modo de vida insalubre, etc., como puede ser demostrado en experimentos con animales, o por los resultados de los exámenes científicos sobre maxilares prehistóricos.

Es interesante observar que en los peces de la clase "Dentatus", con dentaduras similares a las humanas, y tras un trauma -estos peces marinos arrancan las lamelibranquias de las rocas con sus incisivos, produciéndose a veces una herida en la pulpa dental, en el apex*- , se forma un diente avital*.

(* "Apex": de la palabra "apical", referida a la raíz).

(*"Avital": desvitalizada -muerta-).

Aquí siempre se produce una fístula, es decir, un proceso local. En uno de nuestros monos pudimos hacer la misma observación. También pudimos observar esto, hace muchos años, en la mayoría de pacientes de la población rural, a los que también se les formaba esta llamada fístula dental tras herirse la pulpa dental. Y también al tener caries, que no era tan frecuente. Es decir, un proceso implícito en el fenómeno, el cual no ejercía ninguna presión que fuese susceptible de generar un foco ni segregaba secreciones al interior del cuerpo.

Después veíamos más frecuentemente la ostitis apical, llamada granuloma, cuya patogénesis fue analizada y discutida en muchos círculos científicos, a pesar de que esta modificación patológica siempre es la expresión de una forma de reacción del organismo, aunque no sea posible evitar los efectos a distancia. Pero cada vez con mayor frecuencia nos encontramos con la ostitis difusa como resultado de unas defensas debilitadas y, consecuentemente, con una incursión en nuestros sistemas de defensa ya deteriorados, con sus graves consecuencias. O, por muy absurdo que parezca, radiológicamente ya no vemos nada. Igual de absurdo que los resultados que especifican: "Sin granuloma", estableciendo un diagnóstico que no lo es.

A pesar de que la muela del juicio no debe valorarse únicamente en el sentido de las modificaciones patológicas descritas, se produjo, asimismo, una metamorfosis a causa de la falta de espacio, puramente en el sentido de la patogeneidad de esta zona. Existe una diferencia adicional en la mayoría de los actuales portadores de focos, que consiste en la eliminación de los focos.

Así, en los maxilares de los individuos que vivieron 600 años a. C., vemos una rizoclasia (reabsorción de la raíz) con ostitis permanente en la parte superior, mientras que el inferior es casi siempre normal (Imagen nº. 5).

A lo largo de nuestras exposiciones veremos casos similares del tiempo presente, mientras que, por término medio, la mayoría continúan con una ostitis difusa.

Por añadidura, se presenta un nuevo e importante factor en la humanidad actual: el abuso de medicamentos, y no precisamente de los inocuos. Los perjuicios que trae consigo un tal abuso, incluyendo los de la medicina yatrógena*, llevan a un bloqueo mesenquimatoso; Las reacciones naturales se ven debilitadas o modificadas día a día.

Este es también el motivo por el que el acontecer actual de los campos de irritación tiene una mayor influencia patológica que antes, ya que entra en juego también otro factor muy importante: la UNIDAD del ser humano en sus reacciones.

(* "Yatrógena" o Yatrogénia: se refiere a los efectos secundarios producidos por el exceso o defectuosa prescripción de fármacos u otras aplicaciones médicas).

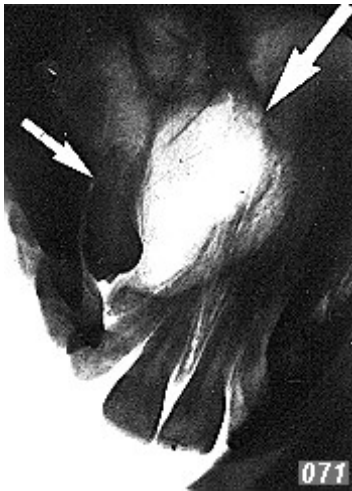La búsqueda del foco o el campo de irritación se hace cada vez más difícil; a pesar de que podamos ver la fístula a simple vista, y, en la radiografía, la ostitis apical circunscrita, o la muela empastada carente de síntomas, con o sin tratamiento, al igual que la reostitis, resultan eventos difícilmente reconocibles y, por tanto, se hace complicado el poder determinar su

patogeneidad.

Frecuentemente, tenemos aquí la suerte, o la ventaja, de que mediante la provocación climática ya descrita estos focos "mudos" (sería mejor decir estos focos "sórdidos"), se despiertan a causa del sol, del mar, del vino, etc., sobre todo en pacientes extranjeros.

V - QUISTES Y DIENTES DESPLAZADOS (excluidas las muelas del juicio)

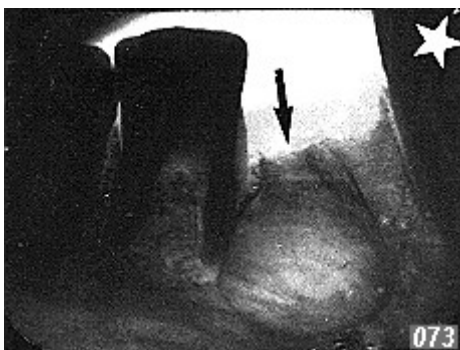
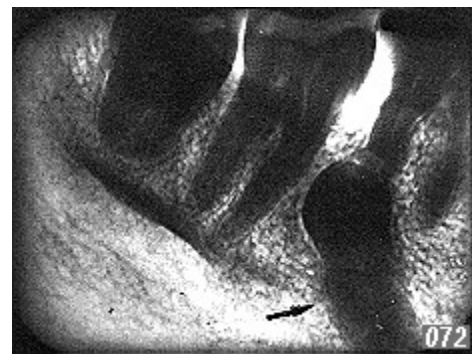
A este respecto hay poco que decir, siempre y cuando se haga antes que nada la evaluación del estado de la radiografía, lo que lamentablemente no ocurre en la práctica, ya que en estos casos se pretende ver todo por macroscopia. Si está en relación con la enfermedad o si la provoca, con otras palabras, si es su causante, lo mencionaremos a continuación.



Los quistes deben ser eliminados tanto si momentáneamente tienen relación o no con la enfermedad, ya que aumentan de dimensión, representan un peligro para el paciente -primero localmente, y más tarde generalizado-. Demostraremos algunos ejemplos casuísticos mediante radiografías. (Imagen n°. 71).

Por lo que respecta ahora a los dientes "desplazados", es más difícil emitir un juicio. No tenemos en ello la experiencia de cientos y miles de casos, como por ejemplo la tenemos con las muelas del juicio, pero no debemos olvidar jamás que conforman un campo de irritación en el sentido de la fisiología normal, y solamente bajo el punto de vista neural.

El problema se encuentra ante todo en la dificultad de la operación en sí, debido a la propia posición, a menudo "imposible", de los dientes (Imagen n°. 72).



COLITIS ULCEROSA:

PACIENTE: J.A., 45 años, apicultor, Tossa de Mar.

ANAMNESIS: Graves molestias digestivas desde hacía años, que terminaron en una colitis ulcerosa. Paciente en estado totalmente caquéctico, delgado hasta los huesos. Fue enviado por su especialista para una revisión odontológica, que finalizó sin dar resultado. Además, padecía de fortísimas alergias.

ANÁLISIS FOCAL-NEURAL DE LA CAVIDAD BUCAL: en la dentadura, sin caries, faltaba únicamente un diente, el segundo premolar inferior.

RADIOGRAFÍA DENTAL: Gran quiste radicular (Imagen nº. 73)

TERAPIA: Eliminación operativa del quiste con la pared ósea bucal, que era muy fina. Taponamiento.

PROCESO POST-OPERATORIO: Por la noche 39 grados de fiebre, fuertes dolores en la región hipogástrica, localmente, en el punto de la operación, sin dolor ni edema.

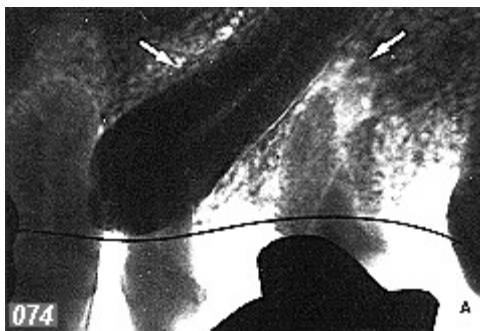
EPICRISIS: El paciente desarrolló en el transcurso de las siguientes semanas una fuerza considerable que le permitía realizar labores en el campo, de las que antes era incapaz. Algo muy interesante para los "alergólogos": El paciente, apicultor (su miel es famosa en Tossa de Mar), no podía catar ni la más mínima cantidad de miel durante su enfermedad sin provocarle inmediatamente diarreas, con hemorragia, que le mantenían en cama durante días. Tras la curación de su quiste (era un quiste infectado) pudo comer toda la miel que quisiera (periodo de observación 25 años).

¿Portadores de focos "sin molestias"?

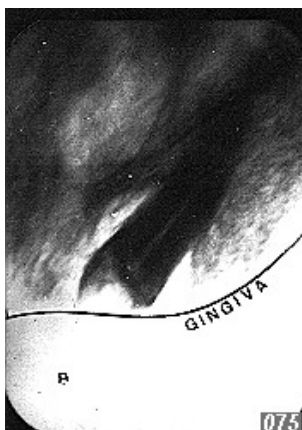
1 - MOUCHES VOLANTES

2 - TRASTORNOS DE LA SENSIBILIDAD

PACIENTES: Sres. R. y J.C., actualmente* 70 y 65 años, respectivamente, hoteleros, Lloret de Mar. (* Se refiere a primeros de los años ochenta).

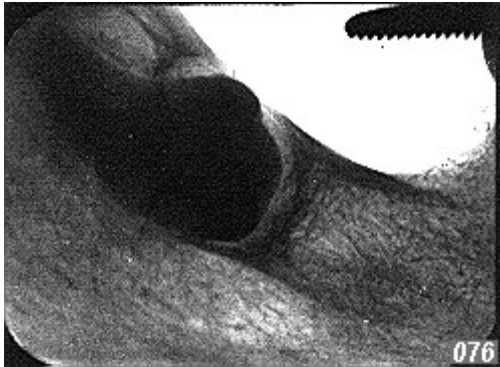


Se trata de dos hermanos que ya estuvieron en tratamiento 15 años atrás, pero únicamente se les arregló parte de la dentadura. En el primero de ellos se trató de eliminar unos puentes para la adecuación de una prótesis. (Imagen nº. 74)



La extracción del colmillo se iba dejando porque el paciente era muy miedoso y no le dolía. En aquel tiempo, del colmillo, aún no se conocía su comunicación con otros dientes o con la cavidad bucal, como se pudo observar en el postoperatorio de otras extracciones. (Imagen nº.75). 15 años más tarde, el paciente, repentinamente, tuvo trastornos visuales (mouches volantes - puntitos negros), que fueron tratados con medicamentos, sin resultado. Ahora el paciente sí se decidió por la extracción, ya que, mientras tanto, el diente había sufrido una considerable transformación. En comunicación con la cavidad bucal, se careó, estaba vivo pero la ostitis marginalis se encontraba muy adelantada (Imagen nº. 75)

La extracción trajo una curación total de la oftalmopatía. Por tanto, siempre es una cuestión de "incubación", aunque la palabra quizá no sea la correcta -digamos mejor: el "factor tiempo"-.

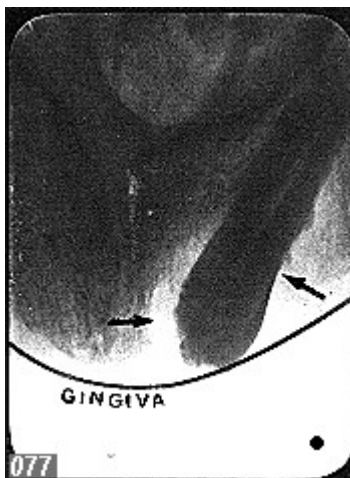


El hermano, que presentaba un trastorno de sensibilidad hemilateral, tenía, también desde hacia años, su "foco mudo" en forma de una muela del juicio que tampoco dolía ni producía molestia alguna (Imagen nº. 76). Aquí ocurrió lo mismo; tras la eliminación de este campo de irritación, volvió la sensibilidad normal. Ya se pensaba en un incipiente ataque apoplético, que seguramente se habría manifestado pronto, ya que se daban todas las premisas para ello.

Pero quizá la siguiente observación casual es más interesante.

OFTALMOPATIA Y LA DENTADURA CAYENTE:

PACIENTE: Sr. A.T., comerciante en cereales, 60 años. Lleida. Tras la colocación de una prótesis total, la parte superior se desprendía continuamente. Una radiografía dental mostraba un colmillo encerrado directamente en la región de los incisivos, con una amplia ostitis (Imagen nº. 77).



Mediante la presión de la prótesis, este "foco mudo" habló, y comenzó a desplazarse, lo que provocaba las continuas caídas de la prótesis. Pero ahora viene lo inesperado, quizás también bajo el punto de vista oftalmológico; cuando fueron eliminados tanto el diente como los amplios destrozos óseos, el paciente, que padecía de un defecto de visión, comenzó a ver todo con nitidez.

Que las afecciones oculares pueden ser causadas por un foco es ya un hecho conocido, pero no es tan usual que se produzca un fenómeno al segundo. Sobre todo después de tantos años. Una dentadura postiza colocada en un maxilar desdentado se detecta como el motivo (anteriormente un puente ocupaba esta zona). Únicamente he descrito estos escasos ejemplos para demostrarles que los campos de irritación, tarde o temprano, tienen que producir alguna afección; en caso contrario, toda nuestra fisiología estaría equivocada, y seguro que no es así.

LA FRASE: "Hay mucha gente con focos y sin molestias", es una expresión absurda. Muchos no lo notan porque no les duele, otros no notan el foco o campo de irritación pero "sienten algo" que creen natural. Así, un buen día me dijo un pescador en la calle: "Desde que me sacaron las raíces que ya no tomo bicarbonato después de comer".

Una verdulera extremadamente robusta, que a su juicio no tenía nada, después de extraerle un diente "viejo" me dijo: "¡Que raro! Desde que no tengo el diente que no siento dolor en la nuca cuando me levanto". Así, podríamos ir llenando este libro con esta clase de

casos, pero el sentido de todo ello era únicamente que deseaba conocieran que, más tarde o más temprano, todos los campos de irritación sin síntomas son la etiología* de enfermedades.

(* "Etiología": se refiere al motivo real o de raíz de cualquier problema de salud).

ARTRITIS:

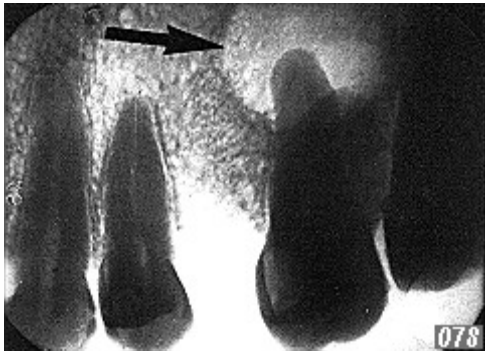
El siguiente caso muestra claramente, sobre todo para el reumatólogo, la conexión entre el campo de irritación séptico y la enfermedad generalizada. Se ve perfecta, y gráficamente, cómo es la causa.

PACIENTE: Sr.R.R., 35 años, obrero. Tossa de Mar.

ANAMNESIS: Este señor, de complexión muy fuerte, padecía desde hacía meses de una artritis generalizada que afectaba todas las articulaciones.

Como de costumbre se utilizaron primero todos los medicamentos disponibles, con lo cual únicamente se logró una ligera mejoría pasajera. La exploración bucal mostraba, aparte de algunas muelas, ausencia de caries, menos en el primer molar superior izquierdo.

Radiografía dental: un quiste radicular muy bien visible, partiendo de este primer molar (Imagen nº. 78).



TERAPIA: Aquí solo existe una forma de terapia, aunque no existiera dolor, que es la eliminación del quiste.

EPICRISIS: La artritis generalizada que venía padeciendo este hombre de fuerte complexión, desapareció completamente tras la eliminación del diente y del quiste.

Vemos repetidamente qué simples y qué claras son las causas y las conexiones en el caso de "focos solitarios", y cómo se produce la total curación.

Seguramente no existen dudas al respecto de que sin la eliminación de estos campos de irritación no es factible la curación, como quiera que se llame la terapia. Desgraciadamente, no siempre se ven las cosas tan claras como en el caso precedente.

ARTRITIS EN LA RODILLA:

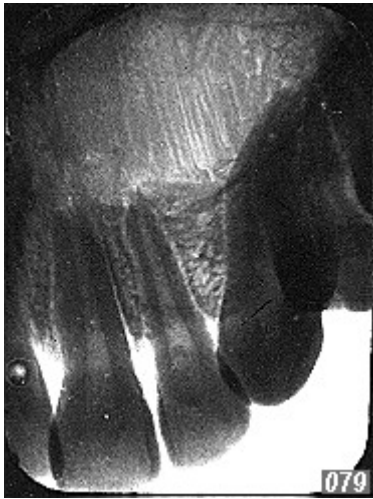PACIENTE: Sr. A.A., 20 años, panadero, Tossa de Mar.

ANAMNESIS: Artritis en la rodilla izquierda, que no reaccionaba a las terapias. Se culpó de ello a la práctica del fútbol. Sin embargo, existía una dificultad respiratoria inexplicable en la fosa nasal izquierda, para lo que se prescribieron gotas de Ephetomina.

INSPECCIÓN CLÍNICA DE LA BOCA: 32 dientes, sin caries. Sin embargo, esta inspección mostró que un diente, el pequeño incisivo superior izquierdo, tenía menor permeabilidad a la

luz, señal de que estaba desvitalizado.

La radiografía intraoral mostraba un quiste gigante sobre el pequeño incisivo (Imagen nº. 79).



TERAPIA: Operación de quiste según PARTSCH II.

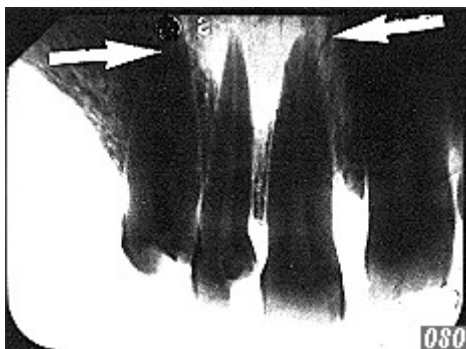
EPICRISIS: Curación de la artritis en la rodilla y de la dificultad respiratoria nasal, causadas por la presión del quiste. Periodo de observación: 26 años.

OPERACIÓN DE LA COLUMNA VÉRTEBRAL:

PACIENTE: Sra. D.F., 40 años, ama de casa. Lloret de Mar.

ANAMNESIS: A la paciente se le injertó una astilla ósea en las vértebras lumbares, lo que aparentemente fue preciso a causa de sus fuertes dolores. Pero los dolores no desaparecieron a pesar de la larga convalecencia. Era un enigma.

EXPLORACIÓN NEURO-FOCAL: La solución del enigma era muy simple. Existía un quiste enorme, infectado, que partía de un incisivo empastado con silicato (Imagen nº. 80).



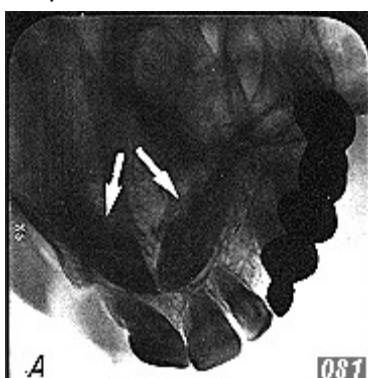TERAPIA: Extracción del pequeño incisivo y del colmillo, y operación del quiste (la bolsa del quiste pudo ser extraído totalmente en una pieza).

EPICRISIS: Después de unos días, los dolores desaparecieron y, sin querer ejercer de profeta, creemos que la operación de la columna vertebral habría sido innecesaria. No solamente son determinantes los resultados radiólogos, sino, y

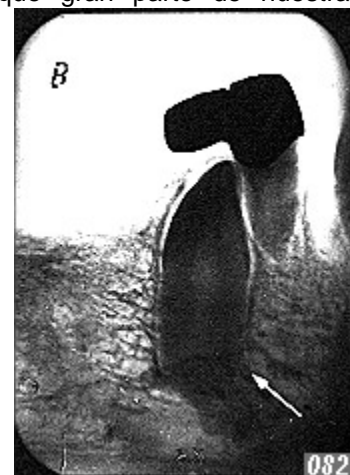sobre todo, el "incitador".

¿ES PELIGROSA LA TEORIA DE LA INFECCIÓN FOCAL?

Esta pregunta podría catalogarse como "absurda", ya que gran parte de nuestras explicaciones recaen sobre este aspecto. Sin embargo, puede



ser así, siempre y cuando en todos los casos se diagnostique en consecuencia, como podremos ver en el interesante siguiente caso que nos fue mandado hace 15 años por el Dr. Bo, de Tossa de Mar.



RESULTADO DE NUESTRO ANÁLISIS: 4 colmillos desplazados (Imágenes nº. 81, 82 y 83). Recomendamos a la paciente Sra. J.M., 64 años, que visitara a su cirujano maxilar para que eliminara estos colmillos, a causa de un síndrome cervical.



La contestación del cirujano (de la que tuvimos conocimiento 15 años después) fue: "No existen focos de pus, ni molestias locales; de manera que no hay razón para extraerlos."

Únicamente se interesó en sí existía una infección focal, que desde luego en este caso no existía, lo que motivó la respuesta del cirujano a nuestra pregunta inicial.

Este punto de vista, es decir, la observación de ver y considerar solamente la infección focal, representa un peligro, tal como veremos a continuación.

Transcurridos estos 15 años, el síndrome cervical se desarrolló de tal manera que se convirtió en una dificultad motriz. Consecuentemente, la cabeza sólo podía girar un poco y por añadidura se presentó un síndrome de hombro-brazo que producía intensos dolores a la paciente. El tratamiento llevado a cabo por el especialista (según carta del primer médico), provocó una intoxicación por medicamentos y sin mejoría alguna; por el contrario, el tratamiento, así como la extracción de algunos dientes, practicada por terceros, actuaron como provocación e incrementaron el dolor, y lo incrementaban precisamente porque el foco primario no había sido eliminado, ya que 15 años atrás no existían dientes careados o tratados; únicamente estos colmillos retenidos, como podemos ver en las fotografías.

La exploración mostraba, sin embargo, en la tercera vértebra cervical, un punto extremadamente sensible, pero únicamente en el lado izquierdo, mientras que, por causa del bloqueo de las vértebras cervicales, existía sensibilidad a ambos lados. La inyección de prueba, con una disolución con Novocaína*, practicada en el maxilar de la región de los dientes desplazados, no produjo una mejoría del dolor. Este factor lo confirmó. No se modificó el movimiento de la cabeza en sentido lateral, lo que a la vista de la duración del proceso y de la edad de la paciente, no era de esperar en el sentido anatómico.

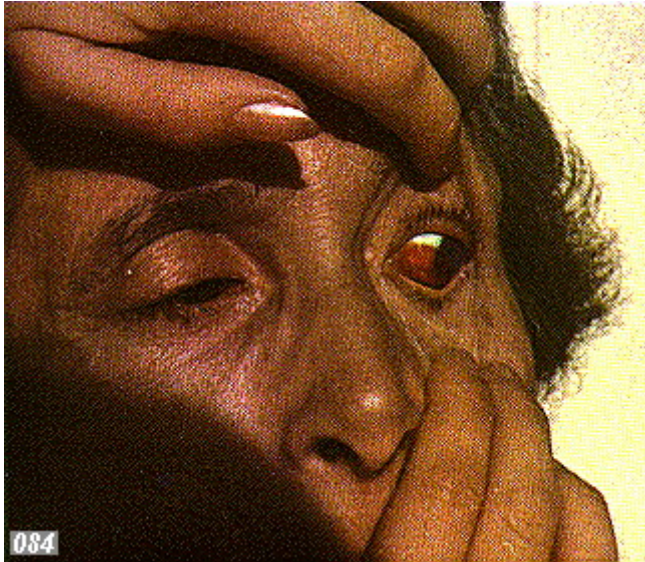(* "Novocaína": una determinada clase de anestésico).

Tras comentar el diagnóstico con el médico que me envió la paciente, y con la paciente misma, indicándole que en este caso concreto no podíamos establecer un pronóstico, se decidió empezar con la eliminación del campo de irritación en el lado izquierdo, es decir, en el mandibular, ya que el punto doloroso correspondiente en las vértebras cervicales era el más relevante.

EPICRISIS: Eliminamos el colmillo retenido visible en la Imagen nº 83 y el "soporte del puente". El diagnóstico postoperatorio mostraba una completa corrosión de la raíz de este diente, o sea; una reabsorción apical*, tal y como la hemos descrito en otros capítulos.

(* “Reabsorción apical”: que el hueso absorbe la raíz de la pieza dental, lo que provoca un importante campo interferente o foco neural).

Ya en los siguientes días, la paciente experimentó una sensible mejoría en la articulación del hombro izquierdo y la grave y persistente conjuntivitis del ojo izquierdo (Imagen n.º. 84) desapareció completamente al tercer día de la operación. (Al margen, comentamos que los casos graves oftalmológicos no suelen mejorar hasta transcurridos los dos meses).



Lo interesante de este caso es seguramente que solamente se ve afectada de conjuntivitis la mitad inferior del globo ocular.

Como tratamiento postoperatorio, a nuestra paciente, se le practicaron infiltraciones al lado de la herida con una disolución de Procaína*, con lo que se incrementaba la mejoría de la afección secundaria.

(* “Procaína”: una clase de anestésico que además aporta una regeneración de la membrana celular, lo que significa una mejor reconstrucción de los tejidos afectados).

Quisiéramos repetir que el paciente no debe notar ninguna molestia al aplicar las infiltraciones, por lo que hay que trabajar con una aguja finísima y con anestesia previa en la mucosa*, ya que se trata de una zona hiperálgica.

(* La anestesia previa en mucosa consiste en un spray anestésico aplicado en la mucosa de la encía, o bien, en ocasiones, se depositan unas gotas de anestésico en la zona de la encía a tratar).

Como complemento a este capítulo (“¿Es peligrosa la teoría de la infección focal?”) y cuando únicamente se piensa en ella, sirva el siguiente ejemplo. Insistimos de nuevo en que no se trata de ejemplos poco frecuentes, y que no se producen únicamente en nuestro país, sino que se trata de casos que se producen, en general, en todas partes.

Ello no significa en ningún modo la intención de menoscabar el valor de la teoría de infección focal, frecuentemente ignorada, minimizada y hasta rechazada ¡de ninguna manera!. La finalidad debe consistir en atender a ambos factores, sabiamente incorporados en la patología general y en la terapia de la medicina, nada más. Todas las demás formas de terapia se acercaran entonces más al éxito deseado.

Veamos brevemente un ejemplo.

OFTALMOPATÍA:

PACIENTE: J.C. Nos fue enviado por el farmacéutico, con el comentario: "Este hombre se envenenará con tantos medicamentos" (aún quedan personas honradas).

Y aquí debemos decir algo en favor del oftalmólogo de otra ciudad, a pesar de la terapia practicada. SU DIAGNÓSTICO ERA: "Existe una trombosis en la vena central de la retina del ojo izquierdo", y añadía: "Un tratamiento con antibióticos ha mejorado algo el estado".

Se realizó una exploración y se hicieron radiografías de las cavidades maxilares, así como una exploración de las amígdalas, todo ello sin resultados. Coagulación algo retrasada a causa del tratamiento con Heparina y otros.

A la vista de la mejoría experimentada, y de los resultados negativos sobre la existencia de focos, a los que el oftalmólogo se remitió en primera instancia, en el transcurso de los meses siguientes se le aplicaron, por parte de su médico, los medicamentos que se detallan: Dosil, Fibrocid, Ronical, Heparin Vardasa, Farmapen, Ceporan, Heparin lipicaico, Sterisone Prontotard y 4 más. Y pese a todo empeoraba. ¿Es pues de extrañar que el farmacéutico nos enviara al enfermo a pesar de que se tratara de un buen cliente? (el médico que lo trataba vivía en otra ciudad).

Nuestro análisis estomatológico nos mostraba dos muelas del juicio con carencia de espacio y con bolsa retromolar, repleta de pus. O sea, dos factores que se potencian: zona séptica más presión.

Como el paciente no tenía caries, el colega no hizo radiografías, lo que lamentablemente es una costumbre ordinaria.

Después de la extracción, no se produjo provocación en la afección ocular, sino tan solo una cicatrización retardada de la herida, ya que el paciente, "saturado" por la gran cantidad de medicamentos, y por el campo de irritación, estaba bloqueado en lo que respecta a sus centros de regulación.

Lentamente, fue mejorando el estado desolador del ojo, que había ido de mal en peor, a causa del diagnóstico erróneo de un estomatólogo y de la consiguiente terapia, totalmente ineficaz.

Vemos repetidamente la gran importancia que tiene un diagnóstico correcto, especialmente cuando es tan sencillo de establecer como en el caso precedente. Pero, aparentemente, en este sentido, aún no nos hallamos en el siglo XX, especialmente cuando se nos da a conocer otro diagnóstico establecido en una gran ciudad. Se trata de unas muelas del juicio medio retenidas que también son las causantes de una afección o enfermedad.

EL COMENTARIO VERBAL DEL ESTOMATÓLOGO (SEGÚN EL PACIENTE) ERA: "Yo personalmente no permitiría la extracción de piezas dentales sin caries." A pesar suyo, comenzamos con el tratamiento. Como anécdota añadiremos que el paciente, tras la operación, algo laboriosa a causa de las circunstancias anatómicas, nos preguntaba: ¿Cuándo puedo venir para que me arreglen el otro lado?. Él lo comprendió mejor. Por tanto, procuremos

todos entenderlo algo mejor para bien de nuestros pacientes y de la medicina seria.

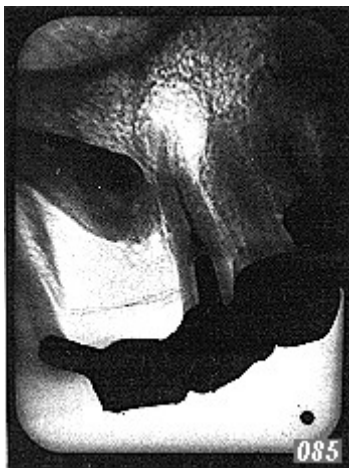DOLOR DE CABEZA HEMILATERAL:

Si las replesiones de raíz en dientes de más de una raíz ya son complicadas, éstas se convierten en dudosas en el caso de efectuarse al lado de dientes desplazados o también de muelas del juicio carentes de espacio.

No debemos olvidar que se trata de una zona de irritación neural; conseguir una curación aquí es especialmente difícil.

En el caso de dientes desplazados, el tratamiento no es frecuente, pero sí relativamente habitual, practicarlo al lado de las muelas del juicio ya citadas.

Ya que se trata de una cuestión puramente odontológica, solamente queremos llamar la atención sobre estos campos de irritación "en potencia". En algunos de estos casos no se añade material gráfico.



PACIENTE: M.V., Blanes.

Son bien visibles los campos de irritación situados alrededor del colmillo desplazado, con un amplio proceso ostítico (Imagen nº. 85). La única terapia posible fue la extracción de esta zona patológica, con lo cual se produjo la curación.

DIENTES SUPERNUMERARIOS-NEURITIS*:

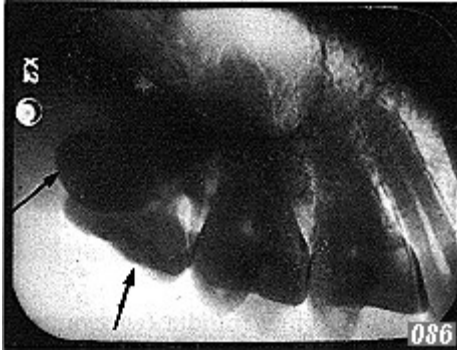Si a la consulta viene un paciente con una dentadura completa, sin caries, puede fácilmente incurriarse en el error de anotar en su historial clínico: "Todo bien". De esta forma, se desencadena una tragedia, tanto para el médico como para el paciente; una peregrinación de un especialista a otro. Al final, a causa de los "nervios", es el psiquiatra quien tiene la palabra final. Esto que acabo de afirmar no es una teoría; ya decíamos antes que no deseábamos entrar expresamente en ese terreno, pero sí que lo menciono, dado que así nos lo ha mostrado la experiencia. Y es que en la cavidad bucal existe un campo de irritación adicional que frecuentemente pasa desapercibido; se trata del diente supernumerario*. Este fenómeno se da especialmente en muelas del juicio, aun cuando la mayoría de ellas, en su forma anatómica, distan mucho de ser normales, pero sí pueden encontrarse ejemplares totalmente normales (ya que estos dientes se hallan casi siempre sobrepuestos, y, consecuentemente, estas réplicas no se distinguen claramente).

(* “Neuritis”: se refiere a la inflamación de un nervio).

(* “Supernumerarios”: se refiere a piezas dentales que han nacido duplicadas o a veces triplicadas, resultando en número superior al normal).

PACIENTE: Sr. V., 30 años, Lloret de Mar.

ANAMNESIS: La parte derecha de la cara, hasta el occipucio* se veía afectada, en breves intervalos de tiempo, por dolores de tipo neurálgico. El motivo no pudo ser fácilmente reconocido por su médico porque el paciente tenía una dentadura sin caries.



(* “Occipucio”: es en el occipital, en la parte posterior del cráneo).

La radiografía dio rápidamente la explicación. Se trataba de una muela del juicio supernumeraria

(Imagen nº. 86).

TROMBOFLEBITIS:

PACIENTE: J.P., 26 años. Terrassa (Barcelona.)

Si en el caso citado anteriormente se trataba de un proceso más o menos local, la solución en el caso de este paciente -a pesar de no ser completa- fue más difícil. Padeecía de una tromboflebitis incurable, en ambas piernas, que había empezado a manifestarse a los 18 años.

Se observaron dos muelas del juicio homolaterales superiores impactadas (en un solo costado –una de ellas supernumeraria-), y en el segmento cervical correspondiente se detectaban puntos dolorosos especialmente fuertes. La eliminación de estas dos muelas del juicio desplazadas trajo una ligera mejoría de la circulación sanguínea (factor neurovascular) y una disminución del dolor. Si el médico, o bien, en este caso, el estomatólogo, atienden la probable existencia de estos dientes supernumerarios, que en ocasiones son parcialmente visibles, se disipa el riesgo de un mal diagnóstico.

La finalidad de esta escueta explicación era únicamente que se piense también en estos campos de irritación al realizar la exploración del paciente, ya que a menudo pasan fácilmente desapercibidos, o no se les considera patológicos.

Lo mismo corresponde, naturalmente, a los demás dientes desplazados.

DONDE FRACASAN TODAS LAS TERAPIAS, SINO ...

Al margen de la presentación de las múltiples conexiones entre causa y efecto, por campos de irritación, la terapia focal es todavía desestimada por la mayor parte de los profesionales de la salud. Esta postura negativa, a veces casi hostil, es imperdonable y, por demás, es señal de una falta de información grave, ya que existen investigaciones de base, trabajos, aportaciones críticas y aparatos de medición altamente desarrollados. A pesar del desarrollo positivo de

esta terapia existe todavía una notable "falta de atención". Se debería revisar seriamente este punto de vista por el bien de los pacientes, ya que cuando la enfermedad se ha vuelto irreversible, entonces se habla de fracaso. En todo caso, y al hacerse cargo de un paciente - cualquiera que sea el nombre de su enfermedad- se debería considerar el capítulo de los campos de irritación, como se hace con los análisis de sangre, etc. Tengo la satisfacción de haber visto que en algunas clínicas universitarias se adjuntaba una Ortopantomografía a los análisis primarios. Aunque muchos detalles no sean visibles (otitis varias, dientes avitales sin modificaciones apicales, dientes pulidos con exceso y materiales de relleno con efectos tóxicos, etc.), veremos, sobre todo, los dientes retenidos y la situación general de los maxilares. Sólo algunos pocos ejemplos demostrarán las consecuencias que trae la ignorancia y la no observancia de estas relaciones extremadamente importantes.

(* En la actualidad, técnicas terapéuticas bien fundamentadas, como puede ser, por ejemplo, la Acupuntura, e igualmente otras de tipo bioenergético o de biorresonancia, utilizadas como terapia complementaria, pueden ser muy apropiadas en estos casos en el que el paciente es tratado por la terapia focal dento-amigdalal).

UNA URTICARIA:

Paciente alemana, Madrid, con "urticaria incurable", cuyo origen fue buscado e investigado mediante incontables pruebas alérgicas y análisis en una clínica dermatológica, y no fue encontrado (según la paciente, toda la espalda era un campo "tatuado"). Ninguno de los medicamentos consiguió la más leve mejoría. No se trataba únicamente de los síntomas típicos de la urticaria, sino que, paralelamente, se producían hinchazones en las articulaciones. La paciente preguntó a un médico si todo ello no podía ser causa de los dientes. La contestación: "¡¡Que tontería!!". Bueno, pues esta "tontería" era precisamente el motivo de su enfermedad (al final casi no podía valerse por sí misma). Se trataba de un incisivo gangrenoso, sin modificaciones apicales apreciables, en cuya apertura quirúrgica emanaba pestilencia. Este diente se trató a título de prueba con la siguiente terapia:

- 1. Limpieza mecánica del canal.
- 2. Perhydrol*, también para la limpieza del canal. (*Perhydrol: Una clase de antiséptico).
- 3. Limpieza con agua y después una inclusión de cloramida por un día para la esterilización de los canales laterales.
- 4. Tras el secado, introducción de una aguja nerviosa hasta el apex* y hacia abajo; al cairum, para tratamiento eléctrico con el aparato Hyfrecator para la estimulación del tejido.
- 5. Repleción del canal seco con un producto del Profesor Bernard, París. Biocalex, cal sin diluir, que es absorbida por la humedad existente en los canales adyacentes y es transformada así en hidróxido de calcio.

(* "Apex": la raíz o raíces de un diente).

PROCESO QUÍMICO: $Ca_{2O_2} + H_2O$ (que aún se halla en los canales adyacentes = Ca_2

(OH)2 + 0.)

Ya al segundo día se redujeron todos los síntomas. Un mes después, ya prácticamente exenta de síntomas, a la paciente se le rellenó definitivamente el canal con A26*.

(* "A26": material no alérgico utilizado para obturar o tapar aberturas en piezas dentales).

OTRO EJEMPLO:

Qué debe hacer el pobre, joven paciente, cuando a la vista de un síndrome cervical, producido por muelas impactadas, el estomatólogo le dice: "Yo no me haría extraer las muelas". Una manifestación que, desgraciadamente, no se trata de un caso aislado.

Otro paciente con las mismas molestias y con el diagnóstico "muela desgraciada"* retenida. "¡Pero si no tiene caries!": Bueno; no quisiéramos insistir en este particular. Sólo son ejemplos que, desgraciadamente, se repiten constantemente.

(* "Muela desgraciada": se trata de la muela del juicio).

VIRUELAS RETENIDAS - ALOPECIA AREATA:

Es una pena que no todas las enfermedades se puedan fotografiar como ésta. Aquí no hay dudas ni discusiones sobre las increíbles conexiones de las vías nerviosas, cuando todo es claramente visible.



PACIENTE: I.R. Alopecia areata (Nota: esta es la enfermedad en la que más se observan los campos de irritación, pero, desafortunadamente, solamente en conexión con agentes bacteriológicos nocivos).

La paciente había sido tratada localmente durante semanas, sobre la piel de la cabeza, con pomadas e inyecciones, sin éxito.

La Ortopantomografía mostraba, aparte de 4 muelas "desgraciadas" retenidas*, un colmillo en diagonal situado debajo de la nariz.

(* "Retenidas": situadas en el interior del hueso del paladar, sin haber alcanzado su posición natural. También se utiliza el término: "Muelas del juicio sin eclosionar": sin aflorar o salir del interior del hueso).

Al poco tiempo de eliminar estas piezas, el pelo volvió a crecer, como



bien podemos observar en la Imagen nº 86b.

OTROS EJEMPLOS:

Señora M., de Venezuela, con un sinnúmero de molestias, las más graves en la región urino-genital (incontinencia de orina). Debía realizarse una operación del esfínter (músculo de cierre de la vejiga), ya que el tratamiento practicado durante años no daba resultado. Se puede hablar de una tragedia, si el criterio médico es de que se trata solamente de un problema local y se ignora al ser humano como un todo.

¿Cuál era el motivo? Debajo de los 4 incisivos inferiores se encontraban dos caninos impactados*, o sea, según la teoría de la Acupuntura; en el meridiano del sistema urogenital.

(* "Caninos impactados": dientes situados dentro de la parte delantera del hueso del mandibular).

¿Qué hubiera sido de esta mujer si la hubieran operado de la vejiga? Sin embargo, no siempre tiene que ser una muela o diente impactado lo que produzca casos parecidos.

HOMBRE JOVEN CON UNA NEFROPATÍA INCURABLE:

Nos lo envió el famoso Instituto de Urología Antonio Puigvert, de Barcelona. Motivo: "Repleción no reabsorbida (repleción de la raíz)* del incisivo menor superior"

(* "Repleción de la raíz": una muesca o porción de la raíz de un diente que permanece dentro del hueso).

La eliminación de este campo de irritación (cuerpo extraño) trajo una curación completa, según nos confirmó por carta el Instituto Puigvert, de la que nos sentimos muy orgullosos.

Sobra dar detalles y exponer más casos; la finalidad era únicamente el comentar la influencia de estos campos de irritación por sus interferencias patológicas sobre otros órganos, para evitar desaciertos en la terapia en general. Y esto seguramente interesará al paciente y al médico.

Los tiempos del "viejo foco"* han pasado; los factores neurales juegan un importante papel en la relación causa y efecto. Si se pone al principio la eliminación de esta causa, como se dice repetidamente en este libro, todas las otras terapias pueden conjugarse apropiadamente y positivamente. Y esto es el sentido de nuestras explicaciones.

(* "Viejo foco": se refiere al punto de vista que solamente contempla la posibilidad de la infección como único foco; Adler demuestra que un diagnóstico así puede ser casi siempre insuficiente, o, simplemente, carente de un grado mínimo deontológico).

PSICOSOMÁTICO ¿O SOMÁTICO-PSÍQUICO?

Que la circunstancia psicósomática juega un importante papel en la vida patológica del enfermo es cosa sabida; no existen dudas al respecto. Pero lo que es menos conocido, a pesar de que estamos en 1983, son las conexiones invertidas, o sea las psomático-psíquicas. Esto se debe sobre todo -seamos francos- a que el especialista se fija solamente en los

síntomas específicos de la enfermedad*, según los cuales diagnostica. Naturalmente, a partir de aquí se inicia el tratamiento pertinente.

(* “Enfermedad”: a medida que avanzan los tiempos, va predominando la idea de que las enfermedades no existen, y que únicamente existen enfermos).

Que la psiquis sufre cambios durante cualquier enfermedad también es conocido y comprensible. Pero está menos extendido el conocimiento de que los campos de irritación aumentan más y más en nuestros tiempos, y que pueden actuar como factores principales o como co-factores.

La medicina mundial, y en ella la estomatología y la odontología, se han desarrollado hacia terrenos en los que, antes que velar por la higiene focal dental, la están incrementando a base de la masiva colocación de ortodoncias, implantes, amalgamas, puentes, endodoncias, etc. etc., que, de una forma u otra, podrán ejercer como generadores de campos de interferencia. ¿Cuántos pacientes podrían relatar el aumento de determinados síntomas, o bien la aparición de problemas de salud y del comportamiento en la población joven, posterior a un “tratamiento” con esta clase de prácticas?).

(* Al no haberse popularizado y académicamente introducido el esencial factor patógeno de los campos interferentes o focales en el diagnóstico médico de la salud, como práctica indispensable en el reconocimiento y tratamiento del enfermo, día a día aumenta el número de enfermos que no pueden resolver su problema por esta clase de desidia en la praxis médico-odontológica).

En el capítulo IX: “¿Tiene algo que ver la psiquiatría con los campos de irritación?”, y apoyándonos en algunos casos muy graves, ya se trata este tema, pero es un martirio para esos pobres pacientes que son tratados como psicópatas. Por esto, remarcamos repetidamente la forma de actuación para que estas relaciones neurales sean cada vez más conocidas.

Un paciente que actualmente tiene 38 años, fue tratado durante largos años, debido a que padecía fortísimas depresiones, además de otras afecciones (insomnio, nerviosismo, agresividad, etc.), con psicofármacos, psicoanálisis y psicoterapia, sin resultado. Según sus propias palabras: “Un martirio.”

Diagnóstico dental: dentadura sin caries; solamente las muelas del juicio inferiores se hallan situadas en la rama ascendente del maxilar las superiores se encontraban retenidas parcialmente en la cavidad maxilar.

Aparte, un molar incompleto con tratamiento de raíz, con un relleno demasiado voluminoso de amalgama, que también “pone su granito de arena”.

MI PREGUNTA ES: ¿Es científicamente soportable que estos factores tan extremadamente importantes no merezcan la debida atención, ya que los datos que aquí se especifican desgraciadamente no son aislados?. A pesar de que se habla tanto de la ciencia, las objeciones de los pacientes casi siempre son ignoradas. “¿Cómo puede Vd. creer estas cosas!” o “¡Todo esto son tonterías!”. Es incomprensible -y no me cansaré nunca de decirlo- que el

conocimiento sobre los campos de irritación y sus efectos no sean patrimonio general de la clase médica, y precisamente esta pregunta se la formulan pacientes, ya curados, de todo el mundo.

UNA DIARREA INCURABLE DE EXTREMO ORIENTE:

EL Sr. C., de Tokio, padecía desde hacía muchos años una diarrea incurable. Incontables visitas a médicos y clínicas no pudieron resolver este problema. Se trataba, a juicio de los médicos, y sin lugar a dudas, de una enfermedad misteriosa.

Es frecuente que en estos casos se recomiende al paciente que se haga mirar la boca. En esta ocasión era casi risible, porque el paciente tenía la dentadura completa y sin caries.

El examen radiológico mostraba, en este paciente de 30 años y de buena constitución general, un "diente desgraciado"* (bien empleada aquí la terminología) medio retenido, en posición casi normal, y aún cubierto por la encía, sin formación de bolsa y sin molestias previas, lo que excluía una posible infección fuso-espirilar, que es frecuente en estas regiones.

(* "Diente desgraciado": como siempre que Adler escribe "desgraciada/o", se trata de una muela del juicio).

Se recomendó al paciente la extracción de esta pieza, lo cual hizo. Sobre el postoperatorio hay que decir que en este caso -diríamos que inusualmente- se produjo una alta reacción febril, que aminoró al día siguiente.

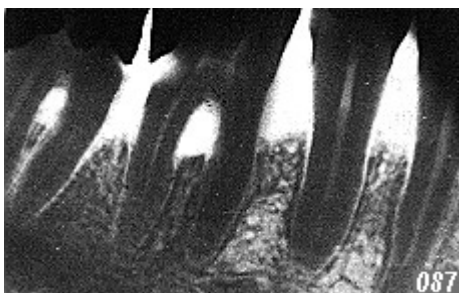
Ahora llega lo increíble, sobre todo para este "hijo del Sol naciente". Desde aquel día se ha visto liberado de sus molestias y así se quedó. Aún hoy, moviendo su cabeza, se pregunta cómo es posible que la solución haya llegado por este camino. Estos dientes tienen su historia también en Extremo Oriente.

VI - CAMPOS DE IRRITACION – PARADONTOSIS*

LAS ENFERMEDADES DEL APARATO DE SUJECIÓN DENTAL. EFECTOS A DISTANCIA.

(* "Paradontosis": inflamación y destrucción del tejido óseo alrededor de un diente, produciéndose la pérdida de la sujeción del diente respecto al hueso. Disminución del volumen del cuerpo óseo).

Especialmente para médicos y estomatólogos, la paradontosis es un capítulo difícil, porque aquí la terapia es muy laboriosa.



Estos paciente deben ser informados sobre la progresión de su enfermedad porque, especialmente en su estadio final, cuando la línea ósea en los molares ha sobrepasado la bifurcación de las raíces (Imagen nº. 87), dientes sueltos pueden actuar como campos de irritación.

CIÁTICA:

PACIENTE: Sr. BÜ, turista alemán.

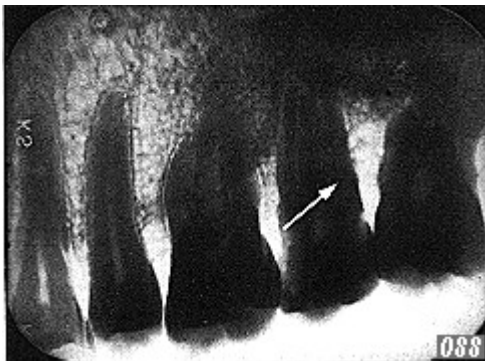
En este caso encontramos, además de un molar inferior desvitalizado, una caries secundaria hasta la pulpa*. Estos eran los causantes de su ciática. En estos diagnósticos radiológicos hay que proceder con mucha cautela, ya que la paradontosis no estaba en relación con la edad del paciente (40 años); se trataba, por lo tanto, de un caso que se podría denominar como "miseria fisiológica generalizada".

(* "Pulpa": tejido blando, vascular y nervioso que ocupa la cavidad interior central de un diente).

INTENSOS DOLORES DE CABEZA:

PACIENTE: Sr. N.T., 50 años, técnico electrónico. Tossa de Mar.

ANAMNESIS: Episodios de intensísimos dolores de cabeza, que le mantenían en cama (reseñamos aquí que la mayoría de personas de esta localidad que padecen de una enfermedad sin causas visibles nos son enviados a nosotros).

**EXPLORACIÓN ODONTOLÓGICA:**

clínicamente nada especial, pero el estado radiológico mostraba una paradontosis muy avanzada en dos dientes (Imagen nº 88).

La terapia consistió en la extracción de estas dos piezas dentales, y con ello se terminaron los dolores de cabeza, que volverían a los dos meses, porque al otro lado se producía la misma situación.

Con la misma terapia, definitivamente, se puso fin a estas molestias. Los demás dientes recibieron un tratamiento especializado para retardar la progresión de la paradontosis.

VÉRTIGO - ALGIAS CEFÁLICAS:

PACIENTE: J.R. 45 años, St. Feliu de Llobregat (Barcelona).

ANAMNESIS: El paciente, que sufría desde hacia meses de vértigo y algias cefálicas, fue primero tratado sintomáticamente* por su médico -como de costumbre-, porque la causa era desconocida. También se eliminó un premolar sin resultados, aparentemente sin radiografía previa.

EXPLORACIÓN DENTAL: Paradontosis en estado avanzado.

(* "Sintomáticamente": que se le prescribió un tratamiento que únicamente se fijaba en los síntomas y no en la verdadera causa del problema, lo que prácticamente, al final, siempre agravará la salud del enfermo).

RADIOGRAFÍA: como en el caso precedente de la Imagen nº. 88 (una paradontosis).

TERAPIA: Extracción y legrado de toda la parte ósea taponada. En estos casos, y de existir amigdalitis, éstas se tratan con infiltraciones en los polos amigdalares superiores con un anestésico, con aspiración posterior mediante aplicador vítreo y balón de goma (llamado "Roedern"). En todos los pacientes que padecen paradontosis se dan los mismos resultados amigdalares. Este tratamiento combinado consiguió una curación a los pocos días, que no causó más molestias, a pesar del estado general en cuanto se refiere a la paradontosis (tratada localmente).

REACCIONES VECINALES ENFERMEDAD DE LOS OJOS:

PACIENTE: Sra. A.T., 45 años. Lloret de Mar.

La paciente, cuya radiografía era idéntica a las precedentes, así como el diagnóstico clínico, debía ser operada de la cavidad maxilar izquierda a causa de una afección ocular (no conocemos el nombre específico del problema diagnosticado porque la paciente vino a vernos por iniciativa propia), ya que se "suponía" que existía relación entre ambos, ignorándose que estos estados dentales pueden provocar enfermedades de la cavidad maxilar.

TERAPIA: En estos casos, se ha de sanear primero la zona patológica de la boca, lo que se llevó a cabo, y con ello se curaron la enfermedad de los ojos y de la cavidad maxilar. Se trata en estos casos de "reacciones vecinales".

FUERTES DEPRESIONES:

PACIENTE: Sr. Dr. F.R., 70 años, fiscal general, Baden-Baden.

ANAMNESIS: Episodios breves de fortísimas depresiones desde meses atrás, de manera que el paciente lloraba frecuentemente sin motivo alguno. Esta sensación de "profunda infelicidad" iba unida a debilidad y otras molestias en una persona muy activa.

Hasta aquel momento, no se hallaron las causas, por lo que todas las terapias resultaron infructuosas. Al llegar a España para unas vacaciones su estado empeoró, y nos fue enviado por una de nuestras ex-pacientes.

EXPLORACIÓN NEURO-FOCAL: En la boca del paciente se apreciaban puentes de oro, arriba y abajo, con formación marginal de bolsas. Puntos cervicales dolorosos positivos.



Las radiografías dentales mostraban una atrofia con ostitis muy extendida (Imagen nº. 89) alrededor de los diferentes "soportes de puente". A causa de las coronas en los dientes, no podían ser expulsados (lo que hubieran ocurrido de forma natural). Se trataba, pues, de focos muy peligrosos que llamaremos mixtos, ya que los residuos de alimentos que condicionan la putrefacción no podían ser eliminados a causa de la profundidad

de las bolsas, y también debido a la ostitis del mismo hueso.

COMENTARIO: Precisamente en geriatría hay que prestar especial atención a estos agentes nocivos sépticos, ya que, por una parte, el sistema de defensas está debilitado y, por otra, debido a la edad, son corrientes las atroñas de la base dental, que dejan al descubierto las bifurcaciones de las raíces, por lo que se producen focos marginales e intrarradiculares.

EPICRISIS: Tras la eliminación de estos campos de irritación, se logró una rápida mejoría, que se mantuvo hasta verse afectado "otro soporte de puente", es decir, una progresión de la rarefacción* que, al ser eliminada, producía nuevamente mejoría. Continuamente observamos como actúan estos campos de irritación.

(* "Rarefacción": tejido vivo en malas condiciones, u otra materia o elemento que, colocado en la boca, interfiere al sistema nervioso).

Años después, recibimos una amable poesía que guardo en gran estima y que siempre significa un estímulo para el médico.

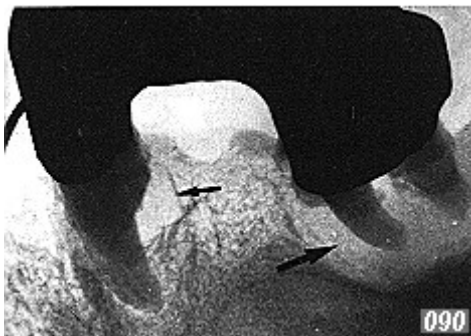
Creemos que este historial no precisa de más comentarios.

LO MISMO... Y AÚN MÁS:

PACIENTE: J.B., 70 años, Barcelona (recomendado por un ex "aspirante al manicomio", cuyo caso clínico ya se ha citado en este libro).

Creemos conveniente comenzar aquí directamente con el comentario. El paciente con tantas molestias, cuya causa no se encontró, es uno de los "casos fáciles", si se piensa en los campos de irritación en el área del trigémino.

En la radiografía puede verse (Imagen nº. 90) que el paciente gozaba de una excelente salud, ya que su cuerpo intentaba por todos los medios expulsar este campo de irritación: el "puente" (en este caso, habían otros también); por otra parte, reconocemos claramente la reabsorción de la raíz del premolar (flecha), además la monstruosa rarefacción alrededor del molar, que ya casi "flota en el aire" por su falta de adherencia en el hueso, y, además, en los bordes, una pequeña condensación, que testimonia la buena reacción del cuerpo (flechas).



Estos "casos muestra" los relatamos para que, antes de aplicar cualquier terapia, se piense en ellos.

REUMATISMO:

COMENTARIO: Si científicamente ya se han descrito y delimitado las diferentes formas de reumatismo, éste no es el caso en las consultas prácticas diarias, donde bajo el nombre genérico de reumatismo, se hallan representadas toda una serie de afecciones neurovasculares, frecuentemente de origen focal.

En diversos trabajos realizados sobre este tema se dice que, "Una eliminación del foco puede empeorar la situación". Bien; sobre eso podría discutirse, ya que sabemos que cualquier intervención puede causar una provocación, una reacción, pero no siempre podemos saber dónde se encuentra el otro punto patológico*. Una erradicación inmediata de la sintomopatología al haber eliminado un foco, o más de uno, en una misma sesión, es significativo de haber terminado con el foco o focos que generaban toda la problemática. Por lo tanto hay que ser prudentes al dar nombre a la afección mientras que no dispongamos de un método, un aparato, que pueda detectar todos los campos de irritación y mucho menos mientras no dispongamos del tiempo o de la paciencia cuando no hay nada "visible".

(* "El otro punto patológico": se refiere a que, una vez tratado un foco, y en el supuesto de que existan otros focos no detectados, por cuyo motivo no han sido tratados, éstos, generan reacciones que en su mayoría consisten en un aparente agravamiento de los síntomas).

Me acuerdo que, años atrás, me enviaron a la hermana S., monja enfermera del Hospital de San José, con su típico "reumatismo", y que no se le pudo localizar el problema.

Una provocación con suero de Ganslmeyer mostraba claramente una apendicitis crónica, en cuya área abdominal nunca había experimentado la más mínima molestia. La operación de apendicitis curó completamente el "reumatismo" y en 20 años no se produjeron recidivas. (No habría servido de nada extraer muelas).

OTRO CASO DE "REUMATISMO":

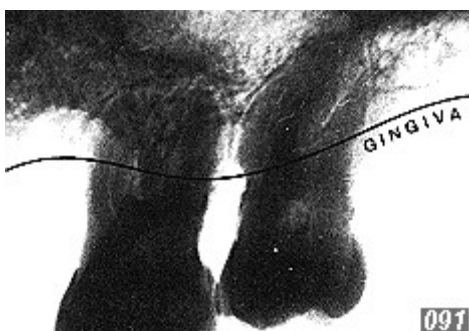
Si ahora observamos al paciente que fue tratado hace años por nada menos que el "Presidente de la Liga Mundial contra el Reumatismo", con todo tipo de medios, aparatos y dietas, sin resultado, cambiará nuestra opinión.

PACIENTE: Sr. A.F. 60 años, comerciante, Lloret de Mar.

ANAMNESIS: Apariciones poliartísticas rebeldes a la terapia, especialmente a la izquierda (la aparición de un síntoma en "hemilateralidad"* es casi siempre la expresión de un campo de irritación).

(* "Hemilateralidad": que se manifiesta en un solo costado del cuerpo).

Tras un tratamiento por especialista durante meses, nos fue enviado por su médico de cabecera.



El examen odontológico muestra una paradontosis (Imagen nº. 91) y un 2º molar superior izquierda casi expulsado, con atrofia marginal muy avanzada. Muela viva. La extracción de esta muela trajo una eliminación completa de su problemática. Pregunta: ¿No sería más aconsejable empezar

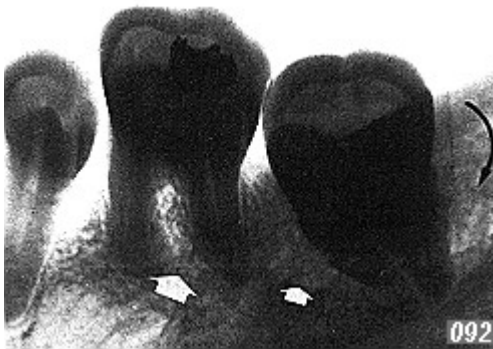siempre por aquí?.

ECZEMA HUMEDO:

PACIENTE: Srta. M.G., 30 años. San Hilari Sacalm (-Montseny- Girona).

Eczema húmero tras de las orejas, que cubría ya una amplia zona y que era una gran molestia, ya tan sólo fuese a causa del picor. En Inglaterra, donde pasa largas temporadas, ya fue tratada sin éxito.

EXPLORACIÓN DENTAL Y BUCAL: Dentadura paradontósica muy avanzada con relación a la edad de la paciente. Por demás, no hay nada remarcable, aparte del primer molar que, al faltar la pieza contraria, había crecido bastante fuera de su alvéola. (Imagen nº. 92)



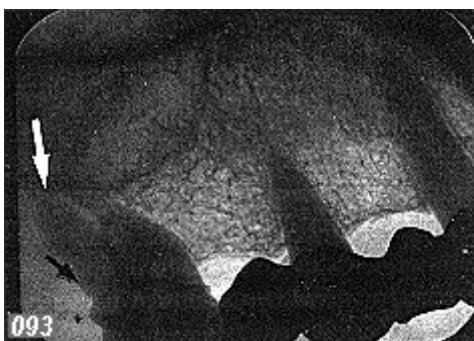
La terapia quirúrgica mostraba este interesante e imprevisible estado. El primer molar estaba desvitalizado. La zona más clara alrededor de la muela vecina (podría ser una muela del juicio desplazada) era una amplia ostitis (señalado con una flecha).

Tras la eliminación de esta zona se consiguió una desaparición completa de todos los síntomas. Tiempo de observación 10 años.

DIARRERA - DOLORES EN LAS ARTICULACIONES:

PACIENTE: Sra. M.Sol, 50 años, ama de casa. Tossa de Mar (recomendada por el Dr. Bo).

ANAMNESIS: Padece desde hace años de diarreas que empeoraron últimamente de tal forma que tuvo que someterse a tratamiento. Además, aparecieron dolores en las articulaciones de las muñecas, especialmente en la derecha, de manera que era imposible lavarse con agua fría.



NOTA: Este caso es muy interesante, porque aquí no "se veía nada", ni clínicamente ni en las radiografías. (Imagen nº. 93).

INSPECCIÓN BUCAL: Con una sonda pudimos llegar a una bolsa situada detrás del segundo molar superior, entre encía y muela, que seguramente resultó de alguna herida producida años atrás.

La extracción de esta muela mostró una raíz palatina necrótica con una ostitis difusa profusa hasta la tuberosidad*, lo que pudimos constatar en el postoperatorio.

(* "Tuberosidad": en esta caso se está refiriendo a la protuberancia del hueso maxilar contigua al molar).

Como veremos repetidamente, no se puede confiar en una rápida inspección de la boca y

basarse solamente en radiografías. Aquí por poco hubiéramos tenido un fracaso.

TRATAMIENTO POSTERIOR: Debido a la ostitis que existía desde años atrás, localmente se practicó un tratamiento que consistía en inyectar cada 4 días en esta zona bucal y palatinal 0, 5 ml . de Impletol. Tenemos que considerar que se trata de tejidos dañados que curan muy lentamente.

RESULTADO: después de algunos días la diarrea y los dolores de articulaciones se habían "evaporado", según nos decía la paciente.

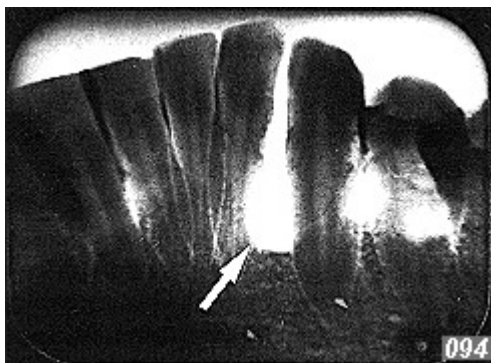
COMENTARIO: hay que prestar mucha atención a las "bolsas óseas". Frecuentemente, son muy difíciles de apreciar, de manera que mucho cuidado con los diagnósticos sin resultado.

EXPERIMENTOS CON URTICARIA:

PACIENTE: F.I., 35 años, hotelero, Salamanca.

ANAMNESIS: urticaria en el cuello, que aparece en oleadas; tratamiento sintomático, ya que no se encontró una causa.

EXAMEN ESTOMATOLÓGICO: Atrofia horizontal demasiado avanzada para la edad del paciente; por lo demás, sin resultado; no aparecen caries en radiografía dental. Aparte de la mencionada atrofia, existía una bolsa muy profunda (Imagen nº. 94), que sin duda tenía efectos focales. Realizamos el siguiente experimento: con una denominada "inyección de pasta", consistente en una pasta antiséptica y astringente* (L.P.C.), se rellenó la cavidad (la bolsa), es decir, se eliminaron agentes nocivos sépticos e infecciones. Al día siguiente desapareció la urticaria. Después se enjuagó nuevamente la bolsa y se dejó abierta expresamente para dar "libre acceso" a los restos de comida. **RESULTADO:** Nueva erupción de urticaria. Nuevamente se rellenó la bolsa con pasta y nuevamente desaparición de la urticaria. (* "Astringente": nombre que se aplica a las drogas que precipitan las proteínas, y que se aplican localmente para producir este efecto).



Repetimos este procedimiento algunas veces hasta que, finalmente, la "bolsa" fue eliminada mediante una operación, y con ella la urticaria. Visto desde el punto odontológico, la atrofia estaba ya muy avanzada, pero nos sirvió para presentar la prueba de la relación.

FORMACIÓN DE BOLSAS PARADENTALES:

Graves dolencias neurológicas en la región parietal*

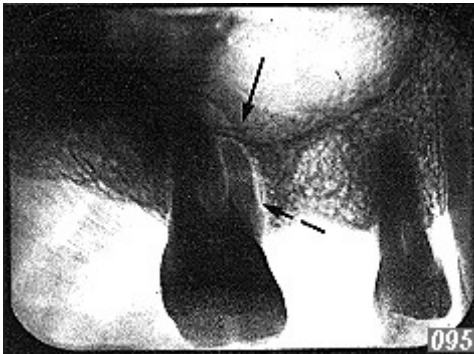
En el transcurso de nuestras explicaciones ya hemos dado algunos ejemplos de sintomatopatologías que partían de bolsas paradentales sin que se sintieran dolores locales. A pesar de

que, en aisladas ocasiones, comienzan localmente con sensibilidad al frío, que posteriormente desaparece y forma así el principio de un foco séptico que, posteriormente, se manifiesta en síntomas en otras partes del organismo.

(* "Parietal": uno de ambos costados del cráneo, a la altura de la oreja).

PACIENTE: Sr. E.D., Armador, 63 años, Madrid.

Sentía tales dolores en la región parietal que al principio se pensó en una neuralgia esencial del trigémino. Además, el paciente "sentía" dolor en el incisivo lateral, por lo que, antes de personarse en nuestra consulta, le fue extraído, sin que experimentara mejoría.



Me lo mandó el Dr. P.P., de Madrid, y se realizó una exploración neuro-focal que mostró una bolsa mesial en el primer molar superior. La anestesia produjo la eliminación del dolor durante algunas horas, de manera que no quedaron dudas en cuanto a que el dolor, situado en la zona reflejo en la cabeza con respecto al molar, provenía de este último (Imagen nº. 95).

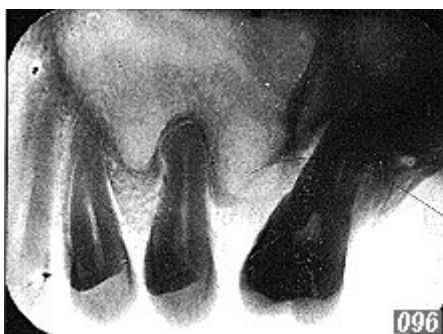TERAPIA: la extracción dio el siguiente resultado interesante. Entre las raíces sólo quedaba tejido granuloso, es decir, el hueso destruido y en comunicación con la cavidad maxilar (efecto de soplado). Tras un cuidadoso vaciado de la zona más afectada, sin abrir más la cavidad maxilar, la parte superior tocante a la cavidad maxilar se cubrió de gelatina y la parte inferior con tiras de gasa para impedir una rápida cicatrización del orificio de entrada, con el fin de que cicatrizara bien el interior.

La cavidad maxilar se cerró y también la herida, y con ello desaparecieron también las molestias descritas.

Queremos dejar constancia de que la radiografía de la cavidad maxilar realizada simultáneamente mostraba algunos sombreados; la otra, la "sana", mostraba sombras más intensas.

De todos modos, este paciente tenía una reostitis, visible a raíz de otra radiografía, en un lugar donde ya le había sido extraído un diente con la pulpa muerta, tratado con anterioridad. Sobre este particular volveremos en otro apartado.

FUERTES DOLORES DE CABEZA HEMILATERALES:



PACIENTE: A.A., 55 años, Lloret de Mar

HISTORIAL MÉDICO: Con la misma causa, pero con efecto ligeramente distinto, dolores sordidos de cabeza generalizados, sin dolor local en la cavidad. En

el examen se encontró una bolsa paradental al lado del 2º molar derecho, provocada por la posición en ángulo de este molar (a causa de la extracción de su vecino anterior) (Imagen nº 96).

Se trata de una zona séptica, con putrefacción de restos de alimentos e inflamación crónica del periodonto por los agentes nocivos descritos.

La terapia, que sólo podía ser en base a la extracción, consiguió inmediatamente la ausencia de dolor sin reincidencias.

CEGUERA DEL OJO DERECHO:

PACIENTE: J.E., 60 años, campesino, Cassà de la Selva.

COMENTARIO: Muchos campesinos españoles tenían la costumbre de mantener un palillo entre los labios, con el que constantemente hurgaban en los dientes. En este campesino se daba el cuadro típico, igual que en la radiografía del caso precedente, pero sin pérdida de piezas; sólo una profunda bolsa.

La extracción del molar con parte ósea infectada produjo una recuperación completa en la visión del ojo ciego.

La sustancia ósea que fue eliminada tras la extracción mostraba, microscópicamente hablando, una destrucción total.

Una extracción sin el vaciado de esta zona impide una curación rápida, además de que puede comportar complicaciones.

Por esto, y se llame como se llame la terapia, hay que pensar en los peligrosos campos de irritación, no visibles efectuando una simple inspección ocular solamente con el espejo, la cual no nos evidenciará gran cosa. Esto es especialmente importante para los tratamientos geriátricos, ya que aquí se encuentran estos casos con más frecuencia y, sobre todo, fácilmente reconocibles en las radiografías.

Vemos repetidamente que el ir a la "caza del granuloma" como única causa por sí sola, no nos ofrece demasiadas conclusiones en el complicado ámbito de los campos de irritación, ya que las causas pueden ser múltiples, como se demuestra a lo largo de estas explicaciones. Y precisamente la eliminación conservativa o quirúrgica precoz de estas bolsas, si ello es aún factible, o de la muela, si la bolsa llega ya hasta casi al final de la raíz, salva a menudo el diente o la muela vecina.

Y así se salva... lo que todavía se pueda salvar.

SÍNDROME CERVICAL:

PACIENTE: E.D., 63 años. Madrid.

ANAMNESIS: Este paciente, tratado por nosotros a causa de otras molestias, vino a vernos aquejado de dolores punzantes en un punto de la región occipital derecha, que se reflejaban

hasta la nuca.

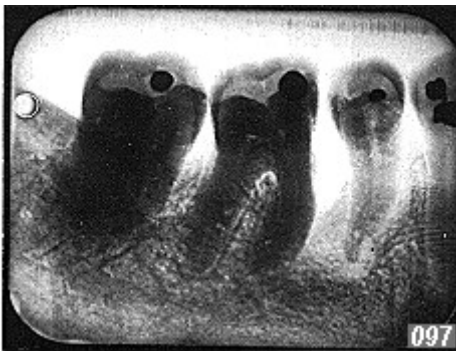
DIAGNÓSTICO: Mediante una inyección de prueba en la región de la tuberosidad, desaparecieron repentinamente los dolores occipitales y de la nuca. Si se considera con qué facilidad, y mediante unas gotas de anestesia, se puede hallar el motivo, es más que obvio que se comience por ahí y no centrar la atención en el "lugar patológico", sino intentar resolver primero la pregunta del "detonante". Cuando existe dolor, esto es realmente sencillo.

TERAPIA: Extracción de la muela suelta con la ostitis, que erradicó la rarefacción circundante.

EPICONDILITIS:

PACIENTE: Sra. de L., 60 años. Turín.

ANAMNESIS: Epicondilitis existente desde meses atrás, sin haber sido localizada la causa. Al encontrarse en la Costa Brava, la paciente vino a nuestra consulta, y su tratamiento -como veremos- fue muy sencillo.



RADIOGRAFÍA DENTAL: (la paciente tenía una boca muy bien cuidada, con pequeños empastes). La radiografía nos dio una sorpresa. Se trataba de una muela viva, el segundo premolar inferior derecho, que, a causa de una espina de pescado u otra herida, tenía una amplia osteítis radicular* marginal (Imagen nº. 97).

(* "Radicular": en este caso, que se hallaba entre el espacio de los ápices de dos piezas dentales).

TERAPIA: Fue muy sencilla. Tras la extracción de la muela, se "raspó" la zona ósea patológica, se taponó y algunos días más tarde, y en 3 sesiones, se hizo un tratamiento de infiltraciones de Procaína alrededor del alvéolo para curar más rápidamente las molestias trópicas*.

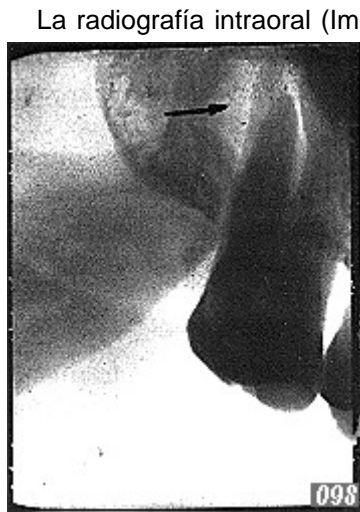
(* "Trópicas": viene de la palabra tropismo, y se refiere a todo movimiento de orientación –respuesta a una determinada acción- que se genera en un organismo vivo, o una parte del mismo, ante la influencia unilateral de un factor estimulante externo”).

UNA CONJUNTIVITIS INCURABLE:

Que muchas afecciones oculares son producidas por campos de irritación en el área del trigémino es conocido y tenido en cuenta por muchos oftalmólogos. Lo que lamentablemente aún ocurre es que todo el examen consiste únicamente en una simple inspección clínica de la boca. Por lo tanto, es imposible establecer un diagnóstico sin disponer de radiografías, aun cuando, con esto sólo, en ocasiones, no se puedan dar diagnósticos completos.

PACIENTE: G.C., 45 años, maestro de obras, Lloret de Mar.

Desde hace tres meses padece de una fuerte conjuntivitis en el ojo derecho, por lo cual se halla en tratamiento por un especialista (Prof. A. Barcelona). También, y como mencionamos, se inspeccionó la cavidad bucal.



La radiografía intraoral (Imagen nº. 98) mostraba claramente una amplia ostitis marginalis hasta por encima del ápice del molar, que sin duda resultaba de una herida producida por una espina de pescado o similar, ya que la muela no tenía caries y, a pesar de las apariencias, estaba viva. En el postoperatorio se apreció una profunda bolsa en la raíz palatinal. Ahora viene lo increíble de la curación: tras la extracción de esta muela y el vaciado de la zona ósea patológica circundante, la conjuntivitis desapareció al día siguiente, a pesar de haber existido durante tres meses.

Estos casos son especialmente clarificadores, si bien no pueden verse a menudo en esta forma tan poco complicada, por lo que se refiere a la solución del caso. Debemos manifestar que cualquier terapia local del ojo actuaba como provocación. Era incomprensible que el paciente no notara nada en esa muela. A menudo en estos casos, y en el momento de producirse la herida, se producen ligeras molestias locales. que con el tiempo, y sin dolor, se convierten en crónicas.

VII - RADIX RELICTA Y RESTOS DE RAÍCES:

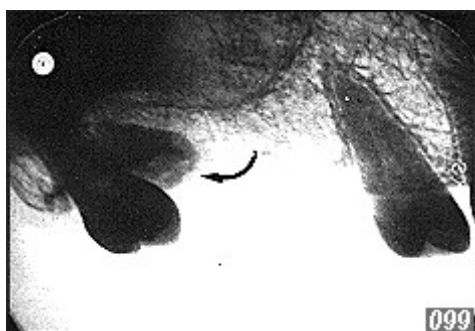
La inspección clínica ordinaria de la boca no es suficiente, tampoco con "evidencias claras", para establecer un diagnóstico. A pesar de esta lógica primitiva, seguimos viendo este tipo de diagnósticos en el tiempo; radiografías intraorales mostraban a menudo pequeños restos de raíces residuales, aparte de otras modificaciones patológicas, a pesar de una gingiva perfectamente cicatrizada.

Aquí la naturaleza comete un error por deficiencia, porque, lógicamente, estos restos deberían ser expulsados.

Queremos describir aquí brevemente un historial médico, especialmente porque la paciente estaba en tratamiento con un médico que era especialista en este campo.

Se trataba de una fiebre reumática: a la paciente se le estaban administrando antibióticos desde hacía meses, ya que según la patología y terapia tradicional: "La fiebre reumática no tiene nada que ver con el foco".

Después de una exploración de las vértebras cervicales, buscando los llamados puntos dolorosos (sobre los que ya hemos hecho publicaciones desde el año 1.958 y que se comentan de nuevo en el transcurso de este libro), éstas mostraban, en puntos a la derecha que corresponden al maxilar y al mandibular, además de las amígdalas, un resultado positivo. Las



radiografías indicaban restos de raíces retenidas con amplia ostitis, a pesar de una encía en perfecto estado y de llevar por años una prótesis (Imagen nº. 99).

Tras su eliminación, se produjo la curación a corto plazo, sin extracción de las amígdalas. (Es muy frecuente observar amígdalas crónicas en casos de radix relictá u otras transformaciones patológicas en la cavidad bucal).

No hay que pensar que esto es un caso de escaparate o que estas cosas solo ocurren en el país de los toreros. Desde luego que no, porque podemos citar un caso de Centroeuropa donde un paciente fue tratado de cirrosis hepática con todos los medios al alcance y donde la boca séptica, con abundancia de restos de raíces, fue completamente ignorada.

El parecer, ampliamente extendido, de que la eliminación de estas zonas sépticas o tóxicas (a veces solo se utiliza la palabra foco) no tienen nada que ver con la llamada enfermedad específica, sólo es cierto en parte, ya que, aparte de la enfermedad específica, existe también el estado general, y éste se mejora mediante la eliminación de estas zonas pútridas.

Cuántas veces hemos visto pacientes de especialidades neurológicas* "incurables" que, a pesar de sus dolencias, psíquicamente volvían a ser humanos. Naturalmente, eran previamente informados sobre lo que les podía estar produciendo su sintomatología psíquica. Y precisamente los restos de raíces eran uno de los causantes principales, influyendo negativamente en todo el organismo. También puede darse la opinión de que en las condiciones de mayor higiene de hoy en día, estas circunstancias no son frecuentes. Ésto es completamente falso. Por una parte, tenemos aquí el caso de un ejecutivo, que nunca tiene tiempo para un tratamiento y que siempre aplaza estas cosas "secundarias" para mañana. También tenemos ese gran número de pacientes que, por miedo al estomatólogo, van dejando pasar el tiempo. Y, finalmente, tenemos aquellos pacientes que tienen una increíble cantidad de empastes, coronas, puentes, etc., compuestos por los más diversos metales, colocados frecuentemente sobre la más pútrida de las raíces, sin que antes les haya sido practicada una radiografía (indispensable para la colocación de prótesis).

(* "Neurológicas": se refiere a problemas del sistema nervioso).

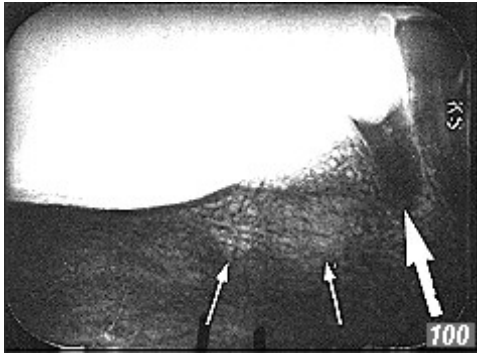
EL PELIGROSO NUDO EN EL LABIO INFERIOR:

Si repetidamente hablamos de los campos de irritación en el trigémino, se puede producir la impresión de que padecemos de monomanía. Pues bien, la contestación es hartamente sencilla, hay que considerarlos, y no minimizarlos.

Veamos al robusto campesino C.I., al que se le quería extirpar un nudo inmóvil en el labio inferior para evitar "males peores", ya que el nudo crecía.

La anamnesis es corta, porque el paciente nos preguntó por la calle si esta operación era peligrosa. La contestación fue: "Veamos si no hay algún foco en la boca que pueda entorpecer la operación".

Al efectuarse el examen, constatamos que en el mismo lado se encontraba un pequeño resto de raíz, así como una osteitis difusa (Imagen nº. 100).



Se eliminó esta zona, lo que debe ser un procedimiento usual, ya solamente sea bajo el punto de vista higiénico. Cuando cicatrizó la herida se redujo también el tamaño del nudo, que desapareció totalmente a los pocos meses.

Ahora se puede plantear la pregunta: ¿Qué hubiera pasado si se hubiera practicado la intervención en el labio, sin eliminar la causa que se encontraba -sin duda- en este campo de irritación?

Por este motivo, no deben dejarse de lado ni las más pequeñas cosas, como aquí estos campos de irritación. Este ejemplo es claro y conciso.

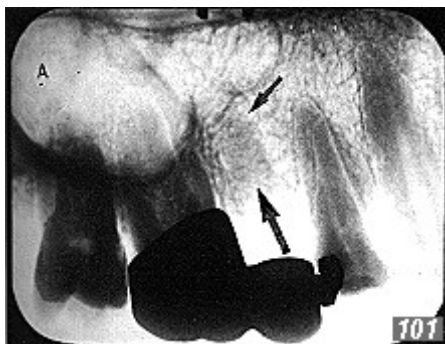
TEMPERATURAS SUBFEBRILES:

PACIENTE: Rvdo. Padre P., 35 años, Barcelona

COMENTARIO: Este paciente nos fue enviado por temperaturas subfebriles*, al no encontrar otros motivos. La causa se encuentra frecuentemente, como ya dijimos, en la cavidad bucal, y es relativamente fácil de encontrar, sobre todo cuando no existen múltiples piezas desvitalizadas.

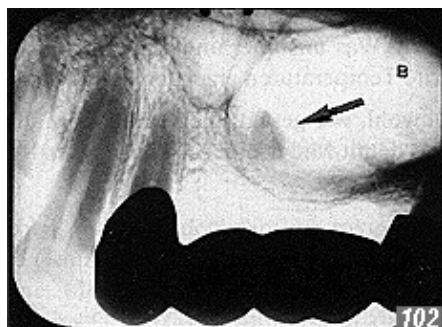
(* "Subfebril": Dícese de un estado de temperatura en el cuerpo que se caracteriza por una elevación de la misma, que se mantiene durante largo tiempo entre 37'1 y 37'8 grados).

En este caso concreto, se trata de dos restos de raíces, una de ellas en la cavidad maxilar, como puede apreciarse en las radiografías (Imágenes nº 101 y 102).



La colocación de puentes sin radiografías previas es un grave fallo, aunque no se "vea nada".

TERAPIA: Tras retirar los puentes, se eliminaron las dos raíces. En el lado izquierdo, naturalmente, se tuvo que abrir la cavidad maxilar. Tras la cicatrización de las heridas, desaparecieron las temperaturas subfebriles. Contra este tipo de campos de irritación no existe otra terapia.



El siguiente caso también es digno de mención: una colega, a la que por otras molestias se le habían eliminado todos los posibles campos de irritación, notó que persistían temperaturas subfebriles.

En cuatro países europeos, y por diferentes especialistas, se prosiguió con la búsqueda y hasta un especialista en Laparotomía sugirió la posibilidad de que la causa se hallara en el campo ginecológico, lo que nuestra paciente no aceptó.

Por mera casualidad, un médico de Ginebra, cuya especialidad era la terapia quiropráctica, al ver algunas radiografías de las cervicales de esta paciente comentó: "Estas modificaciones en las vértebras cervicales son a menudo la causa de temperaturas subfebriles y es a causa de una irritación del ganglio cervical craneal", sin saber nada al respecto de los focos bucales y amigdalares.

Ello es comprensible, ya que los agentes nocivos tóxicos en la cavidad bucal o en las amígdalas demuestran constantemente una relación con la columna vertebral. A veces, y a causa de la cronicidad de la síntoma-patología, estas transformaciones de las vértebras cervicales permanecen y por esto la terapia manual de esta zona da a veces los resultados más increíbles.

La colega recibió el tratamiento correspondiente y con ello desaparecieron las temperaturas, que no volvieron durante un periodo de observación de 15 años, es decir, una curación positiva.

COMENTARIO: Ya conocíamos estas relaciones de otras afecciones y frecuentemente pudimos leer: "Tras la eliminación de los campos de irritación, es apropiado un tratamiento posterior con métodos físicos masaje, quiropraxia, etc." Lo que desconocíamos es que la "irritación mecánica" puede generar también temperaturas subfebriles. Nunca se acaba de aprender. Aunque este caso no sea muy corriente, es bueno conocerlo para evitar fracasos.

SORDOMUDA:

A pesar de que esta paciente, A.G., 24 años, Sils, recomendada por el Dr. F.S., de Barcelona, no está curada como nosotros exigimos, es preciso, casi diríamos obligatorio, dar brevemente una descripción de este caso.

Esta paciente, de muy jovencita, a los 15 años, ensordeció en breve tiempo más y más, hasta quedar completamente sorda y seguidamente tampoco podía hablar, de manera que era sordomuda.

En las más diversas clínicas, se llevaron a cabo análisis, exploraciones, etc., al igual que biopsias de diferentes nervios. Todo fue inútil, no se encontraba la causa.

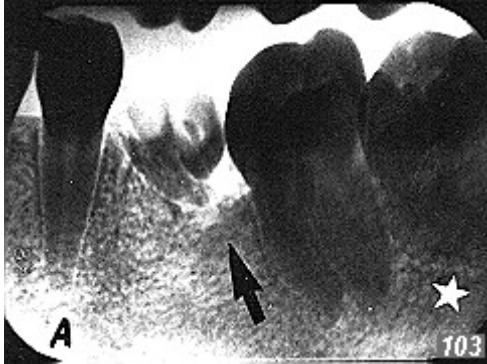
En este tiempo, se presentó también un fuerte dolor occipital, astenia y apatía, de manera que su madre tenía que darle la comida, que por sí sola no quería ingerir.

A pesar de ser un caso desesperanzador, se realizó una exploración neuro-focal, que era lo único que todavía no se había hecho. El resultado fue el siguiente: los puntos dolorosos eran muy positivos a ambos lados en C3, especialmente a la izquierda, así como los puntos amigdalares correspondientes en los bordes del trapecio.

La inspección bucal clínica mostraba, en la parte derecha, restos de raíces cubiertos por la

encia en el molar "de los seis años"; muelas del juicio carentes de espacio, y algunas caries superficiales.

RADIOGRAFÍA DENTAL: Restos de raíces con ostitis difusa (Imagen nº. 103).



AMÍGDALAS: Por recidiva de anginas, atrofiadas desde la infancia, con mucho pus, especialmente en el lado izquierdo.

Sin hacer grandes promesas a los padres, y según los resultados séptico-tóxicos, existente también desde la infancia (rizoclásia de este molar de los seis años) y, asimismo, según los resultados neurales de las muelas del juicio, se eliminó primero la parte izquierda. Remarcamos, que al abrir la boca, la paciente sintió una "vibración muscular" en ese lado de la boca.

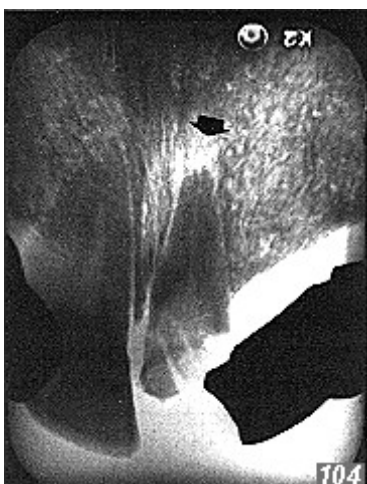Ahora vino la sorpresa para todos nosotros: Cuando se extirpó la parte ósea, la niña empezó a hablar. Naturalmente con dificultad, ya que no lo hacía desde los 8 años. El oído no se modificó, ni en el transcurso de un año. Pero lo que desapareció completamente fue ese fuerte dolor occipital, la apatía y lo que parecía imposible: la madre la tenía que frenar para que no comiera tanto.

A causa de los resultados patológicos, al cabo de unos meses se extirparon también las amígdalas. En el transcurso de unos meses el oído mejoró algo.

Quedan aun algunas molestias gastrointestinales a causa de la duración de todo el proceso, pero el estado general mejoró. Otra vez nos preguntamos: ¿por qué se ignoran estos peligrosos campos de irritación? ¿por qué vienen con esto al final, cuando ya es demasiado tarde, y no al principio?.

COMENTARIO: Con la potenciación (como hemos descrito ya en otro apartado) de un factor tóxico con uno puramente neural, como en este caso una ostitis difusa, reabsorción de raíz y erupción de muelas del juicio carentes de espacio, se pueden producir las más graves enfermedades.

CATARRO BRONQUIAL REBELDE A LAS TERAPIAS:



PACIENTE: Sra. M.H., 55 años, Barcelona.

ANAMNESIS: Catarro bronquial desde meses atrás, con ataques de tos nocturnos, que se resistía a cualquier tratamiento tendente a la curación. Por otra parte, se intentaba desde hacía meses salvar las raíces de los incisivos a causa de un puente (Imagen nº. 104). Además, la

paciente era una fumadora empedernida.

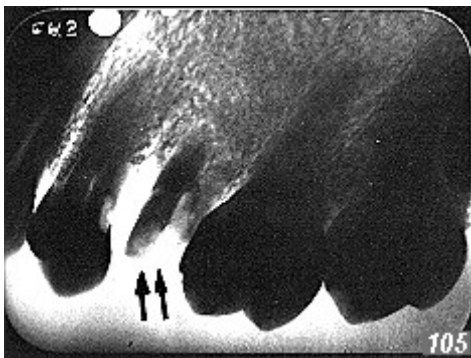
RESULTADO RADIOLÓGICO: Ostitis apical difusa del incisivo mayor izquierdo.

TERAPIA: Esta raíz profundamente destruida fue eliminada, y con ello, primero, la "tos irritante" y, más tarde, mejoría del catarro bronquial.

NEURALGIA EN LA REGIÓN TEMPORAL:

PACIENTE: J.F., 30 años, conductor de autobuses (enviado por el Dr. B.)

ANAMNESIS: El diagnóstico del médico indicaba: "Neuralgia de la 2ª rama del Trigémino." Pero únicamente se trataba de dolores de tipo neurálgico en la región temporal, combinados con cefalalgias, que se presentaban en oleadas.



UN COMENTARIO: este caso se cita solamente -ya que como éste existen a cientos y a miles- para demostrar cómo un pequeño residuo de raíz puede convertirse en una tragedia para una persona. (Imagen nº, 105).

Durante un viaje -recuerden que es conductor de autobús- tuvo tal ataque de dolor que cayó con el bus en una cuneta. Gracias a Dios allí no habían árboles ni barrancos.

La extracción del resto de raíz y el legrado* de la ostitis marginal terminaron el mismo día con los dolores neurálgicos, y con ello el peligro para los viajeros.

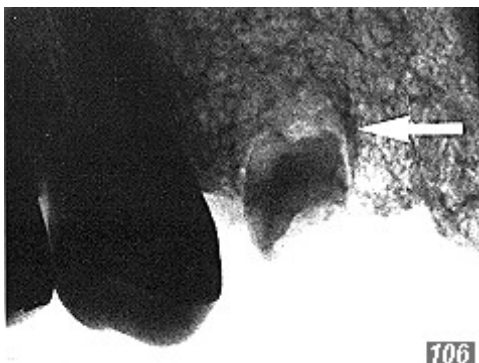
(* "Legrado": raspado del hueso con la "Legra", instrumento utilizado para estos casos).

Cuántas veces se atribuyen los accidentes a "fallos humanos", pero estos "pequeños detalles" se pasan por alto (salvo contadas excepciones, naturalmente).

OFTALMOPATIA – QUERATITIS:

PACIENTE: J.V., 50 años, Lloret de Mar, pescador.

Al mirar la radiografía no se pueden hacer muchos comentarios o indicaciones, ya que la reabsorción de la raíz está tan avanzada que el estado patológico es fácilmente reconocible.



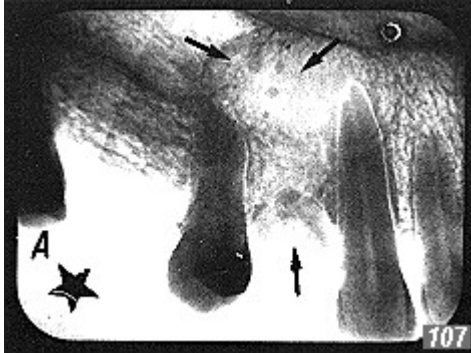
Aparte de la oftalmopatía, existía una ligera ataxia y congestión cerebral, por lo que al principio daba la impresión de que el paciente estaba bebido.

Además, hay que remarcar que la estructura ósea visible en la radiografía es consecuencia de

una ostitis muy difusa (Imagen nº. 106). La eliminación de esta zona consiguió una curación completa. En este caso puede hablarse de una intoxicación de todo el cuerpo.

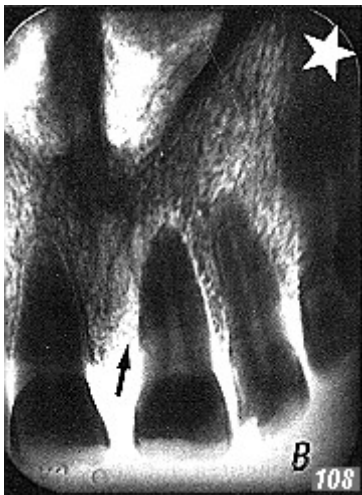OFTALMOPATIA ¿UN FRACASO?:

La siguiente historia es digna de ser descrita, especialmente para aquellos que hablan de fracasos, porque si el más famoso de los oftalmólogos españoles no nos hubiera enviado el paciente por segunda vez, hubiera resultado ser un fracaso, a pesar de nuestra experiencia. Ésto nos exhorta siempre a tener mucha precaución con el diagnóstico y la terapia.



PACIENTE: Sra. M.S., 60 años, Barcelona (enviada por el Dr. V. A.). Antes de la intervención del oftalmólogo, debían ser eliminados todos los focos en la boca. Se podía apreciar tan sólo una ostitis difusa, producida por una raíz prácticamente reabsorbida (Imagen nº. 107). Se trataba de una zona patológica que se encontraba en el mismo lado, situación imprescindiblemente connivente en enfermedades de los ojos. La cicatriz de la operación de la boca y la afección ocular curaron bien, de manera que la paciente recobró la visión que tenía antes.

Algunos meses más tarde, empeoró de nuevo, y el oftalmólogo la examinó otra vez, por lo que nos remitió de nuevo a la paciente con una carta, rogándonos que localizáramos otros focos. La primera reacción fue: "Esto es imposible". Los análisis clínicos y las radiografías no mostraban nada... ¿y entonces?.



Con cierta desesperanza comenzamos una nueva exploración, que nos premió con el hallazgo de una profunda bolsa al lado del incisivo mayor, y que la radiografía luego nos confirmó al 100% (Imagen nº. 108).

Y tras la extracción del diente, la gran sorpresa: en la raíz estaba adherida la cerda de un cepillo de dientes. La paciente, después de la primera intervención, quiso hacer las cosas bien hechas y se limpiaba con fuerza los dientes, produciéndose así la herida descrita.

Si el oftalmólogo no hubiera estado tan acertado en su segundo diagnóstico, todo el mundo hubiera hablado de un fracaso. Es verdad ¿no?. Así la paciente curó. Nunca se acaba de aprender.

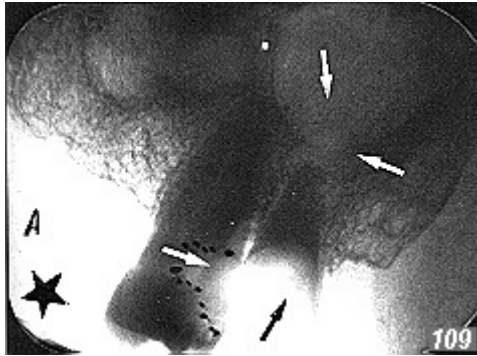
VERTIGO – SÍNDROME DE MENIÈRE:

PACIENTE: J.G., 58 años, hotelero. Lloret de Mar (enviado por el Dr. B.)

ANAMNESIS: En este caso, el paciente se encuentra entre aquellas personas "que nunca tienen tiempo"; quería venir a nuestra consulta desde hacía años, pero siempre lo iba retrasando (en aquel entonces aún no tenía molestias de índole general).

Cuando se presentó el malestar, combinado con mareos, fue primero a su médico de cabecera, que lo mando a nuestra consulta. Pero como era una persona muy acomodada, quiso cerciorarse primero en otro sitio.

Allí le diagnosticaron la Enfermedad de Ménière, y le dijeron que provenía del oído. Como la terapia basada en píldoras no dio resultado, vino a vernos.



DIAGNÓSTICO NEURO-FOCAL: Muy interesante. Empezamos con el resultado radiológico, ya que todo lo demás carece de interés, porque así el médico y el odontólogo pueden ver las relaciones con más claridad. La radiografía muestra un segundo molar con una profunda caries, así como una raíz de muela del juicio con una ostitis apical muy extendida, que ya había perforado la pared de la cavidad maxilar (flechas). (Imágen nº. 109)

La extracción demostró la destrucción del hueso maxilar hasta su cavidad, que se encontraba cerrada por la mucosa. Ésta podía levantarse con facilidad, pero no fue retirada sino que se dejó a prueba. Seguidamente se taponó la herida.

SEGUIMIENTO POST- INTERVENCIÓN: Ya en la misma semana de la operación, la síntoma-patología desapareció, lo que es comprensible, por un lado, debido a la escasa duración de la enfermedad, es decir, el factor tiempo, y por el otro, porque la zona totalmente séptica había sido eliminada. La cavidad maxilar curó sin tratamiento posterior.

El diagnóstico por sí solo no dice nada, únicamente la causa es importante. Y que no haya transcurrido demasiado tiempo.

ENFERMEDAD DE MENIÈRE:

COMENTARIO: Este caso puede ser descrito como paralelo al anterior, pero si comparamos cientos y miles de radiografías veremos que, a pesar de los mismos motivos, cada organismo reacciona de distinta forma.

Es interesante en este sentido, por ejemplo, el observar cómo en algunos pocos pacientes con fístulas dentales la conexión directa foco-enfermedad es claramente reconocible (véase también hemorragia renal. Así pudimos observar que en el caso de vértigo "corriente", los mareos sólo aparecían cuando la fístula estaba cerrada. Desaparecieron de golpe cuando ésta estaba abierta. En este caso, el diente patógeno era un incisivo mayor, de una sola raíz; una vez efectuado el tratamiento, y tras la desaparición de los síntomas locales en la zona del incisivo descrito, igualmente desaparecieron para siempre los mareos.

PERO VEAMOS OTRO CASO DE VÉRTIGOS EN CONCRETO:

PACIENTE: E.P., 40 años. Huelva.

ANAMNESIS: Padecía desde hacía 7 años ataques de mareo, que fueron en aumento

hasta llegar a la Enfermedad de Ménière, permaneciendo en cama varios días con náuseas. Todos los tratamientos clínicos al efecto no dieron resultado.

ANÁLISIS BUCAL CLÍNICO: Boca muy cuidada sin caries, algunos puentes de oro.



RADIOGRAFÍA: Resto de raíz con zona óstítica debajo de un puente (Imagen nº. 110).

TERAPIA: vaciado de la zona patológica.

Ya al segundo día de la pequeña intervención, la paciente se vio libre de sus molestias. Al décimo día de la intervención, volvió a sentir una pequeña molestia, que pasó a los días y no volvió. Se trataba de una conocida reacción, llamada anticuerpo, que puede aparecer entre el 9º y 12º día, ya que este foco era especialmente tóxico.

PARÁLISIS PROGRESIVA DEL NERVI GLOsofaríngeo:

PACIENTE: G., 50 años, Bruselas (residente en Barcelona).

ANAMNESIS: Dificultad progresiva al tragar y al hablar, que se trató desde el campo neurológico. A pesar de todo el proceso, el problema persistía, combinado con una transformación de la personalidad (falta total de interés, apatía, etc.).

EXPLORACIÓN ESTOMATOLÓGICA: Resultado clínico: "caries florida", gingivitis hipertrófica*, sarro, primer molar superior derecho gangrenoso. Radiografía del molar superior derecho (en este lado comenzó la enfermedad), con ostitis apical y marginal, caries superficial en el 4º premolar y en el 3er. molar (como Imagen nº. 109).

(* "Hipertrófica": se refiere al aumento rariforme del tamaño de las células que componen un tejido).

TERAPIA: A pesar de que en este caso el proceso de la enfermedad no puede sufrir transformaciones, se procedió, sin embargo, a la eliminación del molar gangrenoso y se hizo una limpieza de la boca. El diagnóstico de la operación dio el interesante resultado de que la base de la cavidad maxilar ya estaba destruida y abierta, de la que emanaba una secreción* turbia y acuosa (no-pus).

(* "Secreción turbia y acuosa": en este caso podía tratarse de líquido linfático mezclado con hematíes, aportado por el organismo como defensa por la anómala situación de la zona).

SITUACIÓN POST-INTERVENCIÓN: Tras la cicatrización de la herida, se consiguió una remarkable mejoría en el estado general. La paciente volvió a tomar interés por la vida y mantenía una postura más positiva frente a los hechos; mejoró su personalidad y cuidaba su aspecto, lo que antes no hacía.

La enfermedad en sí continuaba progresando, pero más lentamente y sin las molestias secundarias anteriores. Por ello, creemos que en casos como éste no debe considerarse

únicamente la enfermedad específica sino el ser humano como una unidad.

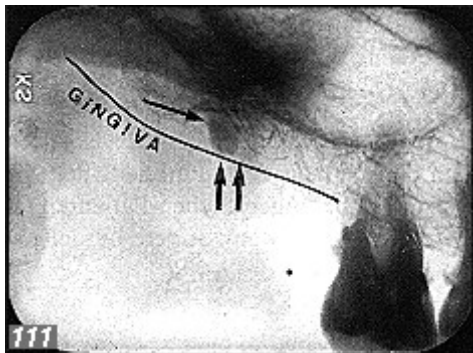
ANEMIAS:

Casos científicos y relatos no científicos.

PACIENTE: Sra. M.G., 45 años, Barcelona.

Este título se debe al hecho de que la paciente no fue enviada por ningún médico sino que vino porque había oído que muchas enfermedades vienen de los dientes.

Las primeras palabras del esposo fueron: "Mi mujer me costó el año pasado 42.500' - Ptas. en medicamentos, así como una libra de carne de caballo al día (2,5 millones de eritrocitos), a causa de su anemia; pero a pesar de tantas recetas y tantos tratamientos nada ha cambiado, excepto mi economía". Ésta era la anamnesis. La siguiente exploración estomatológica dio el siguiente resultado: clínicamente, se podía observar una enfermedad paradontal avanzada. Radiológicamente, arriba, a la derecha, un pequeño residuo de raíz con ostitis difusa (Imagen nº. 111).



EPICRISIS: Tras la eliminación del resto de raíz, así como de la zona ostítica, de momento sin tratar la enfermedad paradontal, el número de eritrocitos aumentó a sus valores normales en los dos meses siguientes.

Tras ese periodo de tiempo, el marido, contento de ver curada a su "cara esposa", me regaló un cenicero de plata en forma de concha, con una perla auténtica, con las palabras: "Ésto es el símbolo del hallazgo de una enfermedad". Pero creo más bien que su alegría se debía a que la carne de caballo había desaparecido definitivamente del menú, porque poco antes me dijo en confidencia: "Nunca sé si cuando vengo a casa me voy a encontrar un trozo de carne de caballo de picador en el plato, cubierto con salsa".

OTRA ANEMIA:

La respuesta del organismo a estímulos, intoxicaciones, etc., puede observarse claramente en la siguiente paciente de Cuba, Sra. MG, 70 años.

HISTORIAL CLÍNICO: Molestias generales durante meses; astenia, dolores en las articulaciones; el cuadro hemático mostraba una anemia con 2,5 millones de eritrocitos. El tratamiento específico no dio resultados positivos, a pesar de tomar montañas de medicamentos procedentes de todo el mundo. La paciente estaba en cama desde semanas atrás; claro que hay que considerar también su edad.

Enviada por el Dr. B., el análisis estomatológico mostraba un motivo fácil de localizar: múltiples residuos de raíces, o sea, un componente netamente infeccioso-tóxico.

La terapia consistió en la extracción -en una única sesión, para no causar provocación*- de todos los restos de raíces.

(* "Causar provocación": cuando, al extraer o eliminar un foco, se dejan otros para mejor ocasión, en el postoperatorio pueden aparecer reacciones -respuestas- no deseadas, dado que los focos que permanecen originan una potenciación reactiva del organismo, como respuesta de rechazo de los que todavía no han sido erradicados. Simplemente, el organismo avisa que todavía existen focos).

El resultado postoperatorio era bueno. La paciente se recuperó satisfactoriamente y en los dos meses siguientes alcanzó los valores hemáticos normales. Consecuentemente, y como cabía esperar, desaparecieron las molestias en su cuadro clínico.

Esta dama de 70 años pudo después dar extensos paseos de varios kilómetros, que naturalmente colaboraron en su fortalecimiento general. Al cabo de algunos meses, y a quien la preguntaba sobre qué medicamentos tomaba, ella decía: "Un buen vino tinto español, pero seco".

Por tanto, siempre llegamos a la misma conclusión: primero buscar la causa y luego prestar atención al nombre, es decir al nombre de la enfermedad. En este sentido, debemos mencionar que, en el caso de pacientes jóvenes, y si se descartan otras causas, hay que observar si existen empastes de amalgama muy grandes o muy abundantes.

ANEMIA HIPOHEMOGLOBULINEMIA:

UNA BREVE RESEÑA. Paciente O. de G., 45 años, Colombia (enviada por el Dr. G.D.). El contenido de hemoglobina, de tan sólo 6,7, no mejoró después del tratamiento clásico. Tras la eliminación de un resto de raíz (casi invisible en la radiografía) y vaciado de la zona ostítica, la hemoglobina aumentó en menos de 3 meses hasta 14,40 grs.

SÍNDROME CERVICAL - BRAQUIALGIA PARAESTÉTICA NOCTURNA:

PACIENTE: Sra. R, 48 años, ama de casa, Lloret.

ANAMNESIS: Padecía desde hacia meses de un síndrome cervical muy doloroso y braquialgia en el brazo izquierdo, rebeldes a los tratamientos.

INSPECCIÓN BUCAL: dentadura mellada; los demás dientes sin resultado patógeno.

AMÍGDALAS: atrofiadas, con algunas criptas.

PRUEBA: En primer lugar, y debido a las amígdalas sospechosas, se inyectaron los polos amigdalares. Algunas horas después vino un empeoramiento y al mismo tiempo ligeros dolores en la región maxilar izquierda.

RADIOGRAFÍA DENTAL: Se aprecia una Radix Relicta*.

EPICRISIS: Aquí la inyección actuó como provocación. La eliminación del campo de irritación de la raíz dental, con la parte ósea ostítica adyacente por la vía quirúrgica, trajo una curación completa.

Como tratamiento posterior, practicamos 5 inyecciones en los canales mandibulares con 0,5 ml. de un anestésico sin vasoconstrictor, así como "aspiración" con aplicador vítreo y bolán de goma, ya que si no las amígdalas actúan durante cierto tiempo como "campo de irritación secundario". Este tratamiento posterior lo efectuamos con casi todos los pacientes, si aún tienen amígdalas.

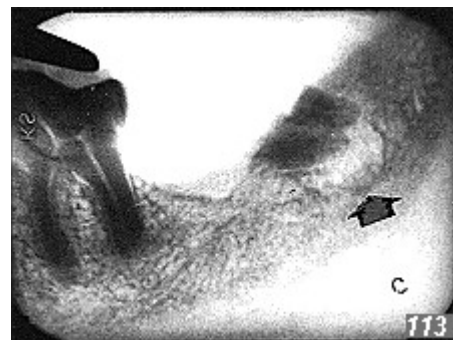
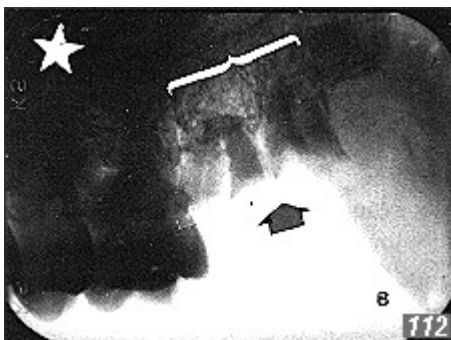
(* "Radix Relicta": restos de raíz dental).

TEMBLOR - UN INTERESANTE CASO NEUROLÓGICO:

Muy raras veces se puede apreciar la conexión entre campos de irritación en enfermedades, -como en este caso- neurológicas, que describimos con más detalle.

PACIENTE: J.A., 50 años, Tossa de Mar (enviado por el Dr. B.) Se encontraba desde hacía 7 meses en tratamiento especializado a causa de un fuerte temblor en ambas manos. Esta circunstancia hacía recordar un Parkinson, pero el análisis neurológico no señalaba esta enfermedad. Además, existían fuertes dolores de cabeza frontales y occipitales, que tampoco cedían al tratamiento.

A pesar de que neurológicamente era una caso algo misterioso, la exploración neuro-focal lo aclaró de manera bastante sencilla, porque el paciente tenía en ambos lados del maxilar y en el mandibular, restos de raíces con ostitis paradental muy extendida (Imágenes nº, 112 y nº 113). Sólo mostramos las imágenes de un lado porque el otro era exactamente igual.



TERAPIA: Considerando que las otras piezas estaban sanas y sin empastes, en una sesión, y en un lado, se eliminaron todos los restos de raíces, así como la ostitis paradental extendida.

Y he aquí lo interesante de este caso: tras la eliminación de los elementos patógenos en un lado, desapareció el temblor, pero sólo en el lado saneado, en el otro quedaba igual. Al cabo de algunos días repetimos la operación en el otro lado, con lo que la otra mano quedó sin temblor.

En contadas ocasiones se puede apreciar tan claramente la conexión campo de irritación-enfermedad como en este caso. Además, desaparecieron los fuertes dolores de cabeza. Las conexiones eran claras y el factor tiempo aun no había causado estragos.

RUIDOS EN EL OÍDO:

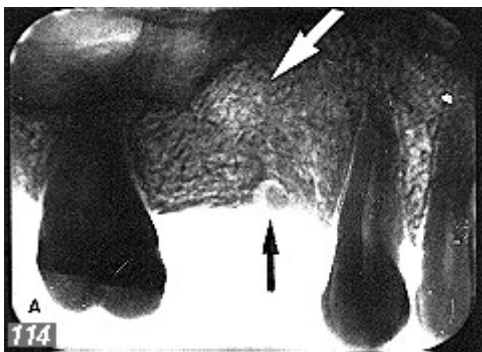
Un capítulo que lleva a muchas personas al médico son sobre todo los "ruidos" en el oído (zumbidos de oído), a pesar de que casi siempre padecen de otras molestias. Pero ese

molesto zumbido durante todo el día minimiza las otras afecciones.

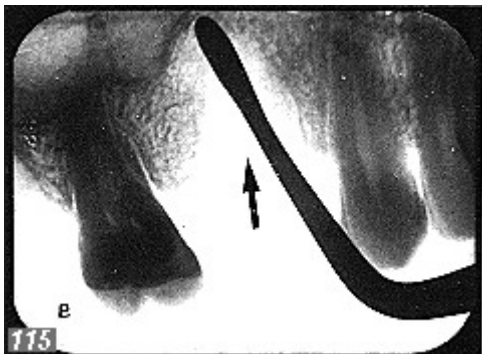
Como ya conocemos, las causas pueden ser muy diversas, pero, entre otras, existe la "vecindad" con el campo de irritación del trigémino. Sin embargo, creemos que debe existir una cierta predisposición. Hemos visto motivos puramente neurales en forma de muelas del juicio superiores sanas, pero carentes de espacio (cavidad maxilar), así como, sobre todo, agentes nocivos sépticos. Uno de estos casos, en el que se puede apreciar claramente esta circunstancia, lo relatamos a continuación.

PACIENTE: Sr. J.V., campesino, Blanes.

ANAMNESIS: Aparte del zumbido en el oído, que es lo que más molestaba al paciente, existían ligeros mareos, artritis, etc.



EXPLORACIÓN ODONTOLÓGICA: Pequeño resto de raíz en la región de los premolares. (Imagen nº. 114).

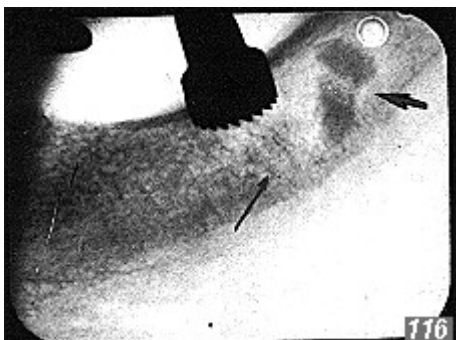


TERAPIA: Tras la eliminación de este pequeño resto de raíz, encontramos una zona completamente blanda que se extendía hasta la cavidad maxilar (Imagen nº. 115), procedimos al vaciado de la zona patológica.

EPICRISIS: Tras la curación de esta ostitis difusa provocada por este pequeño resto, se produjo una curación total de las molestias.

NEURALGIA DE LA TERCERA RAMA DEL TRIGÉMINO:

PACIENTE: Rudo, padre R, 65 años, Tordera.



Esta enfermedad, diagnosticada como "Neuralgia esencial de la tercera rama del Trigémino", tenía su origen en una radix relicta bien visible en la radiografía (Imagen nº. 116), a pesar de que el examen clínico mostraba una encía en perfectas condiciones.

Tras la eliminación de esta zona patológica (extracción quirúrgica de los restos de raíz visibles en la radiografía), se produjo una curación total. En diez años de observación no hubo reincidencia.

De todos modos, hay que mencionar que la mayoría de las neuralgias del trigémino no se pueden achacar a restos de raíces, sino a ostitis residuales o a osificaciones incompletas, debidas a irritaciones trópicas.

La dificultad de apreciarlas radiológicamente se basa, en estos casos, en una inflamación crónica anterior ya que ésta produce una osificación de reacción de la cortical. Lo asombroso es que estas zonas tienen frecuentemente una apariencia totalmente normal, a pesar de que la capa esponjosa del hueso está completamente transformada. Una indicación diagnóstica no es siempre la rarefacción, que no puede verse, sino precisamente lo contrario, es decir; la condensación. Las mediciones eléctricas tienen mejor acceso a estas zonas patológicas.

El capítulo de las mediciones mediante equipos eléctricos del fenómeno bucal requiere más atención y más investigación de lo hecho hasta ahora.

VIII - LA CAVIDAD MAXILAR OSTITIS

Uno de los capítulos más difíciles, no sólo desde el punto de vista del otorrino, sino para la medicina en general, es la cavidad maxilar como campo de irritación.

Si se trata de sinusitis doble, puede ser una enfermedad "autónoma", mientras que en la hemilateral, en la mayoría de los casos, el motivo estriba en un cambio patológico en el ámbito del maxilar.

Por lo tanto, es indispensable que aun con resultados positivos en radiografía, con sombreados, etc., se proceda a un minucioso examen de la cavidad bucal en el lado pertinente; también en el caso de enfermedades paradontales con formación de bolsa, así como en maxilares desdentados, para la localización de ostitis. Personalmente, significo a la cavidad maxilar como un "órgano reflector", sobre el que pueden influir los más variados agentes nocivos, en la vecindad o "a distancia".

En las siguientes demostraciones gráficas y sus historiales médicos, será más fácilmente comprensible, antes que dar largas explicaciones.

También aquí, de nuevo, aparte de otros factores, la muela del juicio superior es la que "pone desorden" en el equilibrio neural de esta zona. No es necesario que esta muela esté impactada, únicamente la carencia de espacio puede ejercer presión sobre la sensible cavidad maxilar, sensible en el sentido de las reacciones a distancia que ocasiona, y no en el sentido del dolor local que pueda producir.

Por el contrario, podemos ver lo siguiente: en turistas que se dedican al deporte de la inmersión, se dan casos inexplicables para los médicos; se trata de una hipersensibilidad a la presión de la masticación: los pacientes ya no pueden masticar sin sentir dolor.

Al principio de nuestras observaciones fue muy difícil establecer la causa, ya que se trataba de pacientes jóvenes, casi siempre sin caries y sin empastes.

La terapia neural en el nervio alveolar superior posterior, con su orificio a aproximadamente 2cm. de la cresta alveolar, en la pared posterior de la tuberosidad, producía una rápida mejoría y curación. Se trataba de agua que, al bucear -a menudo sin gafas- les entraba a presión en la cavidad maxilar según la profundidad alcanzada.

De esta forma, y también en otras muchas de las alteraciones de la cavidad maxilar con efectos a distancia, pueden originarse fenómenos de segundos. En estos casos, empleamos una aguja de inyección curva, para poder llegar sin dificultad y sin causar dolor, a este punto.

Si, como hemos descrito, la presión procedente de la cavidad maxilar, bajo el punto de vista puramente mecánico, puede producir molestias en el sistema dental, a la inversa, o sea en la región del maxilar, sea puramente mecánico o bacterio-tóxico, es posible una influencia sobre la cavidad maxilar y su modificación patológica.

Dilucidamos aquí un historial médico casi increíble, y más teniendo en cuenta que se trataba de la hija de un médico (Dr. J.I.) La paciente nos fue traída en camilla, porque no podía caminar debido a su "poliartritis primaria" (según diagnóstico).

El examen de la dentadura nos mostraba 32 piezas sin caries. Sin embargo, atendiéndonos a la edad de la paciente, las amígdalas podían considerarse como altamente patológicas, Aquí se probó, en primer lugar, el test neural de Huneke, para ver si se podía producir alguna mejoría, lo que según el diagnóstico no era de esperar. Esto mismo ocurrió. La paciente sólo podía moverse a costa de grandes dolores. A continuación, intentamos con una inyección en la tuberosidad. Tras la inyección de 1 ml. de Implementol en este punto, la paciente saltó de su asiento y grito: "Mira papá, ya no tengo nada".

Después de este fenómeno de segundos, se podría suponer que se debería operar o tratar de alguna forma la cavidad maxilar. En este caso, debemos hacer el siguiente comentario: las amígdalas ya mencionadas, y con relación a la edad de la paciente, eran 100x100 patológicas, totalmente atrofiadas, llenas de pus, mientras que, y respecto a la cavidad maxilar, la presión de la muela del juicio podía actuar como campo de irritación a pesar de estar totalmente recta, quizás situada un poco hacia atrás en relación con la tuberosidad. Ya en otro apartado enfatizamos la enorme importancia de la "potenciación", es decir, un proceso neural (muela del juicio) más un proceso séptico (amígdalas), dos efectos que se suman, que sin duda era patente en este caso.

Como terapia ,en este caso, bastó con eliminar las amígdalas, es decir, el campo de irritación séptico, para conseguir la completa curación.

El trío amígdalas-dientes-cavidad maxilar, no por separado, sino visto como una unidad, tiene que ser tenido en cuenta en cualquier análisis. Si este trío se pasa por alto es posible que una enfermedad curable se transforme con el tiempo en una enfermedad incurable. Por este motivo se originan luego esas largas e infructuosas discusiones clínicas.

Por lo que respecta a la exploración de la cavidad maxilar, solamente debemos mencionar que, en algunos casos, deben considerarse también las células etnoideas y esenoideas, cosa natural bajo el punto de vista rinológico.

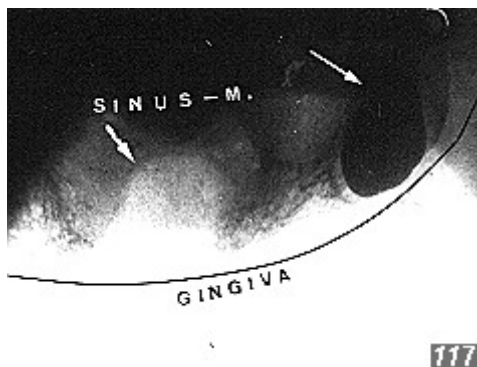
DOBLE OPERACIÓN DE CAVIDAD MAXILAR POR EMPIEMA*

(* "Empiema": proceso purulento en el antro de la cavidad maxilar).

PACIENTE: Sr. B, 45 años, ingeniero, Blanes.

COMENTARIO: La importancia que en otorrinología tiene la consideración de los campos de irritación en la cavidad bucal, nos lo demuestra este caso. El paciente había sido operado en dos ocasiones según el método Caldwell-Luc*, sin resultado positivo.

(*George Walter Caldwell. Médico norteamericano, 1834-1918, ideó en 1893 una intervención para el tratamiento de ciertas sinusitis a través de la fosa canina, llamada operación de Cadwell-Luc).



La radiografía dental (algo defectuosa -Imagen n.º. 117-) nos muestra en el sobre rotulado que la muela del juicio superior retenida actuaba en este caso, localmente, como campo de irritación.

Operamos según el procedimiento Sylvester (Philadelphia) en toda la cavidad maxilar, consistente en abrir un paso parcial de la cavidad maxilar por la cresta alveolar, en su densidad ósea, que en este caso, y a causa del empiema, era casi inexistente, es decir; se eliminó parcialmente, se dejó abierto hacia la boca y se rellenó con gasa, que se renovaba cada dos días, hasta el noveno día. Después, el paciente mismo hacía enjuagues con una disolución de Cloramina. Naturalmente, se eliminó el campo de irritación.

Los resultados fueron magníficos, y lo agradable fue que, el paciente, no sintió dolores posteriores. Naturalmente, ello solo es posible en un maxilar desdentado. Con esta operación, de fácil ejecución, desaparecieron todas las molestias secundarias del paciente. La cavidad maxilar se cerró completamente en dirección a la cavidad bucal. Prótesis inmediatas impiden molestias con relación al comer/nariz (en un congreso presentamos una serie de estos casos clínicos).

UNA EXPLORACIÓN ODONTOLÓGICA NECESARIA:

En términos generales, y para no mostrar solamente radiografías, es absolutamente necesario que, antes de cualquier intervención, se practique una exhaustiva exploración tendente a la localización de ostitis, dientes desvitalizados, raíces, etc.; pero sobre todo también de las "dentaduras paradontósicas", ya que frecuentemente son ellas las que preparan el terreno a las enfermedades de la cavidad maxilar, o las que hacen fracasar una operación. Hasta recomendaríamos que, en intervenciones de la cavidad maxilar según el sistema de Caldwell-Luc, se eliminaran también los dientes desvitalizados de esta zona, aunque radiológicamente no se observen modificaciones apicales.

Esta aseveración es el resultado de pruebas con personas que llevan prótesis (donde el acoplamiento de las piezas a sustituir no representa problema para el paciente), y a los que fueron extraídas piezas desvitalizadas. El motivo es que en estos casos predomina el factor nerval; en otras palabras: que estos dientes desvitalizados abonan el terreno de la enfermedad.

Es muy importante el tratamiento posterior de la cavidad maxilar mediante terapia neural retromolar, es decir, detrás de la tuberosidad maxilar y de la fosa canina y/o al lado de las heridas de la extracción. Los resultados clínicos radiológicos del especialista en otorrinolaringología* antes del tratamiento, así como meses después de la eliminación del campo de irritación, nos confirman el éxito (mediante este tratamiento se ha podido evitar en algunos casos la operación de sinusitis). Naturalmente que cada caso se trata individualmente y según el diagnóstico, ya que dadas las múltiples formas de sinusitis no existe un esquema único.

(* "Otorrinolaringología": Especialidad médica que se ocupa de garganta-nariz-oído).

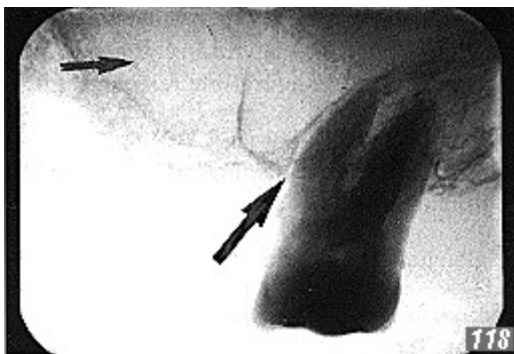
UN DIAGNÓSTICO IMPOSIBLE:

PACIENTE: J.T., 60 años, campesino, Lloret de Mar.

ANAMNESIS: 'Los resultados generales de este paciente no ofrecían puntos de referencia para detectar una enfermedad. En el paciente, que padecía ceguera en el ojo izquierdo (queratitis), se colapsaba su sistema neuro-vegetativo de tiempo en tiempo, permaneciendo en cama durante días y mejorando muy lentamente de sus graves molestias, de manera que no se podía diagnosticar nada y, por tanto, no se podía aplicar terapia etiológica. Esta situación clínica se producía repetidamente. Pérdida de consciencia, días de descanso en cama y, después, un "ir vegetando" hasta que aparecía nuevamente la crisis.

Ocurre muchas veces que pacientes de este tipo, al ser inútiles todas las terapias, vienen a nosotros por conclusión de que "muchas cosas vienen de los dientes".

A causa de la ligera hiperemia* de la parte izquierda de la cara (a veces, no siempre, con síntomas de sinusitis), analizamos el único diente de este lado, con el resultado de que una sonda insertada con ligera presión en el lado mesial llegaba hasta la cavidad maxilar. (Imagen nº. 118). (* "Hiperemia": aumento del flujo de circulación sanguínea en una parte del cuerpo).



La extracción de este diente produjo la salida de aproximadamente 20 ml. de pus, es decir, que existía un empiema en la cavidad maxilar.

Según el método Sylvester (Philadelphia), como se ve en la radiografía, se eliminó totalmente la delgada base, es decir, se dejó completamente abierta. La exploración mostró la siguiente situación: destrucción total del maxilar

hasta el incisivo del otro lado. Del arco cigomático* únicamente quedaba una delgada capa

cortical, y el globo ocular izquierdo podía ser "movido" a través de la cavidad maxilar abierta (a partir de la cresta alveolar). Tras el "legrado" de esta zona, la herida se taponó hasta el noveno día con una tira de gasa de 2 m. de longitud y 2 cm. de ancho, impregnada con Marbadal (antiséptico) que se renovaba cada dos días, y el paciente irrigaba con una perilla de goma la herida a diario con una disolución de Cloromina (sin tapar la abertura en la cresta alveolar con una prótesis). Tras la operación, al realizar el cambio de la gasa, se hallaban presentes cinco médicos, entre ellos, un profesor odontólogo alemán y un terapeuta francés de neurología.

(* "Arco Cigomático": pertenece al hueso craneal temporal y en su forma de puente se une con el pómulo).

La cicatrización de esta herida mediante esta terapia progresaba satisfactoriamente, con el resultado de que algunos días después desaparecieron todas las molestias, y el ojo izquierdo recuperó su capacidad de visión normal a los dos meses.

COMENTARIO: Nuestra pregunta relativa al diagnóstico y a la operación es la siguiente: ¿Cómo es posible que, a pesar de esta fuerte destrucción y a pesar del empiema, el paciente no sintiera la más mínima molestia en este lado? La cavidad maxilar abierta en la cresta alveolar, en una dimensión de aproximadamente 1 cm. de ancho y 6 cm. de longitud, se cerró completamente y sin utilizar la conocida operación de Caldwell-Luc. El ex-paciente, campesino, desde hace 6 años va a su labor en el campo y trabaja de la mañana a la noche sin cansarse. Vemos constantemente cuán importante es buscar primero los campos de irritación sin ponerle un nombre a la enfermedad.

HEMIPLEGIA-DEPRESIONES:

PACIENTE: J.C., 65 años, agricultor, Lloret de Mar.

ANAMNESIS: Este paciente nos fue enviado por el Dr. B. a causa de sus fuertes álgias cefálicas y sus depresiones.

Comentamos este caso a continuación del citado anteriormente porque la radiografía mostraba igual imagen. Existía una bolsa de origen dentógeno al lado del segundo molar superior, que llegaba hasta la cavidad maxilar.

También aquí se trataba de un "diagnóstico casual", por que el paciente no notaba nada en esta zona. Se aplicó la misma terapia que en el caso precedente. Sintomatológicamente, a diferencia del anterior caso, el paciente lloraba desde hacía meses. En el examen preliminar, al finalizar la infiltración de la anestesia usual, reía, o sea, un fenómeno o respuesta de segundos que revirtió en el aspecto psíquico. Al margen, comentamos que hemos vivido muchas de estas transformaciones psíquicas, y que ya dimos cuenta de ellas en un artículo del año 1952, en réplica a un trabajo del fallecido Dr. Ratschow, del 9 de Marzo de 1951, aparecido en la Revista Médica, que atribuía la "euforia" a los componentes psicotrópicos de la cafeína contenida en el Impletol, cuando ello no es así.

En un escrito de réplica decía: "El factor psicotrópico, que debe acompañar los fenómenos en segundos, es de especial importancia porque nos permite saber si verdaderamente hemos dado con el "starter", sobre todo porque hay que considerar que no todas las enfermedades

van acompañadas de dolor”.

En otras exposiciones se demostró que también es posible alcanzar el mismo fin sin emplear cafeína u otros anestésicos. Condición única: "Saber dónde".

El curso de la enfermedad del paciente hemipléjico operado fue el siguiente: la mejoría psíquica, que ya se presentó tras la inyección, perduró (y aún dura hoy después de 10 años), desaparecieron los fuertes dolores de cabeza y la hemiplejía retrocedió tanto que el paciente, a pesar de su edad, pudo ponerse a trabajar como portero de noche en un hotel porque, según decía él, en casa y con la vieja, se aburría mucho.

Un comunicado personal del Prof. Dr. Riccabona (otorrino), Viena, confirmaba por su parte las mismas mejorías en enfermos hemipléjicos mediante la eliminación de la sinusitis. Haremos la misma pregunta que en el caso precedente: ¿cómo es posible que el paciente no tuviera la más mínima molestia en este lado?

La operación se realizó de la misma forma que en el caso precedente, o sea, apertura de toda la cavidad maxilar partiendo de la cresta alveolar, sin fenestración* y sin aislamiento en el lado de la boca.

(* “Fenestración”: acto de practicar una abertura o agujero dejándola abierta –sin cerrarla expresamente-).

Después de algunos meses, al paciente se le acopló una prótesis sobre la cresta alveolar, firmemente osificada, que aun después de muchos años no necesitó de "acolchamiento", porque en esta operación, al eliminar toda la zona ósea patológica de la cresta alveolar, se produce una mejor osificación, lo que no sucede con el sistema Caldwell-Luc.

Lo raro de esta historia es que no hay molestias posteriores por que no existen costuras ni hinchazones (naturalmente, esta operación sólo es factible en personas desdentadas).

Podemos ver nuevamente que en la presencia de un campo de irritación o un foco, cualquier terapia será inútil si no se elimina primero este factor.

UNA HEMIPLEJÍA TRAGI-CÓMICA:

Ya mencionamos anteriormente (caso J.C.) una mejoría de un síntoma apoplético* mediante la eliminación de un empiema en la cavidad maxilar. A fin de cuentas nuestro cuerpo es una unidad. Únicamente es cuestionable la reacción de cada individuo en el momento de quedar eliminados los campos de irritación.

(* “Apoplético”: se trata de una parálisis).

PACIENTE: J.S., 58 años, sastre, Tordera (provincia de Barcelona). Vino a nuestra consulta no a causa de su hemiplejía*, sino por unos fuertes dolores de cabeza en el lado izquierdo. Sin embargo, se trataba de un paciente que llevaba una prótesis completa arriba y

abajo, es decir, sin causa aparente en la boca. Las radiografías, por el contrario, mostraban una gran diferencia respecto a la altura normal de la cresta alveolar entre derecha e izquierda. En la parte izquierda existía únicamente una fina laminilla ósea en comparación con el otro lado. Estas profundas fosas son frecuentemente señal de un proceso precedente en la cavidad maxilar en conexión con focos dentales.

(* “Hemipléjia”: parálisis de un costado del cuerpo).

Se procedió a efectuar una incisión, a título de prueba, en la mitad de la cresta alveolar, con lo cual apareció una secreción acuosa. Los enjuagues se realizaron con disolución de Cloramina, que dieron muy buenos resultados. Tan pronto remitieron todos los síntomas infecciosos, la prótesis nos sirvió de tapón. Los dolores de cabeza desaparecieron y mejoró sensiblemente la hemiplejía. Meses después vino la esposa del paciente, sola, vestida de negro y cuando le pregunté si había fallecido su esposo me dijo: “Mucho peor; se marchó con la enfermera y ahora viven juntos”.

Aquí sobra todo comentario. Sólo queda una pregunta: ¿nuestro tratamiento fue un fracaso? para la esposa seguramente. Pero... ¡¡quien podía pensar en eso!!.

CAUSA DESCONOCIDA:

Los médicos de cabecera saben mejor que nosotros que existen gran cantidad de pacientes que relatan tal número de molestias que les afectan en un mismo tiempo que, a menudo, es difícil hacer un diagnóstico aproximado, o incluso saber concretamente qué es lo que tienen.

Podemos hablar aquí de una reacción en cadena cuyo principio es a veces imposible de localizar. En el caso de estos pacientes, que nos son enviados con cierta frecuencia, la localización de campos de irritación en la boca son fáciles de encontrar pero, sin embargo, son más difíciles de eliminar. No en cuanto se refiere a la ejecución técnica del saneamiento sino al hecho que representa convencer al paciente de que se debe realizar una intervención, necesariamente a veces muy amplia, y, por otra parte, explicarle cuáles son los resultados que puede esperar.

En estos casos, ya comentados anteriormente, interviene muy a menudo un factor valioso, es decir, trabajos económicamente caros por la necesaria confección de nuevos puentes o prótesis, dado que los anteriores se inutilizan. Y es aquí cuando el/la paciente a veces se olvida de sus molestias, y más aún, cuando el resultado no es del todo seguro. Éste es también el motivo del tema, tan discutido en Centroeuropa, del valor y no-valor de la llamada eliminación del foco.

Por tanto, no es un caso excepcional cuando el médico manda a su paciente al estomatólogo para que le informe del resultado de la operación que le realizó. El paciente exclama al estomatólogo que le efectuó los trabajos tan caros: ¡TODO EN ORDEN!.

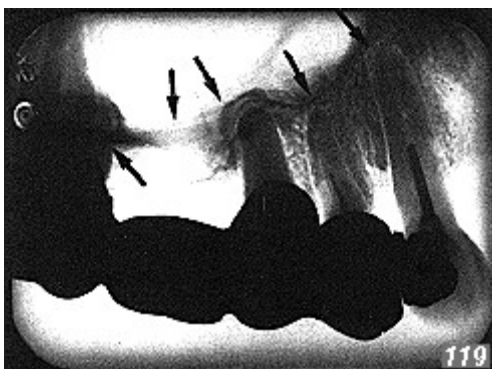
En estos casos en los que la intervención del estomatólogo y el protésico significa un importante dispendio por parte del sufrido paciente, existiendo un notorio grado de inseguridad por la solución del problema de su salud, a pesar de la certeza del diagnóstico, siendo

técnicamente la intervención igualmente procedente y necesaria, y aprovechando estas circunstancias, se nos recrimina, respecto a la fenomenología de los campos de irritación y focales, que este método es obsoleto y que no tiene nada que ver con los problemas de salud. Esta opinión puede ser cierta solamente en los casos en que no se obtienen resultados, y no significa falta de razón por nuestra parte, porque el daño causado motivado por el factor tiempo puede haber progresado tanto que no es posible una rápida curación o curación alguna. Sin embargo, en este caso, el problema se generó por esta causa y no otra. Éste fue el detonante. Y este detonante, que vemos repetidamente en la consulta y ya tan comentado en este libro, debido a un campo de irritación solitario, no nos deja ninguna duda en nuestras afirmaciones.

Pero este campo no está únicamente dominado por las prótesis sino también por las dentaduras con empastes múltiples: sobrepuestos, con profundas bolsas, bi-metales, dientes con replesión de raíz sin modificaciones visibles, etc. También aquí es difícil realizar un saneamiento por ser costoso y entretenido en el tiempo. Seamos sinceros: un estomatólogo que tiene que hacer 40 empastes al día para pacientes de un seguro no puede entretenerse con ésto. Así se establece un círculo vicioso que no puede resolver ni el estomatólogo ni el médico.

¿Qué solución hay? En primer lugar, y esto requiere tiempo, mucho tiempo, aclarar al paciente, tal como lo hacemos nosotros en cada caso, lo que puede esperar, y con todo detalle, porque la carga del cuerpo por eliminación de productos residuales, sobre todo en el caso de dientes desvitalizados es muy fuerte. En fisiología éste es un factor importante que no deben ignorar ni el médico ni el estomatólogo, y sobre el que se debe de informar al paciente. Seguramente entonces se producirán menos fracasos, cuando se vea el cuerpo en su unidad. Pero veamos algunos ejemplos:

Sra. F.K. Esta inteligente paciente alemana presentaba las diversas molestias descritas al principio, que difícilmente podían englobarse en una enfermedad. El examen odontológico, así como las radiografías, mostraban puentes de oro a ambos lados del maxilar, ambos contruidos sobre muelas con replesión de raíz.



Aparte, una fosa excesivamente grande, en la cavidad maxilar, con solamente una fina laminilla ósea de la cresta alveolar. Estas fosas se producen frecuentemente a causa de retención de secreciones en la cavidad maxilar. (Imagen nº 119).

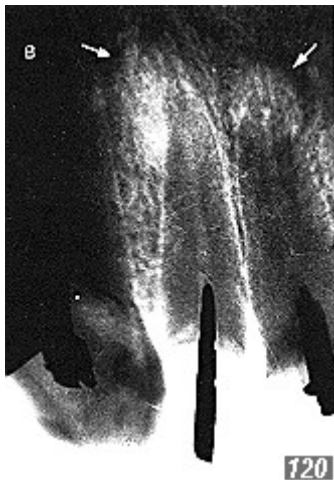
TERAPIA: Tras la correspondiente explicación a la paciente de los pros y los contras del saneamiento, que atañía a todos los dientes del maxilar (el mandibular estaba en orden), y a la vista de las múltiples molestias, la paciente se decidió por la intervención. Se le practicó ambulatoriamente porque no quería que su marido la viera sin dientes. Comprensible, porque se debían extraer también las piezas delanteras desvitalizadas. Se confeccionó, por tanto, simultáneamente, una prótesis inmediata.

Operación lado izquierdo el 22.05.56. Extracción de los dientes numerados, según la odontología, como los números 21, 22, 23 y 27; en base a la buena situación clínica postoperatoria, al día siguiente, 23.05.56, se extrajeron las piezas restantes. Al extraer el premolar, se observó que existía una conexión abierta con la cavidad maxilar, de la cual manaba una secreción acuosa oscura. Como no se trataba de empiema, se cerró la cavidad maxilar después de enjuagar. El motivo era sin duda el proceso crónico visible en la radiografía, con condensación de la parte ósea apical, a pesar de las perforaciones periales.

La conclusión final fue acertada, la curación progresaba satisfactoriamente. Cinco días más tarde se aplicó la prótesis inmediata, porque esperábamos una normalización de las mucosas, y al 9º día volvió contenta con su marido que en el primer momento le dijo: "Pero... ¿que no te han hecho nada?". No vio que los actuales dientes eran nuevos, cosa que alegró mucho a la paciente.

Se produjo una mejoría general. Los campos de irritación, estos agentes nocivos tóxico-sépticos, eran aún más desoladores que el diagnóstico preliminar.

Lamentablemente, vemos con frecuencia diagnósticos parecidos como, por ejemplo, en el caso de un paciente, Sr. Van der H., en cuyo caso también todos los soportes de puente eran dientes desvitalizados con repleción de raíz, como puede observarse en las fotos (aquí únicamente se muestra la Imagen nº. 120) con todos los resultados patológicos odontológicos.



Sólo era nuestra intención demostrar lo difícil que es para el médico "mejorar" a sus pacientes con alguna terapia o método cualquiera, por no decir "curarles", si no se eliminan estos campos de irritación.

Estos aspectos deben mencionarse porque son la "crux medicorum" cuando un médico debe tratar pacientes de este tipo, y no son pocos.

IX - ¿TIENE ALGO QUE VER LA PSIQUIATRIA CON LOS CAMPOS DE IRRITACION?

Los campos de irritación solitarios y su eliminación, especialmente en pacientes jóvenes, permiten captar claramente las conexiones entre causa y efecto, lo que en el caso de campos de irritación múltiples no siempre son fácilmente visibles o demostrables.

Si se suma a ésto al tiempo transcurrido hasta su eliminación, es decir, el factor tiempo, será aún algo más difícil, y más si en el transcurso de los años, y a causa de la ingestión o inyección de grandes cantidades de medicamentos, el sistema de defensas se halla bloqueado.

Estrechez durante la erupción de los dientes o carencia de espacio para las muelas del juicio, ya demuestran una desviación de la norma en mediciones eléctricas cutáneas de la zona de Head* aún antes de su perforación. Esto es fisiológicamente normal, ya que se trata de "fenómenos de transformación" que, una vez finalizados y nuevamente medidos eléctricamente, pueden desaparecer, pero ésto no ocurre si a causa de una falta en la función de la masticación (o germinación defectuosa), se mantiene esta "estrechez" o "carencia de espacio".

(*Henry Head, Neurólogo inglés -1861/1940-, famoso por sus estudios sobre las sensaciones cutáneas. Demostró que los receptores del dolor de la piel suministran indicaciones importantes de lugares situados profundamente -a distancia- en el cuerpo humano).

Aquí ya existe un terreno precoz donde será fácil la incidencia de los campos de irritación, a los que podrán añadirse otros agentes nocivos como son la caries, abscesos, osteítis, etc., o también aquellas circunstancias que son a modo de predisposición, como son las anomalías congénitas, como, por ejemplo, las que se pueden encontrar en la columna vertebral y muchas otras.

Podemos hablar entonces de una base, congénita o no, previa a otros procesos patológicos posteriores, y ya sólo en lo que concierne a nuestro tema principal: "Campos de irritación en el área del Trigémino". La dificultad en la medicina actual sigue siendo el "etiquetaje" o nombre de la enfermedad, junto a la terapia que se practica bajo dicho nombre y sin tener en cuenta la verdadera etiología. Ello llevará al fracaso de cualquier intento de solución del problema.

Se dice que antes de cualquier enfermedad está el diagnóstico, y debería decir: "Antes de cualquier terapia está el diagnóstico etiológico". Ésto se practica naturalmente en muchos casos, pero cada día nos alejamos más de ello. Primero, porque el médico hoy en día tiene menos tiempo; segundo, debido a que para cada síntoma, para cada enfermedad, hay un medicamento; y tercero, que en su estudio se parte del resultado final patológico, que muestra una realidad que no contempla la etiología, o sea, el principio o raíz del problema.

Hasta aquí el tema de la salud física ha sido tratado en términos generales, pero dediquémonos a los aspectos puramente psiquiátricos para demostrar hasta qué punto alcanza la influencia de los campos de irritación en esta área.

Años atrás, durante nuestras actividades en una clínica psiquiátrica, pudimos constatar que la mayoría de los pacientes tenían la boca en mal estado. Muchos pacientes, posteriormente saneados, aun que no siendo definitivamente curados, al cabo de los meses experimentaban una transformación de personalidad en sentido positivo: más tranquilos, aseados, lúcidos, y una disminución de la terapia, además de cambios en muchos otros aspectos de su vida. Pero, como ejemplo de escuela, describiremos un caso, brevemente, porque la historia podría ser tema de un libro.

PACIENTE: J. Q, 31 años, Barcelona. Se trata de una joven que desarrolló una psicosis a lo largo de 17 años, de origen exógeno según opinión de los especialistas, presentando aspectos paranoicos, depresivos, y alucinatorios.

Aparte de una cierta inestabilidad durante la niñez, al producirse la menarquia*, a los 13 años, se experimentaron ligeros trastornos psíquicos que se significaron bajo el nombre de "niña nerviosa". En el transcurso de los últimos años se interrumpió la menstruación, aumentando las molestias, de manera que se llevó a cabo primero un examen ginecológico, pero sin resultados visibles. Su estado hizo aconsejable un internamiento en centro psiquiátrico, donde fue tratada con electroshocks y otros métodos. Estos tratamientos, con sus altibajos, se prolongaron hasta la edad de 31 años, cuando nos la trajeron a la consulta. Aquí quisiéramos decir que, a la vista del estado de la paciente, no queríamos iniciar ningún tratamiento, pero por los padres, desesperados (era hija única), echamos mano de una terapia de distracción. Lo que más nos hacía dudar de una mejoría, aparte del diagnóstico del especialista Psiquiatra, era que la paciente continuamente daba un paso adelante y uno atrás mientras se tocaba la nariz, es decir; tenía un tic que certificaba lo muy avanzado de su enfermedad.

(* "Menarquía": aparición de la menstruación).

EXPLORACIÓN NEURO-FOCAL: En cuanto a boca y cervicales mostraba lo siguiente: en C2 y C3, especialmente a la derecha, los puntos dolorosos eran hipersensibles (corresponden, respectivamente, al maxilar y al mandibular).

DIENTES: Caries superficial en el cuello de los dientes por falta de higiene.

RADIOGRAFÍA: 4 muelas del juicio impactadas y un molar de los 7 años parcialmente destruido por la presión.

TERAPIA Y COMENTARIO: A pesar de que en este caso todo parecía inútil, se procedió a la intervención. Bajo anestesia (operador Prof. Dr. E.P., Barcelona) se eliminaron en una sesión las 4 muelas del juicio impactadas así como la muela vecina corroída. Postoperatorio sin novedad, sin provocación de la situación general.

Tras la cicatrización de la herida ocurrió lo siguiente: volvió la menstruación desaparecida hacía años. Además, la paciente adiposa perdió 5 Ks. de peso. Su estado general se tornó más tranquilo. Una cosa no mejoró, y era la alteración de la parte derecha de las vértebras cervicales. Pero este misterio se solucionó rápidamente: se trataba de un traumatismo producido en el parto (fórceps).

Tenemos por lo tanto aquí dos factores que se potencian: primero, la alteración de las vértebras cervicales a causa del parto con fórceps y, segundo, la erupción patológica de las muelas del juicio (mediciones eléctricas cutáneas muestran a menudo alteraciones en este punto a partir de los 14 años).

Aparte de la terapia psiquiátrica general, se trató también el ámbito ginecológico, así como una profunda cicatriz de apendicitis por nuestro colega (Dr. V), y, además, se practicó durante largo tiempo un masaje especializado de las vértebras cervicales.

Se pudo prescindir del tratamiento de electroshocks (durante el plazo de dos años; aún

sufrió alteraciones periódicas), el tic desapareció por completo y la paciente pudo realizar pequeñas labores domésticas, atender el teléfono, etc.

Si, como en otros casos citados, no podemos hablar aquí de una curación al 100%, y no podría serlo nunca, la evolución corresponde primero al desarrollo y más tarde a la mejoría a un factor coadyuvante respecto a los campos de irritación en el área del trigémino.

(*Actualmente, existen tratamientos en el área alternativa que aplicados de forma coadyuvante o posteriormente al tratamiento descrito por Adler, pueden determinar mejorías casi resolutivas en pacientes con procesos como el descrito).

Muchos de los actuales problemas juveniles están estrechamente vinculados a esta circunstancia, ya que esta región del maxilar representa una zona de irritación de primera magnitud.

(* La aparición de las muelas del juicio, tanto en el exterior como cuando todavía se encuentran dentro del hueso, que de por sí ya se trata de una circunstancia patógena, junto a prácticas odontológicas como puede ser la colocación y uso de ortodoncias, problema reiterativamente mencionado en el libro, pueden producir una proliferación de problemas en el comportamiento y el psiquismo de los jóvenes usuarios, además de la aparición de cualquier otra síntoma-patología que, en ocasiones, puede ser grave, debido a la extrema irritación a que se encuentra sometido el sistema neuro-vegetativo. Luego, por esta razón, estos pacientes pueden tardar mucho más en resolver los problemas de salud que puedan padecer).

UN CASO PSIQUIATRICO?:

PACIENTE: Sra. C.M., 50 años, Mataró –Barcelona-.

agEnviada por el Dr. F.B., Lloret de Mar, con la siguiente carta: "La paciente se queja de fuertes cefaleas "ruidos, presión" en la cabeza, y mareos, etc. Paciente neurótica a la que en primera instancia se le debería efectuar un diagnóstico en cuanto se refiere a la cavidad bucal. Se observan puentes y coronas en buen estado." (Hasta aquí la carta).

La paciente, a causa de su afección, había sido tratada hacía años con todo tipo de medicamentos, pero sin resultado; fue ingresada en una clínica psiquiátrica donde le practicaron un absceso de terpentina, que no mejoró, sino que empeoró el estado de la paciente.

Al encontrarse aquí*, donde debía convalecer, su estado empeoró por cuyo motivo nos la enviaron. (* En Lloret de Mar, la población donde residía el Dr. E. Adler).

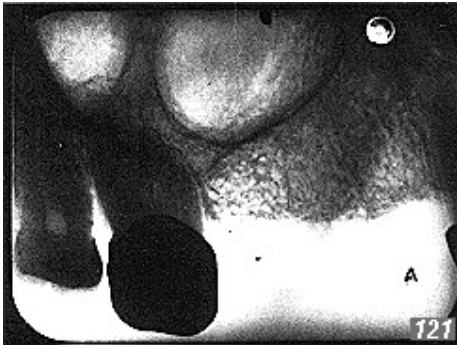
Relatamos aquí excepcionalmente todos los resultados de nuestra exploración, que entregamos a su médico.

Las mediciones eléctricas de resistencia cutánea, clínicas y radiologías, dieron los siguientes resultados:

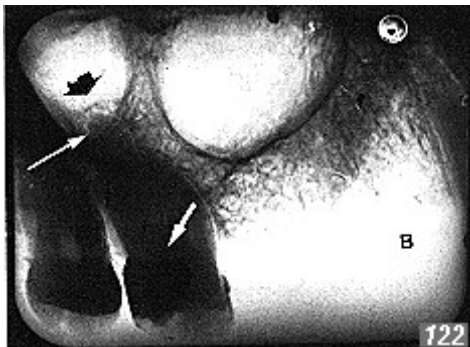Vértebras cervicales, en lo que respecta a "puntos dolorosos": parte derecha más intensa que parte izquierda en vértebras C2 y C3 (corresponden a maxilar y mandibular

respectivamente); parte izquierda: punto doloroso a la presión en C2. La medición eléctrica cutánea con aparato Foco-Spot (según Dr. Gfolkewitz) dio el siguiente resultado: disminuida en la zona de ambos molares, derecha e izquierda, así como en el molar inferior derecho y zona de las amígdalas, especialmente en la glándula tiroides.

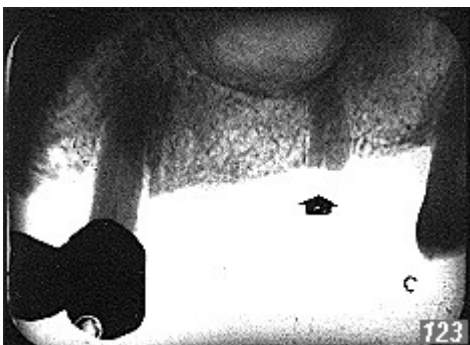
Resultado del reconocimiento clínico de la cavidad bucal: boca bien cuidada, con coronas y puentes, así como prótesis con soporte, sin incidencias patológicas. Radiografías intraorales: arriba, derecha, corona molar "posible" alteración apical (Imagen nº. 121). Inferior derecha normal, raíces anatómicamente más cortas en la corona molar.



EXPLICACIÓN NECESARIA: En caso de duda en coronas, y a la vista de la gravedad de la enfermedad, es siempre necesario retirar la corona de oro practicando un fino corte sobre la misma, y con métodos de análisis odontológicos comprobar vitalidad, etc., ya que esto jamás se puede aclarar mediante radiografía (mostramos más abajo el interesante resultado, especialmente en este caso).



Resultado del reconocimiento tras retirar las coronas: Imagen nº. 122: El molar superior, profundamente empastado, con contenido de pulpa gangrenosa (seguramente amputación de pulpa precedente). En esta nueva radiografía se puede observar también una alteración apical, lo que no se podía apreciar en la primera por sobreproyección del hueso cigomático. Inferior derecha: Molar sin repetición (solamente soporte de puente) pero reacción hipersensible a la medición eléctrica de vitalidad. Motivo: la corona colocada sobre la muela rebajada estaba adherida con una pasta plástica (cáustica), y ocasionaba una hiperemia que remitió, y se pudo conservar la muela.



"Radix relicta" de un molar (Imagen nº. 123). Inferior izquierda: puente, normal.

PROPUESTA DE TERAPIA: En primer lugar, eliminación del molar superior derecho, ya que el punto doloroso en las vértebras cervicales era más sensible, lo que era indicio de la patogeneidad del foco en ese lado.

DATOS POSTOPERATORIOS: La paciente prefirió que nosotros realizáramos la pequeña intervención, lo que se hizo el 23.07.64. Después de la extracción del molar superior derecho, la exploración postoperatoria del alvéolo demostró que la raíz mesial y palatinal, es decir, su proceso apica-osteolítico, había perforado ya la cavidad maxilar. Sin embargo, no existía empiema sino únicamente una secreción líquida (efecto de soplado). En estos casos, después

del legrado de la zona apical, utilizamos únicamente una gelatina impregnada de "Marbadal" (o algún otro preparado para tal efecto odontológico); con ello cerramos la parte más superior del alvéolo, es decir, aquella parte que se encuentra más directamente en conexión con la cavidad maxilar, y, el inferior, por el contrario, con tiras de gasa, para impedir una pronta cicatrización de la herida, y para que ésta se cierre de arriba hacia abajo. Estas tiras de gasa se cambian cada dos días, en total 4 veces; sin embargo, como en otros casos, inyectamos con aguja finísima, y previa anestesia de las mucosas para que el paciente no sienta dolor, 0,5-1 ml. de Implementol en la zona operatoria (en afecciones sinusíticas también sobre la tuberosidad).

(* Para esta anestesia de las mucosas, habitualmente se utiliza un anestésico en forma de spray).

La experiencia nos ha demostrado, por una parte, que la herida cicatriza mejor y, por otra, que de esta forma podemos alcanzar a influenciar mejor la enfermedad secundaria. Excepcionalmente esperamos hasta el 15.09.64 para llevar a cabo la extracción de la radix relicta (para poder observar mejor todas las posibles reacciones de la paciente y, además, por la sinusitis).

El éxito fue total; ya en el mismo día de la primera intervención desaparecieron las molestias de la paciente, que experimentó un cambio radical en su estado que dura hasta el presente, a pesar de que años después, y por causas de índole familiar, sufriera un fuerte shock emocional.

COMENTARIO: De este caso, como de la mayoría, podemos extraer las siguientes conclusiones: por un lado, y en cualquier enfermedad, aunque ésta tenga un nombre específico, debemos comenzar con una correcta inspección y diagnósticos en la zona del trigémino, y sobre todo terminar de una vez con el ridículo diagnóstico "sin granuloma". También hay que terminar con los diagnósticos establecidos tras una inspección de la boca con el depresor lingual, es decir, a simple vista (como pude observar en varias ocasiones), y tampoco únicamente sobre la base del estado radiológico. Mientras exista un campo de irritación neural y un foco toda terapia será inútil (como en este caso, donde el campo de irritación neural y un foco, potenciaban la irritación de las fibras nerviosas del molar en el mandibular por materia plástica cáustica, más foco séptico en el molar del maxilar). Y, por añadidura, en estas circunstancias se convierte al paciente en un enfermo psiquiátrico, cuando no lo ha sido nunca.

Queremos advertir, como siempre, que el foco más peligroso jamás duele (por provocación, como el clima, etc., pero esto no es lo más fundamental, ya que es a menudo la enfermedad secundaria la que empeora o es activada). Por este motivo es tan difícil encontrar la causa, además de tener que convencer al paciente mismo, porque a él "no le duele nada".

Estas dificultades las hemos podido constatar sobre todo con nuestros pacientes centroeuropeos. Naturalmente, para nosotros es más sencillo porque los focos solitarios no presentan tantos problemas como los múltiples y sobre todo permiten una visión clara de lo que se refiere a la curación sin teorías, por su rápida solución.

PSICOSIS SINTOMÁTICA:

PACIENTE: Sra. P.S., 50 años, Lloret de Mar.

ANAMNESIS: Los síntomas de esta paciente pasaban de la fase agresiva a la depresiva, diríamos mejor a la excitación. Nos fue enviada por un centro psiquiátrico con el diagnóstico adicional de hipertiroidismo.

EXPLORACIÓN ESTOMATOLÓGICA: En el examen ocular, clínicamente no pudimos encontrar nada patológico en la boca, ya que la paciente no parecía tuviese una caries, pero en la radiografía salía una caries oculta muy avanzada.

COMENTARIO Y EPICRISIS: Estas cavidades recubiertas aún por el esmalte, únicamente reconocibles en la radiografía, son a menudo campos de irritación ignorados, al no ser visible un foco de pus. Éstos tienen su actividad sobre todo en el segmento, como lo demostramos también en otros casos descritos.

En esta ocasión ocurrió lo siguiente: la paciente sentada en la silla operatoria lloraba, explicando una y otra vez sus dolencias (todo cuestión psíquica). Se transformó en otra persona cuando anestesiáramos la muela.

A pesar de tener todavía los ojos llenos de lágrimas, comenzó a reír, aún durante y después de la extracción. Se trataba de una irritación puramente neural como podemos ver frecuentemente. Al día siguiente la paciente pudo retomar su vida normal, situación saludable en la que se ha mantenido hasta hoy, 20 años después.

Estos enfermos sólo tienen un defecto, decía un colega nuestro: todos se van sin preguntar cuánto deben, porque a todos ellos les parece que no han tenido nunca nada.

Esta aseveración es correcta ya que también otros colegas me la hicieron. Es el factor eufórico que casi siempre acompaña el fenómeno de la respuesta en segundos.

ALTERACIONES PSIQUICAS:

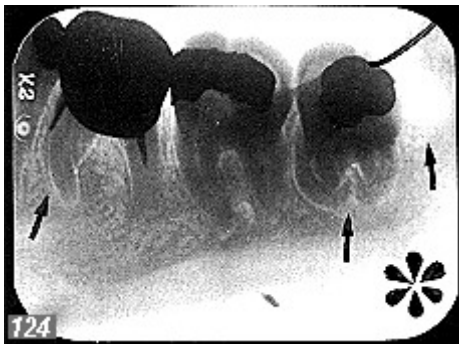
De la increíble responsabilidad que un estomatólogo adquiere en su trabajo, da testimonio el caso siguiente. Además de que cualquier médico, de la especialidad que sea, y se llame la enfermedad como se llame, debe pensar en primer lugar en los campos de irritación en el área del trigémino.

PACIENTE: Srta. K. Sch, 35 años. Procedente de la ciudad de Kassel. Fue ingresada en un centro psiquiátrico (desconocemos el diagnóstico exacto), donde fue sometida a una cura de sueño durante un mes, y luego huyó de allí (según relata la paciente). El único resultado del tratamiento fue la fractura de algunos dientes al caerse de la cama.

Cuando vino a España se le produjo, como a muchos turistas, una provocación climática (ver, del propio autor, en Comunicados Médicos, n° 9, pag. 247, 1-1958 "Provocaciones climáticas en turistas"). Su estado empeoraba, pero al mismo tiempo se le sumó a sus dolencias un trismo* y esto fue su salvación.

(* “Trismo”: Contractura del masetero, el hueso mandibular. Se trata de la articulación temporo-mandibular –ATM-).

Tras la recuperación de la funcionalidad en la apertura de la boca, el resultado del reconocimiento clínico y radiológico mostraba este aspecto increíble: una muela del juicio con tratamiento que aún estaba medio recubierta por la encía (carencia de espacio). Existía una amplia ostitis apical y marginal con formación de abscesos a causa de la pericoronitis* crónica. (Imagen nº. 124). (* “Pericoronitis”: inflamación de, por ejemplo, el tejido que envuelve la parte de una pieza dental por donde aflora del hueso).



Tras el vaciado de esta zona, y a corto plazo, no solamente sanó el proceso local, sino que también remitieron las alteraciones psíquicas de la paciente. No hubo reincidencia en el transcurso de los años, a pesar de unos graves traumas psíquicos que sufrió posteriormente.

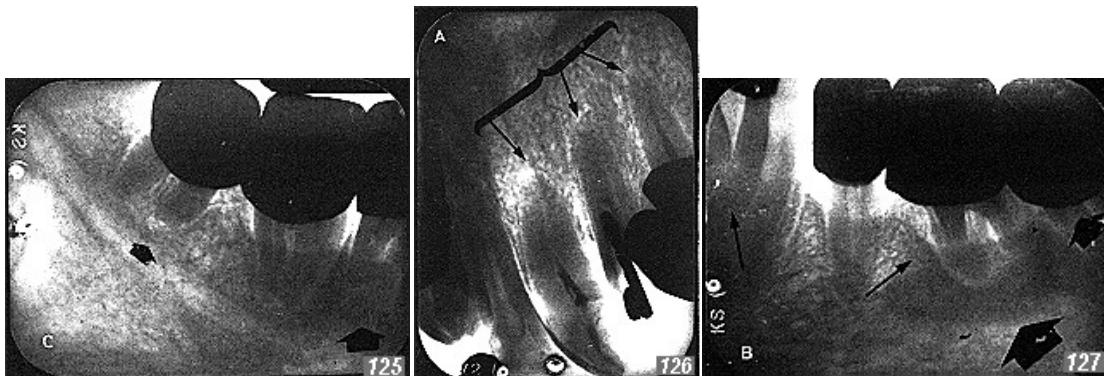
UN CASO PSIQUIÁTRICO, QUE DA QUE PENSAR:

PACIENTE: Sr. F. 60 años (enviado por el Dr. Reventós).

ANAMNESIS: Muy corta. El paciente debía ser ingresado en un centro psiquiátrico de Lloret de Mar a causa de su avanzada psicosis que se resistía a cualquier terapia. EL famoso Dr. Reventós, especialista en enfermedades de pulmón y que a veces estaba de espectador con nosotros recomendó a la familia que nos presentase primero al enfermo a nosotros a pesar de que ya tenía su diagnóstico odontológico: “Normal, todo perfecto” (De este diagnóstico odontológico nos enteramos más tarde).

La exploración clínica de la cavidad bucal solamente mostraba algunos puentes en el Maxilar e inferior así como algunos dientes de espiga.

Amígdalas y espacio faríngeo podían considerarse patológicos, un estado, que en el caso de personas no fumadoras puede manifestarse como un indicio de alteraciones patológicas de la cavidad bucal.



ESTADO DE LA RADIOGRAFÍA DENTAL: mostramos solamente algunas. **Casi todos los**

soportes de puente, nueve, con alteraciones apicales patológicas. Vemos además la enorme responsabilidad que adquiere el estomatólogo que da como normal el resultado del reconocimiento, porque él ha confeccionado los puentes.

TERAPIA: Considerando la gravedad de la enfermedad, nos decidimos a extraer en una sola sesión todos los dientes desvitalizados, tanto en el Maxilar como en el inferior para evitar una provocación. Tras la inyección de Dolantín y anestesia local se eliminaron todos los dientes desvitalizados y se vaciaron las zonas óseas patológicas.

Y ahora viene lo increíble, cuando las 9 hecatombes se encontraban sobre la mesa de operaciones, el paciente curó de su psicosis, a pesar de la leve anestesia que a él no le hizo mucho efecto al estar habituado a fármacos de todo tipo.

Una de las causas secundarias, que nadie advirtió, consistía en que el paciente padecía constantemente fuertes dolores de cabeza, que ya desaparecieron con la anestesia local y que no volvieron al igual que la psicosis (periodo de observación 12 años).

En lugar de hacer largos comentarios preguntaremos: ¿Qué hubiera sido de este paciente si hubiese sido ingresado en un psiquiátrico, en lugar de seguir el consejo de un viejo y experimentado médico? Y que hubiera podido hacer el psiquiatra sí ya tenía el diagnóstico: "Dentadura normal". Sobran los comentarios, pero, habrá que pensar si uno es honrado.

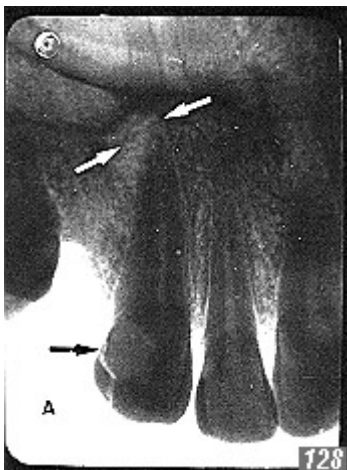
Tampoco nos sirve la replica: "Bueno, quizá el diagnóstico de la enfermedad estaba equivocado", o algo parecido, es aplicable en este caso, porque se trataba de un paciente muy adinerado, cuya familia, para curarle, lo probó todo, en el mismo país y en el extranjero.

Cuando vemos al ex-paciente después de 12 años, no solo libre de sus molestias psíquicas sino rejuvenecido en años, entonces podemos establecerse el valor real de esta terapia, y debemos volver a llamar la atención sobre la responsabilidad de los diagnósticos que pronostican la "normalidad".

REACCIONES PARANOICAS (MANIAS PERSECUTORIAS):

PACIENTE: H. M. 25 años, Alemania.

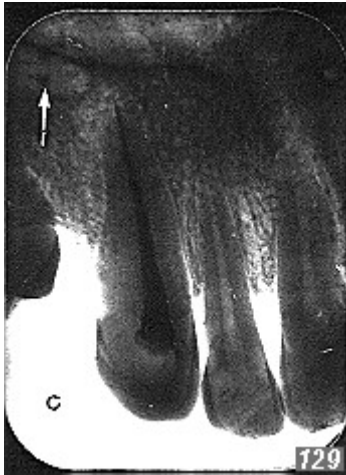ANAMNESIS: El paciente nos fue enviado desde el centro psiquiátrico de Lloret de Mar porque al finalizar cada tratamiento con electroshocks se le producía una especie de tortícolis. Esta terapia de shock seguramente actuaba como provocación, como se pudo constatar después del examen estomatológico y de la terapia.



ESTADO DE LA RADIOGRAFÍA DENTAL: Residuo de raíz en el molar superior derecho así como ostitis apical extendida provocada por un empaste de silicona excesivo (ácido fosfático). Sin empaste base para el aislamiento de la pulpa dental en el colmillo superior derecho (Imagen nº. 128).

COMENTARIO: El estudio de este caso es muy interesante en términos de medicina neurofocal*. Al mismo tiempo, y en una publicación médica española aparecía un artículo sobre "terapia focal y sus efectos", en el que se decía que en la

intervención quirúrgica que representa la extracción de un diente se produce una "irritación no específica" sobre el sistema nervioso simpático, que remite que, con el tiempo, se restablezca nuevamente la situación anterior, es decir, la enfermedad. Por lo tanto realizamos la siguiente interesante prueba: La pieza solamente se abrió, y se creó la salida del proceso apical, así como en la terapia neural se inyectaron algunas gotas de Inplementol sobre el diente. (*"neurofocal": término que genéricamente define el tratamiento mediante la corrección de los focos interferentes del S.N.V., focos sépticos y espinas irritativas dentales y peridentales, amigdalares, además de los trabajos de Huneke en la desparasitación de cicatrices dérmicas e internas, técnica denominada –Terapia Neural-.)

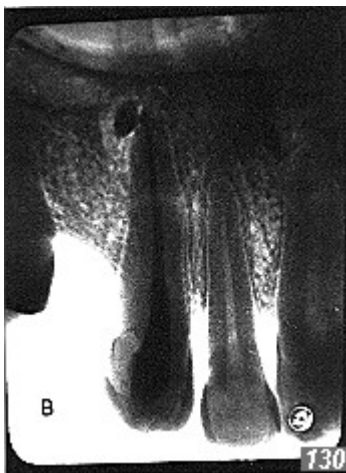


Al día siguiente, durante el reconocimiento de este paciente, al cual cada noche se le administraban 2 sedantes, explicó que aquella noche había dormido sin tomarlos (como durante todo el tiempo después). A la vista de esta reacción positiva, el diente se trató en tres sesiones con gas de cloro, es decir, suministrando el gas mediante una jeringuilla con ligera presión a través del canal nervioso hacia la zona apical (método según el Dr. Weigele).

Tras la remisión de todos los síntomas locales, el diente, así como el espacio vacío sobre el diente, se rellenaron con "calxyl" reabsorbente, es decir; hidróxido de calcio (Imagen nº. 129).

Después de algunas semanas se efectuó un control radiológico, posterior a la reabsorción, y en la repleción de raíz en el espacio apical, en la que pudimos observar que esta mostraba la nueva formación ósea (Imagen nº. 130).

EPICRISIS: Algunas semanas después de este tratamiento, el estado del paciente mejoró ostensiblemente, con lo que se demostraba que la aseveración referente a la "irritación no específica" no era más que una teoría, a pesar de que nuestro tratamiento ya era en sí una irritación, esta resultaba completamente inocua.



Al cabo de 14 días, el paciente, que permanecía ingresado en el psiquiátrico, pedía libros ya que según el "aquí estaba perdiendo el tiempo". No se efectuaron más tratamientos de electroshocks, aparte de nuestra terapia neural sobre el espacio apical (en el pliegue) que fueron un total de 5 inyecciones a 0,5 ml.

El paciente permaneció más de medio año en el centro "porque no creían en su curación duradera". Tras un periodo de observación de 20 años podemos creer en una curación positiva.

X - MAXILARES VACIOS O MAXILARES DESDENTADOS

En la búsqueda de los campos de irritación hay dos causas difíciles de encontrar, por un lado el diente empastado, carente de síntomas con alteraciones no apreciables radiológicamente, y por el otro las llamadas "reosteítis" o "pseudo osificaciones" (estas últimas se dan frecuentemente en mujeres en una línea "hiperfoliculina" que presenta un proceso de curación demasiado rápido).

Algunas de estas zonas de irritación reaccionan a métodos de provocación o de medición eléctrica, también a los infrarrojos, y algunos permanecen "mudos" aun a los efectos a distancia.

Esto se puede observar a veces en radiografías intraorales en esta clase de zonas en formación "ósea normal", producida por una osificación de reacción anterior de la cortical, mientras que la capa esponjosa presenta una osteólisis o mejor dicho una pseudo-osificación.

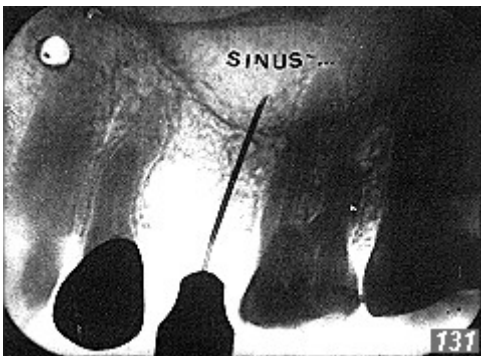
A menudo nos puede ayudar el diagnóstico neural según el Dr. Huneke, como veremos a continuación. Al margen sea dicho, esta circunstancia es completamente natural, ya que la odontología por lo que respecta a su pequeña cirugía, es decir, las extracciones, contradice completamente las reglas de la cirugía. Veamos la acción en pocas palabras: Extracción, escupir, pagar (o volante de la asistencia médica) y la cuestión termina. Salvo raras excepciones no se lleva a cabo un control posterior de las heridas, como es usual en cirugía. La curación clínica no nos dice nada sobre la osificación correcta ya que se trata de una molestia trópica. Y esto cuenta especialmente en los casos de enfermedades paradontales, en dientes que se mueven, etc., aquí la curación ósea corre un riesgo especial, y puede tener como consecuencia una osteítis residual.

Hay que prestar especial atención a este detalle en las neuralgias de trigémino que pueden tener su inicio en este punto.

IVEURALGIA OFTÁLMICA – CONJUNTIVITIS:

PACIENTE: Sra. A.T. 35 años. Tossa de Mar.

ANAMNESIS: A la paciente se le produjo a principios de 1970 una conjuntivitis en el ojo izquierdo con fuertes dolores neurálgicos. En un centro universitario fue tratada oftalmológicamente sin resultados, y más tarde su médico de cabecera nos la mandó con el fin de que buscáramos posibles conexiones molares-oftalmopáticas.



RECONOCIMIENTO: Arriba a la izquierda; puente desde el primer molar al primer premolar (faltaba el 2º). Radiológicamente no había nada visible por esto retiramos el puente de oro para realizar una medición galvánica de los soportes de puente limados, que fue normal, es decir, que en principio no podía ser la causa de la oftalmopatía.

Tras anestesiar la muela, con una aguja corta y fina efectuamos un pinchado para llegar a la capa esponjosa a través de un poro en la cortical, que frecuentemente se da en estos casos (Imagen nº. 131).

Esta prueba se pudo llevar a término sin demasiados problemas, durante la cual se introdujo la aguja con la que se depositó el anestésico. El resultado fue que, inmediatamente desaparecieron los dolores neurálgicos, lo que no ocurrió tras una anestesia normal. La ausencia de los fuertes dolores neurálgicos duró dos días. En este periodo desapareció también la conjuntivitis. Cuando repetimos el procedimiento no conseguimos la eliminación del dolor pero precisamente aquí está lo interesante del caso, así cómo la pregunta: ¿Por que aquí no se produjo un fenómeno de segundos?. Este misterio se resolvió tras un nuevo estudio de la radiografía, en la que descubrimos, si se nos permite la utilización del término, la ubicación de la "central de irritación".

COMENTARIO: como puede apreciarse en la radiografía, una parte de la aguja se encuentra en la cavidad maxilar. Mediante la lenta y constante infiltración con la introducción de la aguja, naturalmente, se infiltró también la mucosa del suelo de la cavidad maxilar, mientras que en la segunda inyección, realizada sin resultado, solo se alcanzó la capa esponjosa. Tras una nueva inyección idéntica a la primera se consiguió el mismo resultado positivo.

EPICRISIS: Como continuación se eliminó la reostitis, no visible claramente en la radiografía pero apreciable durante la operación, y la herida fue convenientemente tratada posteriormente, como se describe en otro apartado.

Veremos casos semejantes a lo largo de nuestras exposiciones, donde el suelo de la cavidad maxilar se convirtió asimismo en un campo de irritación, a causa de la excitación de la osteítis.

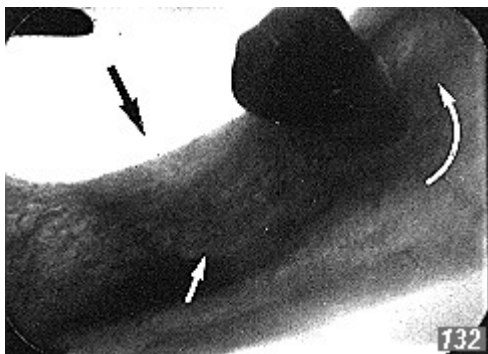
La vista de la radiografía con la aguja podría dar la impresión que este procedimiento es de alguna manera doloroso. Si se realiza como describimos al principio es completamente indolora, sin efectos secundarios o dolores posteriores.

VÉRTIGO:

PACIENTE: A. G. 64 años, albañil, Lloret de Mar.

ANAMNESIS: Desde algunos meses atrás venia padeciendo ataques de vértigo y no podía andar solo más de 200 metros. Como de costumbre le administraron los medicamentos al uso pero sin resultado, sin mejoría alguna.

RECONOCIMIENTO CLÍNICO DE LA BOCA: Correspondiente a la edad; atrofia de la base dental y por lo demás dentadura dentada sin caries.



RADIOGRAFÍA DENTAL: Gran zona osteítica, especialmente delante pero también detrás de la muela del juicio inferior.

COMENTARIO: De nuevo constatamos aquí la enorme responsabilidad que adquiere un estomatólogo que diagnostica todo como "normal", porque no es visible granuloma alguno u otras alteraciones apicales. Gracias a este diagnóstico se convierte al paciente en un invalido. Además nos demuestra lo extremadamente importantes

que son las osteítis, que en los diagnósticos focales "normales" casi no son tenidas en cuenta. En la radiografía (Imagen nº. 132) vemos la zona osteítica, que debe ser eliminada (donde

señalan las flechas).

Recalcamos que, no solo esta intervención no causa dolor alguno, sino que tampoco causa apenas dolores posteriores como ya se describe en "terapia", y además se realiza en un espacio de tiempo relativamente corto.

EPICRISIS: Tras la eliminación de esta zona tóxico-séptica, la muela del juicio naturalmente también se extrajo, el vértigo desapareció. El paciente podía caminar kms. ya que también su estado general había mejorado sensiblemente. El periodo entre la intervención y la ausencia de síntomas solo fue de 9 días, es decir que fue muy corta respecto a estos casos de agentes nocivos tóxico-septicos.

COMENTARIO: La gerontología debería considerar como un factor importante, dentro de su terapia, estos campos de irritación ya que con la edad las reacciones están más debilitadas, son más lentas, o también más peligrosas.

Estos campos de irritación solitarios, como en el caso citado permiten una visión pura, sin que requieran teorías. El paciente, que ya tiene más de 70 años, viene cada año dos veces a revisión por cuenta propia, ya que como "un ser de la naturaleza" quería ser como los animales y no "tropezar dos veces con la misma piedra".

Y este era un caso de los que tienen una dentadura sin aparentes problemas. Pero las apariencias engañan y este no es un caso único, se trata tan solo de una muestra.

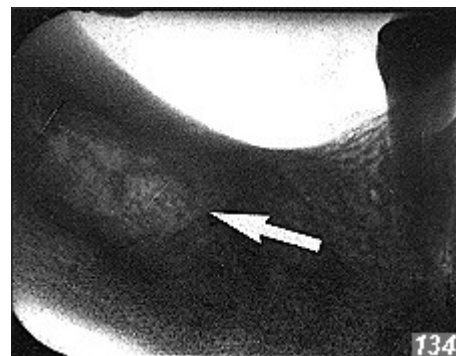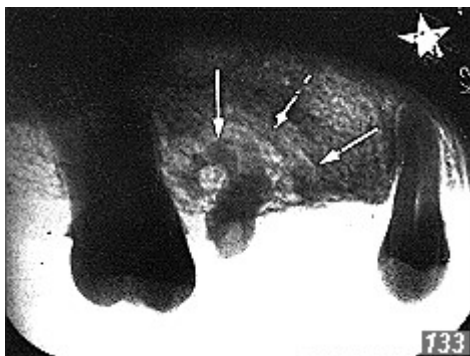
HEPATOPATIA:

PACIENTE: Sra. M. S. 60 años. Tossa de Mar.

Esta paciente nos fue enviada por un médico de Barcelona con el comentario "Eliminación de todos los focos localizables en la zona maxilar a causa de una grave afección hepática. (No se indicaba el diagnóstico exacto).

La enferma tenía un aspecto marasmático, color sucio, cara amarilleada, abstenía, etc. Las radiografías permitían reconocer con claridad estos peligrosos focos en forma de osteítis y restos de raíces. Además, y marcado con una cruz en radiografía, las diferentes densificaciones del hueso al lado de la rarefacción precedente, a causa de procesos sépticos. Aparte, en el maxilar; el vacío de la osteítis descrita (flecha) (Imágenes nº. 133, 134) mostramos dos, en el otro costado es idéntica.

La eliminación comenzó como de costumbre en el lado de mayor sensibilidad de los puntos dolorosos paravertebrales, que en este caso se encontraban en el lado derecho. Arriba y abajo al mismo tiempo. La operación de la osteítis se describe en otro apartado. Mediante la eliminación de los restos de raíces y de la osteítis se consiguió en menos de un mes una transformación total del estado de la paciente. La grave dolencia hepática mejoró sensiblemente.



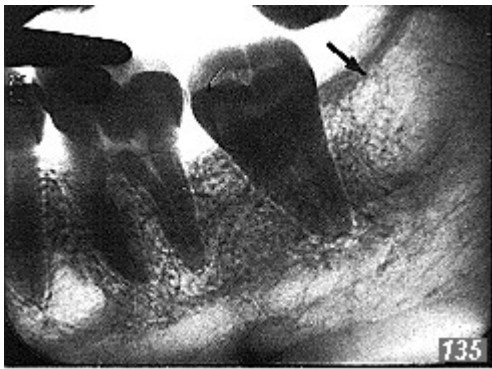NAUSEAS MATINALES, UN CASO INTERESANTE, TODO NORMAL:

PACIENTE: Sra. A. R. 35 años, ama de casa. Tossa de Mar (enviada por el Dr. B.)

La dificultad que representa para un médico el establecer un diagnóstico correcto, y más para el estomatólogo el comunicar al paciente el resultado causal, puede comprobarse en esta historia clínica y en sus síntomas. Como se trataba de un caso de estudio, o sea con muchas pruebas y reacciones que eran anotadas cada hora y a diario por la paciente, solo relatamos un extracto con el fin de poder apreciar claramente las conexiones entre "campo de irritación y síntoma-patología", en su más pura forma. Esto solamente es posible si no existen empastes, enfermedades paradontales, etc., o sea, otros elementos interferenciales.

LOS SÍNTOMAS: Cada mañana a eso de las 10 horas, fuertes náuseas, pinchazos en el corazón, dolores que se reflejaban sobre el hombro izquierdo, brazo y espalda. Exploraciones médicas y análisis sin resultado.

RECONOCIMIENTO NEURO-FOCAL: La palpación de las vértebras cervicales daba puntos dolorosos a la presión a ambos lados en la 3ª vértebra, especialmente a la izquierda donde llegaban hasta la 4ª. vértebra, asimismo los puntos del trapecio con gelosis*. Pero el más sensible de todos era el punto C3 que corresponde al Mandibular. Exploración clínica de la boca: Normal.



ESTADO DE LA RADIOGRAFÍA: Únicamente en el lugar ocupado anteriormente por la muela del juicio se apreciaba una osificación incompleta (Imagen nº 135) por lo demás normal.

AMÍGDALAS: Correspondiendo a la edad de la paciente; patológicas, totalmente atrofiadas, la parte izquierda segregaba mucho pus al presionar.

(* "Gelosis": Proceso patológico caracterizado por el paso de las sustancias coloides del organismo al estado de gel – "Coloides": Nombre dado a las sustancias que no atraviesan las membranas permeables.)

Ahora se trataba de saber "quien es quien", es decir: Cual era el campo de irritación, si se podía hablar de campo de irritación en este caso ya que, al tratarse de nauseas matutinas, podía ser una coleostítis, y los dolores que se reflejan en la parte izquierda podía tratarse de una cardiopatía. Aquí reside el valor de la exploración neurofocal y de su interpretación, por lo que relatamos todo más extensamente, aun que bastaría decir: Patología-causa, pero todos se preguntarían: ¿Por qué?. Estas explicaciones deben servir para mostrar al interesado (que deberían serlo todos los médicos) las pruebas, las reacciones, etc. que a veces son muy complicadas.

A causa de las amígdalas, sin duda patológicas, que aquí llamaremos quirúrgicas, se comenzaron las pruebas en este punto.

TEST DE HUNEKE: Inyección en los polos amigdalares de c/u 0,5 ml. de una disolución con contenido de novocaína (como vemos, una cantidad pequeña).

RESULTADO: No se produjo una anulación de los síntomas sino lo contrario, o sea una provocación que para nosotros tiene la misma importancia que un fenómeno al segundo porque, de esta forma, se delatan otros campos de irritación o zonas interferentes.

Pero sigamos con las explicaciones de la paciente:

Infiltración de los polos amigdalares a las 13.00 horas:

14:30 Dolores en la espalda y bajo el brazo, más intensos en el lado izquierdo.

18:00 Dolores en la parte baja de la espalda.

20:30 Dolores en la parte alta de la espalda así como en el brazo izquierdo y en el riñón izquierdo.

21:30 Dolor en el lado izquierdo de la cara.

24:00 Dolor en la parte baja de la espalda.

Día siguiente: Dolores en la espalda y en el lado izquierdo de la cara, hormigueo en el brazo izquierdo.

COMENTARIO: Vemos aquí 2 reacciones, la una, de naturaleza general en la espalda, riñón y brazo, la otra se repetía en el lado izquierdo de la cara, es decir, en la zona de la supuesta osteítis de la radiografía.

Podíamos tomar dos caminos en cuanto a la terapia, por un lado la eliminación de las amígdalas como campo de irritación, de manera conservadora o quirúrgica y por el otro la eliminación de la osteítis.

Como es costumbre, procedemos solamente a la eliminación de las amígdalas, si son totalmente patológicas, o sea; atrofiadas; enquistadas o con secreción continua de pus, en otras palabras, si tienen efecto de foco. Y en este caso lo hicimos en base a la provocación. Si no la intervención para la osteítis hubiera sido un fracaso, porque debido a la vecindad de estas amígdalas y a pesar de una buena higiene postoperatoria de la osteítis, la osificación no hubiera sido perfecta, debido a que el área osteítica intervenida hubiese sido alcanzada por el campo interferente amigdalares.

Este factor no es suficientemente respetado en odontología por lo que respecta a estas intervenciones, ya que la protección antibiótica solo dura algunos días, sin embargo este estado patológico del tejido de las amígdalas es para siempre, los teóricos, que consideran el shock postoperatorio como un detonante para la curación se hubieran equivocado en este caso ya que dos meses después de la operación de amígdalas la paciente nos cuenta que: ¡"Han aparecido de nuevo las molestias"!.

Los teóricos, que consideran el "shock operativo" como "impulso" para la cura, se hubiesen equivocado mucho en este caso, ya que 2 meses después de la amigdalectomía volvemos a dejar hablar a la paciente: ¡"Han aparecido de nuevo las molestias"!.

12:00 Inyección de Impletol sobre la osteítis, o sea, en el espacio retromolar.

20:00 Fuertes dolores en la espalda especialmente en la columna vertebral (exactamente después de 8 horas) lo que corresponde a un test de Huneke positivo, antes no experimentaba molestias aparte de las náuseas matinales, que se mantenían invariables a pesar de la extirpación de amígdalas.

22:00 EL mismo dolor, por añadidura en la región del riñón.

Día siguiente: dolor en la región cardíaca (pecho izquierdo) y espalda.

CINCO DÍAS DESPUÉS:

NOTA: esta reacción nada tiene que ver con la inyección o la provocación, se trataba simplemente de un nuevo fenómeno odontológico basado en un empaste de cemento que se hallaba próximo a la pulpa, sin empaste base. Nos demuestra sin embargo las posibilidades que se presentan cuando una persona está expuesta a reacciones producidas por la larga duración de un efecto focal, como en este caso las amígdalas-osteítis. Sigamos pues con las anotaciones de la paciente:

14:00 Se presenta un dolor agudo, primero en la muela molar inferior derecho (nota, en el mismo lado), pero cuando mejoró el dolor de muelas no podía mover el lado derecho del cuerpo hasta la cadera, o sea hombro, brazo, espalda y cuello, estaba como parálitica. Aun podía moverse pero con grandes dolores que le hacían gritar (el dolor remitió poco a poco. La muela fue tratada al día siguiente, primero con hidróxido de calcio).

20:00 Dolor en el lado izquierdo: espalda y pecho.

En los cuatro días siguientes, y siempre en un mismo orden horario, se describen siempre las mismas molestias, o sea, parte izquierda de la espalda, brazo izquierdo, lado izquierdo de la cabeza, lado izquierdo de la cara, y sobre todo pecho izquierdo. Por añadidura, naturalmente, las nauseas cada mañana sobre las 10 horas. Tras estos detallados informes con reacciones, se procedió a la operación de la osteítis residual.

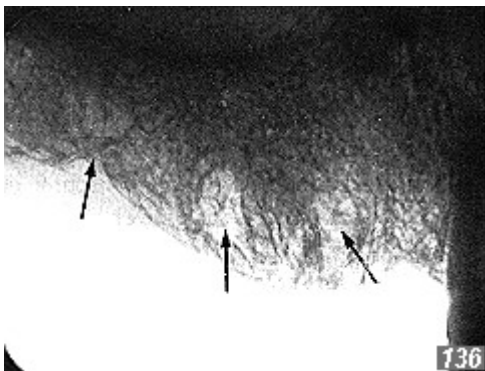
Tras la eliminación de la cortical extremadamente dura encontramos una capa esponjosa parecida a una clara de huevo montada, pero perfectamente delimitada, es decir rellenaba totalmente el espacio del antiguo alvéolo.

Y AHORA VIENE LO INCREÍBLE: Al día siguiente a las 10 horas las nauseas persistentes durante meses habían desaparecido y al cabo de algunos días también todos los demás síntomas descritos (molestias y dolores). Se veía claramente aquí el efecto tóxico de la osteítis y con ello el irresponsable diagnóstico del estomatólogo. Por eso describimos más detalladamente los tests realizados, las reacciones y la terapia.

¿UNA DISTONIA NEUROVEGETATIVA?:

PACIENTE: Sra. M. G. 60 años, Blanes.

ANAMNESIS: En este caso el historial clínico no nos dice nada, ya que la paciente tiene molestias de tan diversa índole que es difícil encasillarla en alguna "enfermedad". En estos casos casi siempre se dice que son los nervios. Y con título científico: "Distonía neurovegetativa".



EXPLORACIÓN ESTOMATOLOGICA: no se aprecia nada (paciente desdentado, lleva prótesis).

ESTADO DE LA RADIOGRAFÍA: En varios puntos del Maxilar se aprecia una osteítis circunscrita pos extracción (Imagen nº. 136 flechas). Precisamente esta circunstancia es una cruz para médico y estomatólogo porque se le

presta poca atención y consecuentemente no se elimina.

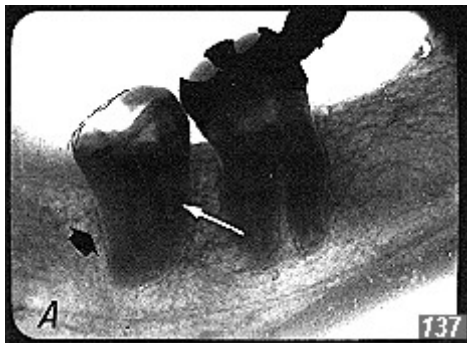
TERAPIA: A causa de la extensión de la zona patológica, realizamos la intervención en varias sesiones porque para el paciente es prácticamente indoloro, no se precisa tratamiento ambulatorio, y en estos casos no existe tampoco provocación. En otro apartado bajo el título terapia (cap. XIX) lo describimos con más detalle.

EPICRISIS: Tras la cicatrización de las heridas (ya antes de la osificación completa) el estado de la paciente mejoró sensiblemente. Al llevar su prótesis ya un día después de la operación, no se causo disfunción en la masticación. El efecto estético era bueno. A continuación toda terapia puede ser acompañada por el éxito porque la espina irritativa (campo de irritación) no influenciada por medicamentos ha sido eliminada.

OSTEÍTIS Y ANEMIA, CASOS DE ESTUDIO INTERESANTES:

PACIENTE: Sra. I. E. K., 34 años, París.

Ya se le extrajo la muela del juicio inferior derecha en 1954 (Imagen nº. 137) a causa de una amigdalitis crónica. Se trataba de una muela con repleción de raíz y con bolsa retromolar, como sucede con casi todas las muelas que padecen de carencia de espacio. La herida cicatrizó sin problemas aun que no fue taponada.



Dos años más tarde cambió el cuadro hematológico de la paciente, 3,5 eritrocitos, leucocitos 7500, el resto normal. En lo referente a la cicatrización de la herida hay que decir que, en el transcurso de los años hemos podido observar que en muchos pacientes la cicatrización de las partes blandas del tejido progresa muy rápidamente. Pero también, a menudo, constatamos que años más tarde estos puntos reaccionan positivamente, en el sentido de un efecto focal al test con suero Ganslmeyer 800 y otros muchos. A la apertura de esta zona nos encontramos con un tejido blando no osificado. Las enfermedades causadas por esto, eran de diversa índole a pesar de hallarse en el mismo lugar, como en este caso. Así pudimos ver hepatopatías, artritis, neuralgias y otras.

Esta formación ósea defectuosa tiene dos motivos, un motivo eran las amígdalas sépticas, no debemos olvidar que existe un trauma en la vecindad, y el otro, localizado en la denominada línea hiperfolicular. Eran especialmente intensas estas influencias, cuando ambas se potenciaban, es decir; que ambos factores se hallaban en la misma paciente.

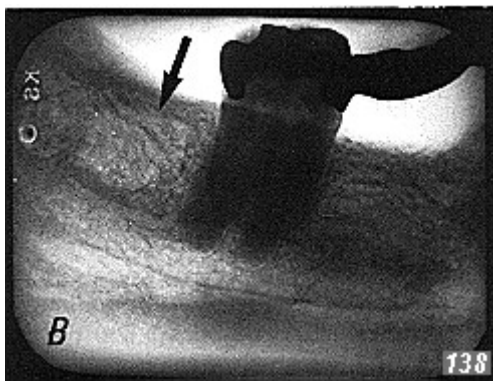
Aquí se encuentra, o podría encontrarse la causa de futuros fracasos que se atribuyen a la terapia focal. Esta circunstancia ha de ser tenida en cuenta muy especialmente en la neuralgia del trigémino que a veces tiene su detonante en estas osteítis residuales, que no lo son, sino que se crean por falta de formación ósea nueva, ya que no existía, o no tenía porque existir una osteítis.

A este factor no se le presta la suficiente atención en la terapia focal o en el diagnóstico de campos de irritación.

¿Cómo se puede comprobar si se trata de pacientes con una línea hiperfolicular?. Como primer indicio sirve la encía en sí. Es pálida, tenuemente rosada, muy tensa, y da la impresión de ser de plástico. También es difícilmente reconocible la patología de las amígdalas, porque las mucosas son también rosadas. Indicios generales son: La formación de nódulos en la mama en la fase premenstrual, y casi siempre existen molestias hepáticas en respuesta a la más leve sobrecarga.

Aparte, existe naturalmente la posibilidad de los más variados análisis, pero para la terapia postoperatoria estos indicios deberían ser suficientes. Y las instrucciones son que, en el caso de estas pacientes, se tapone siempre la superficie de la herida, para que la cicatrización parta siempre del alvéolo para evitar una cicatrización precoz.

El deseado coágulo, que sin lugar a dudas sería el mejor cierre de una herida no nos da seguridad en estos casos, como veremos en otro capítulo (XIX).



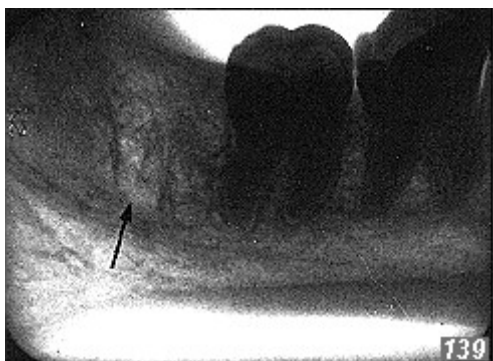
Proseguiremos con el historial clínico: Dos años más tarde, al no hallar una causa a la anemia, una provocación ocasionó molestias en el espacio donde faltaba la muela del juicio (Ganslmeyer 800). La radiografía muestra claramente una zona clara a pesar de una cortical perfecta (Imagen n.º. 138).

Tras la apertura pudimos ver el mismo cuadro que en otros casos; una masa blanda, sin osificación. Después de taponar la superficie, que se cambiaba cada dos días hasta el décimo día, la herida cicatrizó desde abajo hacia arriba (solo indicando sí las condiciones anatómicas no permiten una costura impermeable a la saliva). En un plazo de dos meses se normalizó el cuadro hematológico de la paciente.

NEURITIS:

Si en el caso precedente se trataba de una anemia, aquí, y con el mismo resultado del reconocimiento local, se trata de una neuritis en la parte derecha de la cara. A la paciente, N. O. de 35 años, un colega le extrajo la muela del juicio.

A causa del buen estado de la boca no se procedió a taponar. Al cabo de un año la paciente comenzó a experimentar las dolencias descritas. Por suerte vino a vernos en primer lugar y así se ahorró un sinfín de exploraciones y terapias inútiles.



EL colega, según tenemos entendido, hizo una radiografía del lugar donde se había hecho la extracción un año antes y donde puede apreciarse la defectuosa formación ósea. Se trataba de una muela vital. Por tanto no existía osteítis u otras alteraciones patológicas aparte de la carencia de espacio motivado por quedar la muela muy atrás, ya casi en la zona ascendente. (Imagen n.º. 139)

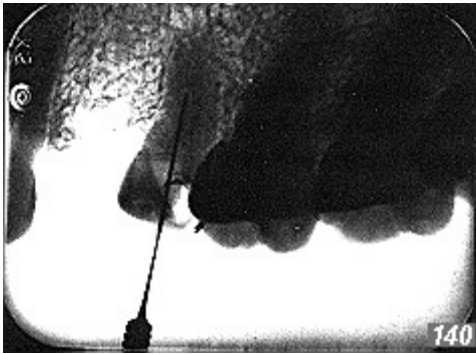
Estos casos citados como ejemplo, indican que también las extracciones deben ser llevadas a cabo como es debido (lege artis), ya que, de otra forma, como consecuencia, algunos pacientes pueden desarrollar una formación ósea nueva defectuosa, que más tarde asuma el papel de campo de irritación. De todas formas, estos conocimientos obligan a que utilicemos con precaución el término de “curado clínicamente”.

NEURALGIA DEL TRIGÉMINO 2ª RAMA:

PACIENTE: Sra. P. S. 40 años, Barcelona.

Debía ser sometida a una operación en el ganglio de Gasser a causa de su neuralgia de trigémino rebelde a cualquier terapia.

Sin embargo nos fue enviada por el cirujano Dr. L. Ll. para que localizáramos posibles campos de irritación en la boca a pesar de que el estado de su boca, y bajo el aspecto clínico era perfecto.



La radiografía intraoral mostraba un 2º premolar superior con empaste, que se hallaba colocado sobre una pulpa gangrenosa, como lo demuestra la exploración realizada con sonda (Imagen nº, 140). ¡Ya creíamos haber triunfado!.

Extrajimos esa muela y algo cambió en los días siguientes pero volvió al cabo de algunas semanas a pesar de practicarle terapia neural en esa zona.

La herida cicatrizó con enorme rapidez. Esto ocurría en el año 1956, cuando aun no teníamos mucha experiencia en las líneas hiperfoliulares descritas. A la paciente se le practicó una nueva exploración de amígdalas, ya que en los casos de amigdalitis crónica, sépticas, y conforme al anacoresis* según Ascoli, no se produce un proceso consecuente normal de curación de las heridas.

A causa de la línea hiperfoliular, como pudimos demostrar más tarde, las amígdalas tenían un aspecto normal pero a pesar de ello se trataron de forma conservadora. Desde entonces aplicamos esta técnica en todas las amígdalas sospechosas y que nos da muy buenos resultados. El tratamiento consiste en infiltraciones en los polos amigdalares de 0,5 ml. de procaína al 2% y posterior aspiración con las aplicaciones vítreas usuales y pera de goma.

(* “Anacoresis de Ascoli”: Fenómeno según el cual todo sujeto vacunado ofrece una resistencia superior, no solo con respecto a la enfermedad por la que ha sido vacunado, sino también respecto a otros agentes infecciosos.)

Con este tratamiento conseguimos que a la segunda o tercera aplicación se evacue caesum reseco. Por otra parte, se trata al mismo tiempo de una mínima provocación, o sea, indirectamente un tratamiento de vacunación. Después de este tratamiento abrimos nuevamente el alvéolo de la extracción precedente del premolar con taponación subsiguiente. Esta vez el resultado fue perfecto. Nos lo confirman 15 años de observación.

¿Qué conclusiones podemos extraer de este caso? Dos: Una la consideración de la formación incompleta de hueso nuevo, no osteítis residual, especialmente cuando se encuentra acoplada a un factor séptico como dientes y amígdalas desvitalizados; carentes de síntomas pero infectados. La otra, es el ser un poco más prudentes con la expresión “fracaso”, ya que a menudo no se trata de un fracaso sino de un tratamiento inadecuado, no en el sentido de la eliminación de campos de irritación, sino, en el de la técnica empleada, y eso no es lo mismo.

Por lo tanto hay que extremar las precauciones, cuando se extraen muelas del juicio situadas junto a amígdalas infectadas, con pus. El trauma postoperatorio no siempre se ocasiona a raíz de la extracción sino por la infección vecinal existente, que no es influenciable tampoco mediante antibióticos porque los productos de albúmina en descomposición de estas amígdalas permanecen en las criptas. Asimismo con ello se influencia el dolor posterior. El éxito o el fracaso de la intervención no siempre es atribuible a la terapia sino a la ejecución. .

Sin embargo debe añadirse algo. Podría decirse, y de echo se dice, que hay pacientes que tienen todo aquello que no deberían tener y a pesar de ello no muestran reacciones negativas. Naturalmente cada persona es un mundo en sí, solamente que es difícil establecerlo con antelación y por esto es aconsejable en cualquier caso realizar este pequeño trabajo preliminar, en interés del paciente y no después, porque entonces es mucho más laborioso, complicado y difícil, y lleva más tiempo. Y esto último es justamente lo que no tenemos en este alocado tiempo.

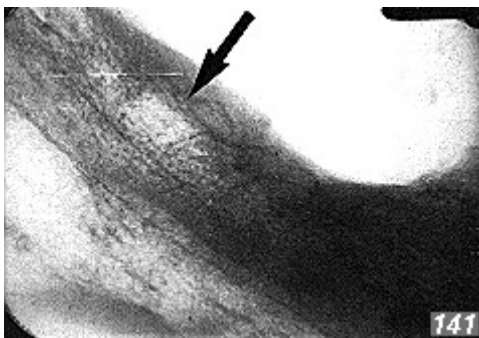
NEURALGIA DE TRIGÉMINO 2ª Y 3ª RAMA:

Las neuralgias del trigémino son una de las cosas más desagradables para el médico y para el paciente. Creemos que aquí se trata, en una mayoría, de diversos factores, a pesar de existir un detonante. Todos los casos que hemos visto hasta ahora partían de osteítis residuales, a excepción de un caso en la primera rama, que fue causada por una cicatriz en la cabeza.

Aquí queremos citar solamente un caso porque concernía a la segunda y tercera rama existiendo simultáneamente una neuralgia glossofaríngea.

PACIENTE: F. P. 55 años, Barcelona.

El tratamiento sintomático tradicional no produjo mejorías con relación a la curación, por cuyo motivo se recomendó al paciente una intervención quirúrgica. En ese tiempo solo tenía una neuralgia en la segunda rama. En el transcurso del tiempo los dolores se extendieron hasta la tercera rama, terminando en el nervio glossofaríngeo. Al final, el paciente apuntaba, en



una hoja de papel, todo lo que quería decir, porque cada palabra (y el comer) le producía fuertísimos dolores. Sobra profundizar en todos los conocidos síntomas de esta enfermedad.

El reconocimiento estomatológico mostraba en el lado del dolor un Maxilar y Mandibular desdentados.

RADIOGRAFÍAS: El lado izquierdo estaba más sombreado que el derecho a pesar de encontrarse los dolores en el lado derecho.

RADIOGRAFÍA DEL MANDIBULAR: Abajo, en la región del segundo molar una zona más clara (Imagen nº. 141), arriba capa esponjosa amplia en general, sin más indicios visibles.

EXPLORACIÓN: Al presionar un punto en el Maxilar súbitamente se desencadenaba la neuralgia, la subsiguiente anestesia anulaba los dolores durante 8 horas que después reaparecían con mayor fuerza.

TERAPIA: Consistió de momento en la eliminación de la osteítis residual en el Maxilar. El resultado del reconocimiento operativo fue una osteítis perfectamente delimitada, el contenido vaciado era una sustancia completamente blanda.

Este tipo de osteítis se produce mediante corrosión de la pulpa con pasta corrosiva con contenido arsénico. (EL paciente nos dijo que la muela había estado en tratamiento durante mucho tiempo debiendo ser finalmente extraída).

Después de esta primera operación mejoraron las molestias, sobre todo también la neuralgia glossofaríngea que, según mi opinión personal, estaba sostenida por los productos en descomposición vía vasos linfáticos. Algunos días después efectuamos la intervención en la parte inferior, que dio los mismos resultados.

Debemos mencionar sin embargo, que en todos estos casos, recomendamos a todos los pacientes que se realicen un tratamiento posterior a cargo de un internista, ya que, como decíamos al principio, y como podemos ver claramente aquí, parecen concurrir varios factores a pesar del diagnóstico local.

Simultáneamente, y como coadyuvante, en forma de una terapia neural, el paciente puede irrigarse con un spray de Gingicaina al sentir principios de dolor, también como tratamiento posterior que actúa de forma parecida a la terapia de inyección. Es de suma importancia el vaciado de las zonas intraóseas patológicas antes de comenzar cualquier terapia, y como tratamiento local posterior, y según la duración del dolor, aplicar anestesia (terapia neural) en esta zona.

NEURALGIAS DE TRIGÉMINO:

Estas exposiciones se citan únicamente porque los diagnósticos que nos fueran presentados provenían de clínicas neurológicas universitarias, es decir, que se habían efectuado exhaustivos reconocimientos.

Al respecto de esta terrible y dolorosa enfermedad no se pueden dar suficientes indicaciones y ejemplos.

Aunque los escritos digan que generalmente no se pueden establecer las causas, seguramente quieren decir que no las pueden encontrar.

La terminología "neuralgia del trigémino idiopática* esencial", criptógena o genuina, debe utilizarse con extrema precaución en cuanto se refiere al diagnóstico, ya que frecuentemente, a pesar de todo solo se trata de un diagnóstico sintomático. Asimismo la zona "trigger"* no es un indicio de una forma criptógena o idiopática de la neuralgia del trigémino. Nos permitimos esta aseveración, porque, en el momento de efectuar el test mediante la inoculación de la anestesia en la región desdentada del paciente en este caso, si la prueba resulta positiva, desaparece también el dolor en la zona Trigger. La duración de la ausencia del dolor durante la prueba es muy variable y corresponde a la anestesia normal o al efecto de las 8 horas de la terapia neural, pero sus efectos pueden también mantenerse durante días. (* "Trigger": Se

refiere al punto o zona del cuerpo de donde parte el dolor.) (* "Idiopática": Que la causa es desconocida. En medios médicos se entiende que procede de la imaginación.)

En el Maxilar (relacionado con la 2ª rama del trigémino) tenemos la ventaja que la capa esponjosa y la cortical no son tan duras como en el Mandibular (3ª rama). Por añadidura, en el Mandibular, y a causa de infecciones crónicas intraosales anteriores en el canal mandibular por reacción de osificación, seguramente se han producido alteraciones. Profundizaremos en ello en la explicación del caso.

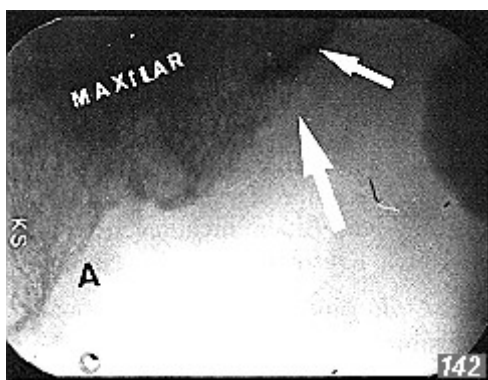
Es muy importante la localización exacta del factor desencadenante, tanto en el Maxilar como en el Mandibular. Debemos mencionar que, a menudo, es necesaria una inyección intraosale adicional para cortar completamente el dolor. La causa se encuentra en el aflojamiento del hueso maxilar en algunos puntos estrechamente delimitados (capa esponjosa), y la cortical, frecuentemente presente en poros. Los motivos de esta defectuosa osificación son muy extensos en pacientes con paradontosis anterior, muelas cuya pulpa fue desvitalizada con pastas de contenido arsénico, y con amígdalas séptico-tóxicas "de por vida".

Veamos tres ejemplos:

PACIENTE: W.B., 70 años, Alemania.

ANAMNESIS: Neuralgia del trigémino en la 2ª rama desde hace años. Resultado del reconocimiento de la Clínica Neurológica Universitaria de H.: "Neuralgia de trigémino idiopática."

Terapia recomendada por dicha clínica: Tegretol. Durante el tratamiento con este medicamento empeoró el estado general. A causa de la zona Trigger (gatillo) en el ala nasal derecho (surco naso-labial) el paciente ya no se podía limpiar la nariz, de manera que en el transcurso de los meses se formó una costra que cerró la ventana de la nariz. Nuestro reconocimiento neurofocal con radiografía (Imagen nº 142) mostraba en la región desdentada del colmillo y del premolar una zona clara. La anestesia con la subsiguiente punción del hueso maxilar más la anestesia inoculada en esta región, consiguió una total ausencia de dolor. Al repetirlo días después, esta vez en la zona premolar y molar, no se consiguió eliminar del todo el dolor, apareciendo súbitamente al infiltrar nuevamente anestesia en la región del colmillo. Después de este doble intento se practicó una pequeña intervención en la zona ostítica, a pesar de que radiológicamente la zona posterior era más clara.



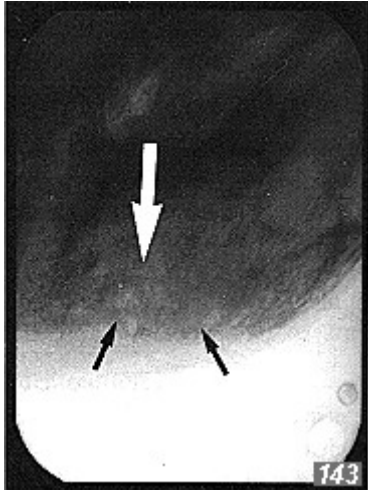
Durante la operación se constató que, un fino canal transcurría desde la ostitis superficial hasta la base nasal. En la radiografía podemos ver (Imagen nº, 142) en la zona de dolor positiva una condensación ósea (Flecha), señal de una infección sufrida años atrás.

La herida de la operación se cerró firmemente mediante costura y después de 4 días se realizó un tratamiento postoperatorio cada segundo día con infiltraciones de Impletol, un total de 5 veces. COMENTARIO: no se trataba pues de una neuralgia de trigémino idiopática sino de una sintomática. La localización del factor desencadenante solo puede efectuarse mediante anestesia con precisión en las distintas zonas. Estas zonas deben eliminarse quirúrgicamente y ser tratadas posteriormente con terapia neural para

normalizar más rápidamente las anomalías trópicas de este sector.

PACIENTE: L.W. 70 años. Alemania.

ANAMNESIS: en tratamiento ininterrumpido durante 7 años en clínicas y especialistas a causa de su neuralgia de trigémino en la segunda rama, arriba derecha. La zona Trigger (gatillo) en el sector nasolabial produce los más intensos dolores. Casi imposible comer. Además casi no podía apoyar el pie derecho a causa de los dolores. A raíz del tratamiento analgésico tradicional se añadieron otras molestias de carácter general. La radiografía (Imagen nº, 143), nos da indicaciones más precisas. Existe un aflojamiento de la estructura ósea en la zona pequeño incisivo/colmillo (flecha).



PRUEBA: La anestesia de esta zona anuló completamente el dolor y también los de la zona Trigger. La cánula de la inyección es fácilmente introducible por vía intraósea. La repetición al cabo de algunos días dio el mismo resultado por lo que procedimos al vaciado de esta zona patológica.

El tratamiento posterior, esta vez muy corto, hizo desaparecer la neuralgia de trigémino diagnosticada como genuina, criptógena, etc., que no era tal, sino que era sintomática. Además, con ello desaparecieron los dolores en el pie. Por esto decíamos al principio que hay que ser cuidadosos al diagnosticar.

PACIENTE: N.M., 65 años, Barcelona.

ANAMNESIS: se parece a la anterior pero aquí se halla afectada la rama del mandibular izquierdo, la zona Trigger se encuentra en el labio inferior. Todos los intentos precedentes de encontrar la causa fracasaron y por tanto resultó inútil cualquier tratamiento. Ya que los dolores se mantenían ininterrumpidamente durante 4 meses, día y noche, el paciente vivía con un tratamiento prolongado de Tegretol y además con otros fuertes analgésicos. Este tratamiento llevó al paciente a un estado caquético*. (* "Caquético": Que el paciente muestra una figura esquelética.)

PRUEBA: en primer lugar realizamos la prueba con anestesia funcional, que inmediatamente anuló el dolor durante 8 horas. Se trataba aquí también, a pesar del diagnóstico diferente, de una neuralgia de trigémino sintomática. La radiografía del mandibular izquierdo, desdentado, mostraba una ligera zona más clara en el ángulo maxilar, y encima una condensación, es decir, señal de una infección crónica padecida años atrás.

En la radiografía panorámica* se podía apreciar en todo el mandibular inferior una estructura ósea patológica, sin signo visible del canal mandibular. En estos casos el pronóstico es desfavorable. (* "Radiografía panorámica": Es el nombre coloquialmente utilizado para referirse a la radiografía denominada "Ortopantomografía", que permite efectuar un estudio dental de toda la boca al mismo tiempo.)

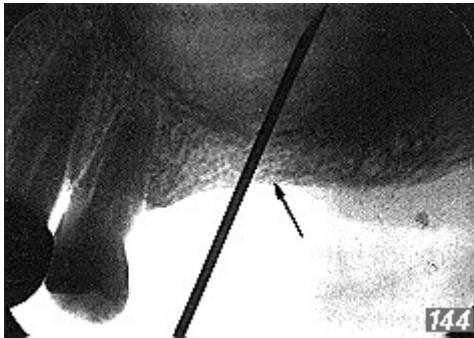
En la zona osteítica y durante la operación solo se halló un tejido fangoso. Se produjo mejoría después de la operación solo mediante anestesia funcional, ya que a raíz de la dura cortical no se pudo localizar un lugar exacto como se da en el caso del maxilar. Para poder

influenciar benéficamente el estado caquéctico del paciente, y en este caso en especial, se depuso en el forámen mandibular y en el forámen dentalis una gota de alcohol, con lo que se consiguió una completa ausencia del dolor. Como consecuencia, el paciente pudo comer y dormir con normalidad, de manera que al poco tiempo aumento de peso y se logró una mejoría en el estado general del paciente.

COMENTARIO: Vemos, que al principio de la enfermedad, el establecimiento del diagnóstico debe ser realizado por el estomatólogo, quien con mucha paciencia tiene que localizar el punto desencadenante. Para ello es insuficiente efectuar el examen solamente mediante una radiografía. Las irritaciones infraumbrales en el maxilar, existentes durante años, son frecuentemente el motivo de estas terribles enfermedades. (Pero quizá el estomatólogo deba tomar algún tranquilizante mientras efectúa la búsqueda).

NEURALGIA DEL TRIGÉMINO, SEGUNDA RAMA:

En la Ilus. 144, Paciente E.D. Madrid., Vemos la punción de la cavidad maxilar, que solo fue posible en un punto. Un punto donde existía una osteítis residual de una extracción anterior.



Solo aquí, localmente, pudo cortarse la neuralgia de trigémino en la segunda rama, las demás terapias neurológicas fueron totalmente inútiles. (La aguja, difícilmente reconocible en la radiografía, es una aguja normal, como las que usualmente se utilizan en anestias funcionales). También aquí se practicó la mista terapia, es decir, se vació la zona ósea patológica.

Ya al principio debíamos mencionar que nosotros mismo no hemos visto todavía una curación solamente mediante eliminación de zonas de irritación en el área del trigémino.

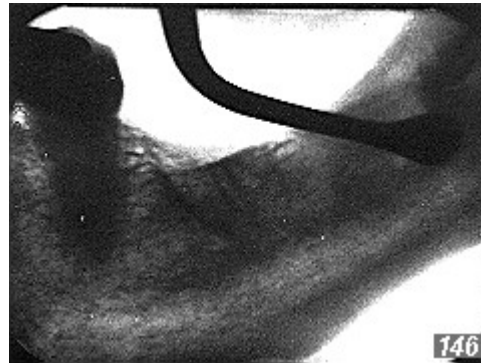
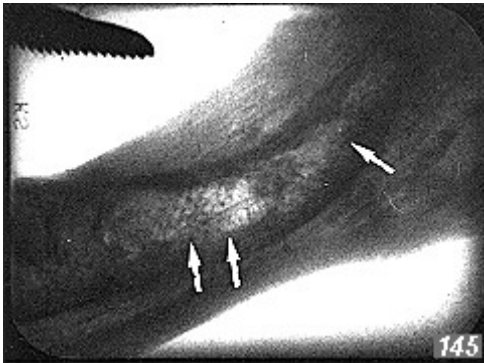
COXARTROSIS:

Indicaremos lo siguiente: En cuanto se refiere al dolor, en las diferentes formas de artritis tratadas siempre pudimos constatar una mejoría tras la eliminación de los focos. Se trata en la mayoría de casos de restos de raíces, dientes desvitalizados, casi expulsados o osteítis difusas. Por tanto estamos a favor de que también aquí y por lo que respecta a las zonas sépticas, se realice una higiene. Traeremos solamente un ejemplo de esta eliminación pero que trataremos con mas detalle en el capítulo XIX "Tratamiento quirúrgico de los campos de irritación".

PACIENTE: Sra. T.C., 55 años. Vidreras (Girona).

ANAMNESIS: La coxartrosis diagnosticada por el médico solo se trató sintómicamente, lo que no impidió que los dolores fueran constantemente en aumento. Una operación radical realizada simultáneamente en la cavidad maxilar (empiema) según Caldwell-Luc no produjo mejoría (solo en el lado derecho). Los fuertes dolores que sufría la paciente eran en el lado izquierdo. La exploración neurofocal de la cavidad bucal mostró un molar inferior izquierdo avital, cuya pulpa necrosó a causa de un profundo empaste de amalgama sin replesión de base. La radiografía mostraba en el mismo lado una osteítis residual (el 2º y 3er. molar inferior ya habían sido extraídos) que alcanzaba hasta la zona retromolar. (Imagen nº 145). A causa de una sensible mejoría del dolor tras la extracción del primer molar, se eliminó asimismo la

osteítis residual. La imagen nº 146 muestra la intervención en esa zona. Tras la cicatrización de la herida se produjo un incremento de la mejoría hasta llegar a la total ausencia de dolor.



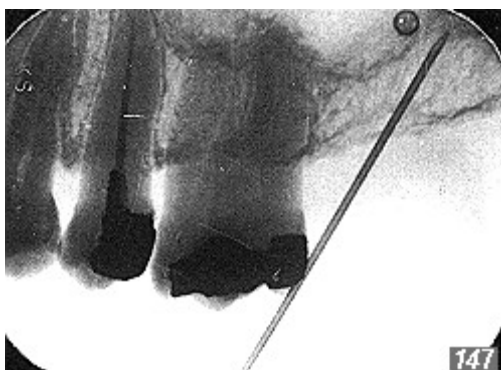Por tanto aconsejamos la eliminación de los campos de irritación, pero solo tras una completa información al paciente, para que este no se haga falsas expectativas. Además que, otras terapias dan mejor resultado.

Aunque en comparación con las osteítis estas no son tan frecuentes, es necesario señalarlas. Radiológicamente se ve en la cresta alveolar desdentada una mayor zona clara con estructura esponjosa poco clara. La localización casi siempre se encuentra en todos los casos al final del maxilar, es decir; en la tuberosidad. La membrana mucosa que la recubre es totalmente normal, de manera que el reconocimiento clínico no da ningún indicio. Como diagnóstico diferencial sirve una radiografía del otro lado, pero únicamente si allí se dan las mismas circunstancias. En este caso, carencia de dientes. Las dolencias relatadas por el paciente son en su mayoría dolores de cabeza unilaterales y restricción de la movilidad de las cervicales, unido a dolor. Para establecer el diagnóstico, como ya relatamos bajo el título osteítis, nos servimos del siguiente método: tras anestesia de esta zona, que sirve simultáneamente de prueba, desaparecen los dolores de cabeza con el ya conocido fenómeno en segundos según Huneke. Con la inyección odontológica con soporte para la mano y aguja corta, se pincha esta zona, bajo presión para poder traspasar la fina cortical. Con ello pudimos constatar una localización.

EJEMPLO: Paciente D.L. 40 años, Bruselas.

ANAMNESIS: Padecía desde hacia años de fuertísimos dolores de cabeza unilaterales, proyectados desde el Maxilar, sin que pudiese determinar ningún punto específico de partida. Repetidas estancias en clínicas y operaciones. A pesar de ello sin mejoría. Diagnóstico posterior: "Se trataba de dolores fantasmas". De esta manera la paciente tuvo que vivir con sus dolores "imaginarios" y sus píldoras.

Nuestra exploración se efectuó de la manera descrita anteriormente. La operación mostró,



una osteólisis de más de 2 cms. de longitud y 1 cm. de ancho desde el segundo molar hasta el final del Maxilar (Imagen nº. 147). Tras el vaciado de esta zona los dolores desaparecieron inmediatamente.

Imagen nº. 147: Exploración de la osteólisis

tras anestesia con aguja. En este punto, sin cortical.

Para los estomatólogos, puedo dar la indicación de rebajar los bordes óseos después de la operación, para evitar este gran espacio vacío.

COMENTARIO: Como ya mencionamos en el capítulo referente a las muelas del juicio, la dentadura del ser humano actual sufre de carencia de espacio, y en consecuencia, la aparición de las muelas del juicio complican esta situación. Las muy diversas molestias en el Mandibular son, bajo el punto de vista local, suficientemente conocidas. En el Maxilar se producen más raramente estas molestias locales respecto al Mandibular, y a pesar de todo, también aquí existen inflamaciones paradontales crónicas con formación de bolsa retromolar. La estructura esponjosa, especialmente débil o fina de esta zona, abre de esta forma el camino a las infecciones infraumbrales. En el caso de extracciones de muelas del juicio en el Maxilar, es aconsejable practicar un legrado de esta zona retromolar (tuberosidad) para evitar la formación de estas osteolisis descritas.

XI - PROVOCACION POR NOVOCAINA E HIPERSENSIBILIDAD A LA NOVOCAINA

Es preciso diferenciar las dos circunstancias, por ser muy importante, y que nos puede llevar a una terapia causal.

Como sucede muy a menudo, fue la casualidad la que nos llevó a descubrirlo. Al efectuar inyecciones en los polos amigdalares con Impletol nos sucedía frecuentemente que, tras una corta mejoría se producía un empeoramiento, es decir un foco de molestias en otro punto, sea en diversos puntos de la boca, vesícula biliar o en aledaños.

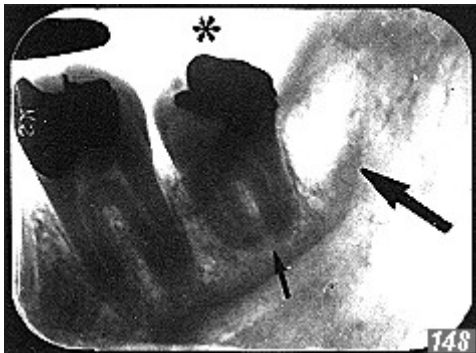
Aprovechando esta circunstancia, y tras realizar este tipo de pruebas, entregábamos a los pacientes una hoja en la que debían relacionar con exactitud las más mínimas molestias registradas en otros puntos. En la llamada hipersensibilidad a la novocaína pudimos constatar lo mismo hasta ahora, con otras palabras; se trataba siempre de provocaciones. (No queremos decir con ello que no exista esta hipersensibilidad, pero nosotros mismos no pudimos verla en más de 8.000 inyecciones de Impletol y más de 40.000 inyecciones con disoluciones con contenido de novocaína).

UN EXPERIMENTO VOLUNTARIO: La situación que más claramente se presentó, es el que relatamos a continuación: El Dr. R.Cr. (año 1956) padecía un doloroso síndrome cervical. Según la terapia neural, se inyectaba a sí mismo procaina en esta zona, con el resultado que, inmediatamente, se producía un empeoramiento, es decir, malestar, vagotonía, etc., que se consideró como una hipersensibilidad a la novocaína. Tras una larga conversación sobre este tema con este médico-paciente, muy receptivo, nos decidimos a realizar el siguiente experimento: Se inyectó como de costumbre Impletol en la región cervical a lo que inmediatamente surgieron molestias. En el mismo momento y, "armado" con una inyección de "amígdalas" le inyecté en los polos amigdalares 0,5 ml. de Impletol en cada uno, o sea más, a lo que en cuestión de segundos le cambió el color de la piel, volvió a la normalidad y desaparecieron todas las molestias, ya que según mis reconocimientos encontré como campo de irritación primario las amígdalas, responsables del síndrome cervical. (Aun hoy me pregunto: ¿quién tuvo más valor, el o yo?) De todas formas fue un experimento único y clarificador.

UN EXPERIMENTO INVOLUNTARIO EN EL MISMO SENTIDO: El Sr. M.L. de Roma, vino a la consulta aquejado de una lumbalgia, que no respondía a terapia clásica alguna.

Antes de reconocerle me enseñó su pasaporte en el que decía "no utilizar productos con contenido de novocaína", y me dijo que hasta las gotas oculares, etc. le podían producir un shock alérgico a causa de su hipersensibilidad. Fue relativamente sencillo encontrar el motivo. Existía una amigdalitis crónica, aparte de una bolsa repleta de pus situada detrás de la muela del juicio desvitalizada y empastada, (Imagen n°. 148) es decir, 3 focos peligrosos prácticamente en el mismo lugar (en estos casos la inyección, siempre con finísima aguja, se coloca en la mucosa libre de gérmenes detrás de la muela del juicio y luego, lentamente, hacia delante a los polos amigdalares superiores, de todos modos los inferiores ya se infiltran desde el primer punto. Mientras tanto la esposa de este paciente, muy simpática, explicaba algunas historias, la ayudante preparaba la inyección de "prueba" que, como se describe, colocamos en esta zona, a lo que el paciente se levantó, se estiró con placer y dijo "ha desaparecido la lumbalgia". Fue un fenómeno de segundos al 100% (como podemos verlo en la mayoría de los casos desde este punto.) De hecho, si el paciente padecía una hipersensibilidad a la Novocaína, "técnicamente" no podía suministrársele este fármaco pero, si tenemos en cuenta que no era el fármaco la etiología del problema, y, si conocemos donde se localiza el foco que genera el shock alérgico, a pesar de utilizar el mismo fármaco para su tratamiento, o sea, su erradicación, inyectándolo en el mismo foco, al quedar éste inactivado, nada ya podrá ocurrirle al paciente, la respuesta a la hipersensibilidad alérgica o shock habrá desaparecido.

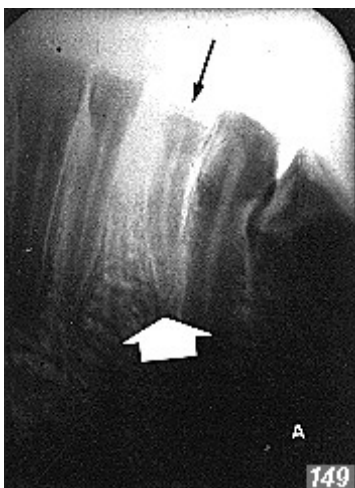Mediante este ejemplo vemos nuevamente que no es la hipersensibilidad sino la activación del foco que causa la enfermedad.



Al margen, quisiéramos comentar que, en casos tan sencillos como éste, es decir, donde existe una clara zona séptica, representada por la bolsa repleta de pus, no realizamos pruebas sino que siempre eliminamos primero él, o los focos en la aboca, y si es preciso empezamos después, porque así vemos las cosas con más claridad.

Este primer experimento voluntario que confirmó nuestras suposiciones, me hace pensar con gratitud en aquel médico alemán que, a pesar de tratarse únicamente de una teoría para él, prestó su propio cuerpo para que realizáramos el experimento.

XII - TRAUMATISMOS, ACCIDENTES, LESIONES, ORGANOS DAÑADOS EN RELACION CON CAMPOS DE IRRITACION.



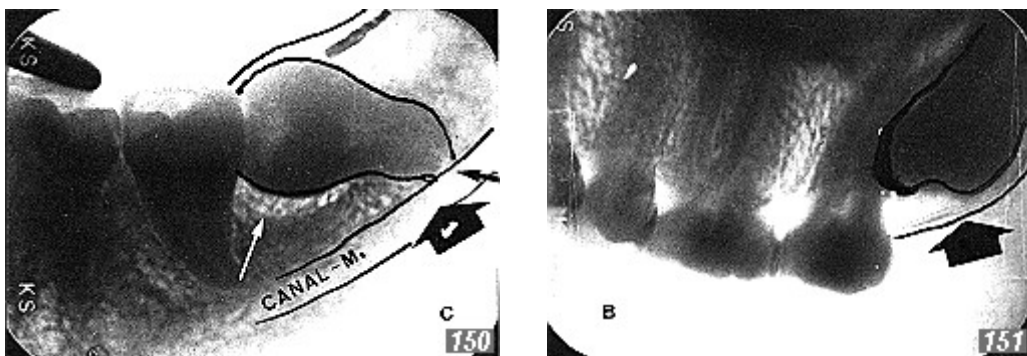
Sobre este tema queremos decir, sin entrar en teorías, que especialmente aquí hay que prestar atención a los campos de irritación. Y esto es aun más difícil ya que existe una lesión que, por si sola, ya puede dar motivos suficientes de molestias, o que dificulta la curación, o que causa más irritaciones.

PARA PODER VER MEJOR ESTA SITUACIÓN, RESEÑAMOS ALGUNOS EJEMPLOS:

PACIENTE: Cr. V., 30 años, empleado del Marqués de R., Santa Clotilde. Desde hacia años padecía dolores de procedencia poco clara en los más diversos puntos del cuerpo, eritemas; eczemás; hinchazones, etc. En el caso de este paciente, mayordomo de una casa distinguida, se probó de todo, se consultaron los más afamados especialistas de Barcelona, practicándose todas las terapias que entonces encontraron a mano sin resultado alguno, más bien al contrario. En la anamnesis se relató una herida de bala en el muslo, que al principio querían amputar (a la edad de 22 años), ya que una terapia prolongada durante meses no llevó a la curación, pero que finalmente pudo ser salvado.

La exploración neurofocal mostró el siguiente resultado: en las vértebras cervicales resultados positivos en C2 C3 a ambos lados.

Los reconocimientos orales clínicos y radiológicos mostraban un segundo incisivo (Imagen nº. 149) partido (desde la juventud) en el Mandibular, con un contenido gangrenoso del conducto radicular. A la izquierda, abajo, una muela del juicio impactada con osteítis marginal



(Imagen nº. 150), e igualmente ocurría en el maxilar (Imagen nº. 151).

TERAPIA: en primer lugar se extrajo el incisivo inferior derecho, se vació la capa esponjosa patológica, se taponó, y ahora ocurrió lo interesante, el muslo curado desde 7 años atrás comenzó de pronto a doler y se produjo una pequeña hinchazón en la cicatriz. Se trató al paciente con antibióticos porque los demás campos de irritación sépticos no habían sido eliminados todavía. De manera que, de una forma súbita, se produjo una curación de esta antigua lesión. Es de suponer, que esta lesión, cuya curación era entonces casi imposible, fuera sostenida por este campo de irritación, como frecuentemente ocurre con abscesos pulmonares y focos dentales. La intervención odontológica activó este foco secundario, que más tarde curó sin intervención quirúrgica. Al remitir las molestias se eliminaron las dos muelas del juicio impactadas, y con ello desaparecieron todas las molestias. Solo quedaba la pregunta: ¿qué era, pues lo que sostenía las diferentes molestias? ¿Los campos de irritación dentales o la lesión en el muslo, que no curó hasta que fueron eliminados los campos de irritación orales?. Cuando coinciden diversos factores veremos sus consecuencias en el siguiente caso.

PACIENTE: A.H. 50 años, campesino. Al realizar las labores del campo, inclinado, le saltó encima una vaca. El fuerte impacto obligó al campesino a guardar cama algunos días por molestias vertebrales. Las radiografías de toda la columna vertebral no mostraban lesión alguna. A pesar de todos los tratamientos locales, los dolores no desaparecían, lo que era realmente un enigma para el médico que lo trataba.

Por casualidad llegó a nuestra consulta, donde le extrajimos algunos restos de raíces sépticas, sin pensar en la enfermedad. A los dos o tres días experimentó una mejoría, que,

paulatinamente, y en menos de 10 días, las molestias desaparecieron completamente. Seguramente se trataba de la anacoresis según Ascott. En el transcurso de los años pudimos ver muy a menudo este tipo de relaciones.

Quizá el siguiente historial médico sea el más clarificador, ya que el problema consistía en un envenenamiento de toda una familia, por arsénico. Habían confundido la sal con un producto para la exterminación de parásitos, el preparado E 605. Los síntomas de envenenamiento no eran muy fuertes. Todos curaron al cabo de pocos días, menos el payes que después tenía molestias al andar. Otra vez fue pura casualidad. Sin pensar en las relaciones, ¡qué persona normal caería en la cuenta!, sus molestias desaparecieron cuando eliminamos algunos restos sépticos de raíz.

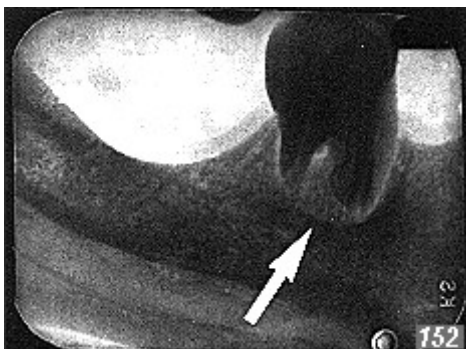
Otra familia, los G. extraía su agua de un pozo propio, el que, como se pudo comprobar más tarde, estaba infectado con bacilos de tífus. El único que se infectó fue el padre que nunca tuvo tiempo de hacerse extraer sus raíces podridas (ya conocíamos y tratábamos a la familia desde tiempo atrás). Digamos aquí, que estas infecciones latentes, como lo son estos "dientes podridos" o sus residuos apicales, no inmunizan sino que sensibilizan todo el cuerpo, y es de vital importancia saber esto y tenerlo en cuenta en su momento. Las conexiones; Campo de irritación; lesión o también sobrecarga son especialmente importantes en las llamadas patologías aducibles a la propia profesión. Así por ejemplo, un síndrome brazo-espalda en un conductor; campos de irritación, o las agujetas que, en el caso de deportistas, en el lado donde existe un campo de irritación se prologa por más tiempo. Asimismo, en las llamadas enfermedades "a frigore", donde el frío solo es el factor detonante en la zona de influencia de un campo de irritación.

Hacemos hincapié en que, el corazón es uno de los músculos con mayor sobrecarga, y por tanto es un favorable punto de partida para estos productos orales en descomposición, no hace falta que nos salte una vaca en la espalda. Por esto no solo vemos el órgano en sí, sino que vamos un poco más lejos.

XIII - EL DIENTE VITAL Y DESVITAL SIN TRATAR

Con la ayuda de algunos ejemplos será más fácil entrar en el tema que con largas explicaciones teóricas. Especialmente en el área dental-maxilar, donde existen muchas posibilidades de campos de irritación (que en los años pasados los diagnósticos prácticamente se limitaban al clásico "granuloma"), esto es especialmente indicado. Veamos algunos casos:

CIÁTICA INCURABLE:



PACIENTE: M.B., 40 años. Tossa de Mar (Girona)
(enviada por el Dr. Bo)

ANAMNESIS: La paciente se encontraba desde hacia meses en tratamiento especializado en Barcelona pero sin experimentar mejoría alguna. El diagnóstico se estableció sobre la base del resultado de la radiografía de la columna vertebral.

EXPLORACIÓN BUCAL CLÍNICA: Dentadura

mellada, sin caries ni empastes.

RADIOGRAFÍA DENTAL: (Imagen nº. 152) Esta es como vemos muy interesante, ya que se trata de una rizoclásia (reabsorción de raíz), y una osteítis rarefactante que fue producida por un traumatismo (el diente no tiene caries). (En este país se tiene por costumbre cascar nueces o avellanas con los dientes).

COMENTARIO: Vemos repetidamente que previamente se precisa una radiografía de la dentadura antes de establecer otro diagnóstico causal. Si las radiografías con resultado negativo, por ejemplo en el caso de dientes con replesión, no permiten el establecimiento de un diagnóstico al respecto de su patogeneidad, como pudimos constatar a lo largo de las explicaciones precedentes, es necesario recurrir al estado de la radiografía también en casos de resultados clínicos negativos, como en el caso relatado anteriormente.

EPICIRISIS: A causa de la extracción, la paciente se vio liberada de sus dolores en unos pocos días y pudo volver a bailar su querida danza catalana "la Sardana", lo que desde hacía años no podía hacer.

Al margen queremos comentar, que hasta la fecha hemos podido eliminar todas las molestias ciáticas causadas por campos de irritación en el maxilar inferior (ello no significa que no puedan concurrir otras causas). Periodo de observación: 15 años.

CIÁTICA:

PACIENTE. A.C., 50 años ama de casa (Enviada por el Dr. B. Lloret de Mar).

ANAMNESIS: Desde un mes atrás fuertísimas ciáticas. Durante un período la paciente fue tratada por el Dr. con todos los métodos a su alcance sin resultado positivo.

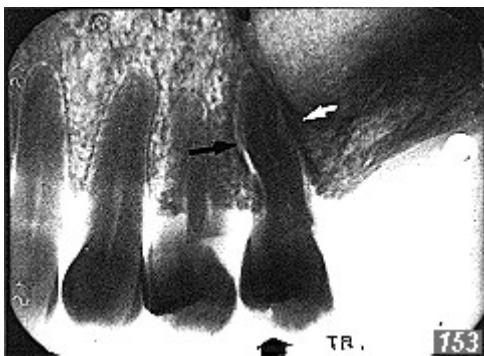
DENTADURA: Pequeña raíz en el Mandibular, por demás sin resultados.

TEST DE HUNEKE: Inyectadas algunas gotas al lado de esta raíz, se produce en presencia del médico un fenómeno de segundos al 100% y con ello un médico feliz al 100% porque pudo asistir a este fenómeno.

EPICIRISIS: Curación total tras la eliminación de esta raíz. Tiempo de observación 23 años.

ALOPECIA AREATA:

En esta radiografía bien visible (Imagen nº. 153), que debe servirnos de caso modelo, se aprecia lo siguiente: Por una parte faltan los molares, extraídos por un colega a causa de una



extendida osteítis marginal, que estaba causando una alopecia areata que cubría casi la totalidad de la cabeza, y por la otra, que el 2° premolar tenía una ranura periodontal más ancha (flechas), así como una condensación de la parte ósea adyacente, resultado de un agente nocivo que produjo una sobrecarga, una oclusión traumática, es decir; Un campo de irritación puramente neural. La radiografía se hizo tres años después de la extracción, cuando se produjo una nueva caída de pelo en un lado solamente, que es justo el lado reflejo del premolar en la cabeza.

A la vista de este diagnóstico se rebajó y se articuló la muela, de manera que no se produjera una mordedura sobrepuesta y con ello al tercer día volvió a salir el pelo.

De todas formas se recomendó al paciente que le fueran sustituidos inmediatamente los molares que faltaban ya que el diente rebajado vuelve a crecer. Pero como el ocupadísimo paciente no tuvo tiempo, al cabo de unos meses le volvió a caer el pelo de manera que se produjo una oclusión traumática. Era nuestra intención recabar la atención sobre la oclusión traumática o sobrecarga, y no menos sobre el llamado golpe secundario según Speranski (al irritar el área de un antiguo campo de irritación puede reproducirse la enfermedad secundaria).

HEMORRAGIA RENAL:

En la patología de las enfermedades renales, la importancia de los focos sépticos son bien conocidas por los urólogos. Lamentablemente no siempre se les reconoce, o se duda de ellos en diversas enfermedades como en el caso de la litiasis.

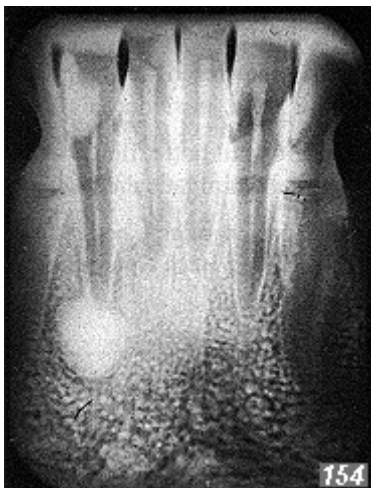
No es nuestra intención tratar aquí más a fondo las diversas enfermedades, su etiología, patogénesis, etc. sino únicamente traer algunos ejemplos de esta especialidad con relación a los campos de irritación. Especialmente bien visible es la causa en el caso que relatamos a continuación. Sobre todo también su desarrollo.

PACIENTE: M.U. 37 años carpintero, Zamora

La anamnesis no muestra nada especial, aparte de una ligera hepatitis crónica, pero esto es relativamente normal en este paciente que es un admirador de BACO ya que opina que el agua no esta hecha para beber.

De repente se produjeron fuertes hemorragias renales, que difícilmente pudieron detenerse con hemostáticos. Días después fue reconocido por un colega para ver si focos sépticos o tóxicos en la cavidad bucal podían tener alguna influencia. Durante la exploración se encontró una muela del juicio superior gangrenosa, que fue inmediatamente extraída por el colega. Con ello, por el momento, se detuvieron las hemorragias, para volver con la misma intensidad al cabo de tres meses. ¿Fracaso? Eso parecía. Pero a la vista del primer resultado se practicó un reconocimiento neurofocal exhaustivo. La exploración clínica odontológica dio únicamente como resultado unos incisivos cubiertos con mucho sarro, nada más.

RADIOGRAFÍA DENTAL: (Imagen nº. 154) esta ya mostraba algo más interesante, es decir, una osteítis circunscrita apical, partiendo del incisivo lateral inferior.



Pero aun fue más interesante cuando se lo mostramos al paciente, que dijo: "¿Es posible que el grano que tengo bajo la barbilla provenga de este diente?" Y continuó: "Siempre que se cierra el grano tengo sangre en la orina pero cuando se abre, eso desaparece." Se trataba de una fístula que al cerrarse provocaba nuevamente las hemorragias. Vemos aquí claramente las conexiones entre foco y enfermedad, tal y como ya lo hemos descrito en el capítulo "Metamorfosis de los focos y campos de irritación".

EPICRISIS: Tras la extracción de este diente, y la

cicatrización de la herida, no ha habido reincidencia en un periodo de observación de 7 años, a pesar de que el paciente sigue siendo fiel a Baco. En este caso excepcional citaré la comunicación de un famoso radiólogo de Málaga, que de no ser porque conozco su seriedad, me parecería increíble.

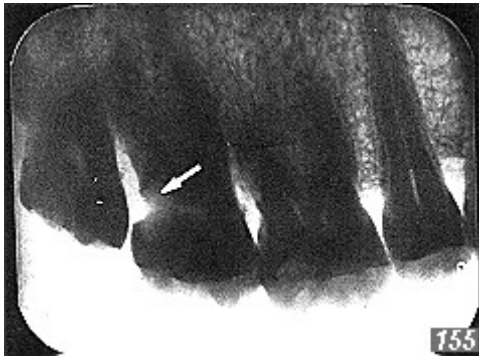Una paciente a la que hice una gran cantidad de radiografías, debía ser operada por hemorragias renales que se resistían a cualquier tipo de terapia. La alteración patológica estaba claramente demostrada por las radiografías. Además la paciente las envió a América para su ratificación y de allí volvieron con la misma indicación. Pero antes de la operación, una vecina le dijo, porque antes de operarte no vas a que te saquen estos dientes que se te mueven, para que no te los tragues durante la anestesia. Eso fue lo que hizo, y con ello se esfumaron las hemorragias renales, a pesar del resultado patológico de las radiografías. Lo dicho, no me lo hubiera creído.

¿GLIOMA? - CEFALALGIAS:

PACIENTE: Prof. G, 55 años, profesor de matemáticas, Turín.

SÍNTOMO-PATOLOGÍA: Presión en la cabeza y fuertes dolores de cabeza, de génesis poco clara.

ANAMNESIS: Este paciente nos fue enviado para ver si podíamos aclarar el origen de sus dolores de cabeza, indefinibles mediante análisis, EEG, y no menos de 21 arteriografías de cráneo. La exploración clínico-estomatológica no daba indicios porque, este paciente, muy alto y de fuerte complexión (casi dos metros de altura), tenía una dentadura muy buena.



Únicamente detrás del segundo molar superior, la sonda encontró una pequeña irregularidad que provenía de una caries, tal como posteriormente constatamos a la vista de la radiografía (Imagen nº. 155). A pesar de que en la radiografía se aprecia muy bien esta profunda caries, la dentina cubría toda la cavidad. Se trataba de una pulpítis hiperhémica que localmente no producía dolor alguno.

Como hemos visto casos de este tipo en diversas ocasiones (una paciente venía de París donde le habían practicado análisis en clínica durante tres meses), preguntamos al paciente si deberíamos curarle sus misteriosos dolores de cabeza en 5 minutos.

EPICRISIS: La extracción, mejor dicho ya; la sola anestesia, hizo desaparecer inmediatamente la presión en la cabeza como él la llamaba y naturalmente también la cefalalgia. El paciente que creía desde hacía meses que tenía un tumor, saltó de alegría y nos abrazó y besó agradeciéndonos su curación.

Explicamos este caso solo para demostrar que, es realmente necesario pensar en primer lugar en los campos de irritación en el área de trigémino. Nuestro ex-paciente sin embargo va de casa en casa diciendo "vente e una radiografía de la testa".

PRINCIPIO DE ATROFIA DEL NERVIO OFTÁLMICO:

PACIENTE: F.CI. 50 años hostelero, Santa Cristina d'Aro (Girona).

ANAMNESIS: Al paciente, un buen amigo, al enteramos del diagnóstico de su oftalmólogo,

le recomendamos que se hiciese un reconocimiento sobre campos de irritación para ver si estos estaban en relación con la incipiente atrofia del nervio oftálmico.

RESULTADO DEL RECONOCIMIENTO ORAL: 2º molar en el mandibular con profunda caries y foco.

TERAPIA: Tras la extracción se procedió al vaciado de una gran zona osteítica en la misma zona. También en este caso se produjo una curación completa al cabo de un mes.

¿FLEBITIS?:

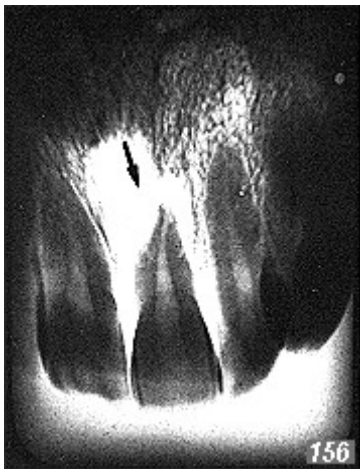PACIENTE: Sra. C. B., 30 años Madrid.

ANAMNESIS: La paciente padecía desde meses atrás de fuertes dolores en la pierna izquierda, andaba con bastón, y que debía sentarse al cabo de haber andado diez pasos, o como mínimo, pararse, porque de no hacerlo los dolores se volvían irresistibles.

Los diagnósticos de diferentes médicos de su ciudad natal no siempre eran idénticos, ya que los dolores reflejos y la sensibilidad a la presión eran perceptibles en todas las áreas afectadas. A causa de la formación de varices le recomendaron una varisectomía, ya que suponían que el origen de sus molestias se encontraba en esta zona.

Fue enviada a nuestra consulta por un ex-paciente.

EXAMEN ESTOMATOLÓGICO: En la dentadura, libre de caries, solo se podía apreciar un incisivo izquierdo algo más oscuro.



La radiografía (Imagen nº. 156) mostraba una osteítis apical difusa con reabsorción de raíz (rizoclasia). Esta circunstancia se produce frecuentemente. Se trataba de dientes que, a causa de un traumatismo, fueron lesionados en la pulpa*. Estas lesiones provienen a menudo de la juventud o de la niñez, al jugar etc. (* "Pulpa": Se refiere al tejido blando, vascular y nervioso interno del diente.)

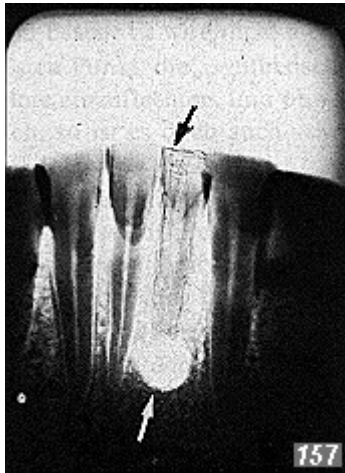
EL test de Huneke produjo un fenómeno al segundo, es decir, más de 8 horas de ausencia de dolor. La eliminación del campo de irritación dio como resultado una curación completa.

COMENTARIO: Vemos repetidas veces, que va siendo hora de que se establezcan diagnósticos exactos sobre campos de irritación, al menos con los resultados de laboratorio. Cuanta pena y dolor podrían ser evitados y cuanto mejor sería la acción de los medicamentos, y no al contrario, tal y como hemos comentado anteriormente ya que a veces actúan de bloqueo

¿Que hubiera ocurrido en este caso si se hubiera practicado una varisectomía?.

CONJUNTIVITIS CRÓNICA:

La radiografía (Imagen nº. 157) del paciente J.M. muestra una osteítis circunscrita apical, que era la causa de su incurable conjuntivitis. La eliminación del diente y de la zona patológica normalizó su conjuntiva al tercer día.



EL DIENTE VITAL Y DESVITAL "TRATADO":

El sentido de la odontología es conservar, salvar lo que se pueda salvar, pero a condición de que no perjudique la salud o pueda producir daños.

Antes de entrar en concreto en este tema sería conveniente verlo desde su unidad, ya que los focos o campos de irritación en la cavidad bucal, que no sean traumatismos o muelas retenidas, podrían ser secundarios.

Se dice que la caries es una enfermedad de la civilización (como la mayoría de nuestra era). Por interés propio, al finalizar la guerra civil española (que duró casi tres años), pudimos llevar a cabo, tanto en el interior del país como en zonas costeras (excluyendo grandes núcleos urbanos), un estudio sobre el estado dental de los escolares de todas las edades, la alimentación durante ese periodo de tiempo era como muy primitiva, casi siempre vegetariana, pobre en hidratos de carbono, y pobre en albúmina. La consecuencia fue que la caries prácticamente no existía. El número de niños que padecían caries era entonces de aproximadamente el 1-2%.

En muchos escolares de alrededor de los 9 años, que presentaban profundas caries en el molar de los seis años, se demostró que, después de tres años de alimentación precaria la caries se había detenido y hasta las profundas cavidades, donde era imposible una limpieza mecánica, estaban totalmente endurecidas.

CONCLUSIONES:

a) De ello podemos extraer la conclusión, que hoy en día es muy difícil, en una incidencia de caries del 95% (aquí en España algo menor) llevar a cabo un tratamiento, digamos biológico efectivo, sin considerar los factores alimenticios y medioambientales. Esta circunstancia se ve agravada por un lado por la alimentación cada vez más sintética, ya en los primeros años de la infancia, y por la otra, por la creciente prisa a la hora de comer; Ya no se mastica, solo se traga.

En lo que respecta a la alimentación sintética no quiero dejar de explicar una pequeña anécdota que a pesar de tratarse de un experimento involuntario con animales, nos da conclusiones en cuanto a nuestra alimentación infantil. Una señora de París vino aquí en compañía de un gato siamés joven. Para que el animalito no le faltara alimento, se trajo comida especial con vitaminas y minerales, envasada al vacío. Llevaba instrucciones en cuanto a cantidades a mezclar en relación con la edad y peso del animalito. El gato de lujo de París, se acercó con desdén a la comida, la olisqueó durante horas, de manera que se pudo constatar que el animalito empezaba a dudar de su sentido del olfato. ¿Sería el laboratorio analítico de los animales respecto del preparado que tenía delante?. A causa del escaso éxito conseguido, se colocó la cazoleta fuera para que los otros pobres gatos malnutridos y medio salvajes que viven en las rocas de la costa, pudieran hacerse con el "manjar". Aquí el éxito aun fue menor, a pesar del hambre venían, olían y se marchaban. No aceptaban la alimentación sintética. Hasta aquí la anécdota.

Y si un pequeño ser humano, a pesar de radio, televisión y juguetes no quiere saber nada

de alimentación especializada, cuando aun existe el instinto que más tarde perdemos, los padres lo llevan al médico, y dicen: "Doctor, el pequeño no tiene apetito". Sí lo tiene, lo que no le dan es la alimentación adecuada.

b) El otro factor, la carencia de la función de masticación correcta, trae por un lado una menor irrigación sanguínea y desarrollo de los maxilares y por el otro una mala digestión.

Sumemos ahora la inadecuada alimentación en general, la falta de masticación correcta y los muchos factores ambientales y veremos que es muy difícil, especialmente para el estomatólogo, presionado por la organización burocrática de la Seguridad Social, que le obligan a visitar un sinnúmero de pacientes al día, llevar a cabo un correcto tratamiento científico.

El trabajo de un estomatólogo es una labor difícil, exacta, que requiere mucho tiempo, que la gran mayoría considera solamente como si se tratara de empastar agujeros. Valiosos trabajos como por ejemplo ya al principio en la zona molar realizar empastes con replesión base neutral (todos del mismo material en lo que concierne a los metales en la cavidad bucal, son rechazados porque no los paga el "seguro".) Dicen que ahora en Alemania esto ha cambiado.

Otra circunstancia negativa pero muy importante, ya bajo el punto de vista profiláctico, es el dolor. Un tratamiento indoloro requiere tiempo que no se tiene, con tantos y tantos pacientes diarios incrementados por el sistema de los volantes.

En el caso de los turistas que nos visitan, hemos podido constatar en miles de casos, que la caries secundaria no es tal sino que vista bajo el microscopio, procede parcialmente de antes de realizar el empaste, porque en su momento y a causa del dolor no se pudo proceder a una preparación correcta (no hablo aquí de los casos de negligencia personal).

Aquí las dificultades no empiezan únicamente con respecto al diente desvitalizado con su replesión de raíz, sino en los dientes, total o parcialmente, es decir, por degeneración de la pulpa, sea por caries secundaria, sea por falta de aislamiento del empaste (cementos-silicona-materia plástica) pero a menudo hasta a causa de profundas replesiones de amalgama, asimismo sin suficiente aislamiento térmico que, a causa del efecto frío-calor, produce una degeneración de la pulpa. Otro efecto negativo se produce mediante exceso de calor, al pulir los dientes para trabajos de prótesis. Las posibilidades citadas son, sobre todo, las que colocan al estomatólogo en una posición casi imposible, siempre que tenga que elaborar un estado de foco para el médico de cabecera o para el especialista; examinar radiológicamente para comprobar si no hay nada anómalo, o poder localizar un campo de irritación es muy importante, especialmente en casos de focos indoloros, que son los peores y que traen más graves consecuencias.

Así fue en el caso de una paciente joven (12 años) tratada por muchos especialistas en diferentes clínicas para ver de localizar la causa de una fuerte linfadenitis* (del tamaño de un puño en la zona submaxilar-cervical). El motivo, resistente a cualquier terapia, era una replesión de cemento en la proximidad de la pulpa del primer molar inferior. Un nuevo empaste con hidróxido de calcio y cemento por encima permitió que al día siguiente hubiesen desaparecido todas las molestias.

(* "linfadenitis": Se refiere a la Inflamación de los ganglios linfáticos.)

En el caso de otro paciente (Rvdo. J.M. - Bolivia) con un eczema que duraba ya 9 años en el brazo izquierdo se consiguió el mismo resultado mediante eliminación de un empaste de cemento sin empaste base situado en las proximidades de la pulpa, es decir, con el mismo tratamiento que en el caso anterior, (aclaramos el motivo al observar que este diente reaccionaba con mayor sensibilidad, a pesar de su gran empaste, a las mediciones eléctricas, más que los dientes vecinos, por lo tanto, que existía una llamada hiperemia de la pulpa.)

¿Qué dirá entonces un médico de medicina general que no conoce esta especialidad y se tiene que fiar de radiografías que no demuestran nada?. ¿O el estomatólogo, que quiere establecer un diagnóstico basándose únicamente en la radiografía?. Por esto creemos que era, o es necesario, que llamemos la atención sobre todos los fallos, a pesar de que éstos se produzcan en el ámbito de la odontología, pero el cuerpo humano es una unidad y precisamente esta pequeña zona del trigémino desordena a veces esta unidad sin que podamos apreciar nada en los análisis.

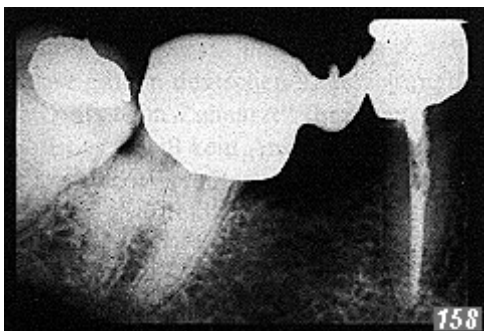
EL DIENTE CON TRATAMIENTO RADICULAR:

A pesar de que en este libro tratamos los campos de irritación, deseo decir algunas palabras sobre el tema del diente con tratamiento radicular.

Las modificaciones apicales visibles en la radiografía no precisan de más explicaciones. Sin embargo la cuestión se vuelve problemática para el estomatólogo o para el diagnosticador cuando se trata de piezas con perfecta repleción radicular. Pudiendo tener un papel importante en el acontecer bioenergético, pero no necesariamente. Las más ardientemente discutidas teorías no pueden solventar este problema, únicamente puede hacerlo la investigación seria, las mediciones electrónicas o termográficas, en algunos casos las pruebas, sean de tipo biológico o neural.

Precisamente con relación a este tema existe un gran lapso en la odontología. Ningún cardiólogo o neurólogo se aventuraría a diagnosticar únicamente sobre la base de una radiografía. No nos cansaremos de hacer hincapié sobre el hecho que las reacciones navales (que nada tienen que ver con los dolores locales) juegan un importante papel especialmente en la odontología, por ello, el no ver nada no es equivalente a "no hay nada".

Me permito explicar aquí un caso en especial, ya que la no consideración de lo anteriormente mencionado, casi hubiera significado una tragedia para la paciente. Esta, a causa de una grave enfermedad, fue librada de todos los focos visibles, con lo cual se eliminaron sus dolencias. Años después sin embargo se formó un nudo en el pecho izquierdo que afectaba los vasos linfáticos hasta debajo de la axila. Todo el tejido circundante mostraba una dolorosa hinchazón.



Quiero recalcar que no formamos parte de los llamados exodontistas y por tanto en su día, años atrás, no extrajimos un segundo premolar inferior izquierdo con perfecta repleción radicular. Como para la paciente no significaba una carga de la función de masticación, porque ya llevaba una

prótesis a la cual se le podía fácilmente añadir una pieza más, nos decidimos ahora a practicar la extracción. (Imagen n°. 158)

El reconocimiento macroscópico mostraba en la punta de la raíz una micro-reabsorción (como la mayoría) así como una decoloración de toda la raíz.

Ya después de la siguiente menstruación disminuyeron los dolores, la hinchazón y el tamaño del nudo y no volvieron a aparecer.

Relato este caso únicamente como una muestra, de la responsabilidad que toma el estomatólogo al establecer un diagnóstico.

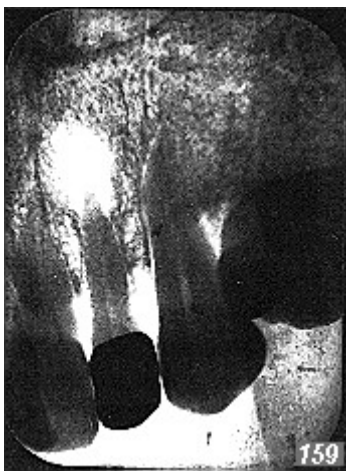
En el transcurso de las explicaciones también podremos apreciar que, mediante tratamiento especial de la raíz en dientes unirradiculares, se pueden curar también graves enfermedades. La culpa de muchos campos de irritación "invisibles" en esta zona son o fueron materiales de recepción radicular con acción tóxica. (Naturalmente influye el muy difícil trabajo del estomatólogo). Veamos algunos ejemplos.

VÉRTIGO – ESTERILIDAD:

Que el vértigo puede tener muchos orígenes es un hecho ya conocido, pero, mucho más lo es, que se presta poca atención a las causas motivadas por campos de irritación en el área del trigémino, al menos aquí. En estos casos se trata sin embargo de factores séptico-tóxicos con efectos generalizados. Aquí existe una diferencia con el síndrome de Ménière, donde es suficiente un campo de irritación puramente neural (presión por muelas del juicio). No queremos entrar en teorías porque con ello no damos ningún paso hacia delante, mejor dicho, no nos acercamos a la terapia y a la curación real. Por ello solo exponemos algunos ejemplos en los cuales la eliminación trajo consigo la curación completa.

PACIENTE: Sra. V, 25 años. - Madrid (temporalmente en Lloret de Mar).

ANAMNESIS: La paciente sufría, desde muchos meses atrás, de ataques de mareo que eran tan intensos que debía caminar con la cabeza inclinada hacia delante ya que una ligera



inclinación hacia atrás desencadenaba los ataques. Además persistía una esterilidad desde hacia años, que el ginecólogo denominó como "infantilismo". Naturalmente todas las terapias fueron en vano porque no se pudo hallar la causa. La exploración estomatológica no mostraba nada espacial, pero en la radiografía se podía apreciar en el incisivo menor derecho superior una gran osteítis apical circunscrita así como una osteítis marginal. Encontrándose el resto en orden, esta osteítis marginal, en el caso de dientes con tratamiento, es señal de que la pulpa se desvitalizó con una pasta de contenido arsénico (Imagen n°. 159). La terapia fue muy sencilla. Se extrajo este diente con el fin de eliminar este factor séptico- tóxico.

EL resultado fue nulo. Nada mejoró, ¿fracaso?. Eso parecía al menos pero ¡NO!. Aquí falta una aclaración. En el caso de enfermedades crónicas, existentes durante años o decenios, y en el caso de algunos paciente anérgicos*, o ya bloqueados, no siempre basta con la

eliminación del campo de irritación sin que se precise de un tratamiento adicional. Pero estos casos son tan raros y tan excepcionales que utilizamos otro tipo de terapia con estos pacientes, es decir, la provocación climática al revés, los enviamos por algunos días a los Pirineos. (* Pacientes faltos de capacidad para una buena distribución o regulación energética, lo que significa una descompensación en todo el sistema psicosomático.)

En el caso concreto de esta paciente, ocurrió lo siguiente: Cuando llegó a los 1.200 metros de altitud que aun no era el lugar donde debía ir, el mareo desapareció y no se ha presentado de nuevo en un periodo de observación de 15 años. Pero ocurrió algo más. A los seis meses quedó embarazada y más tarde tuvo también un parto fácil a pesar del "infantilismo" diagnosticado (el incisivo menor corresponde al meridiano de acupuntura de la zona urogenital).

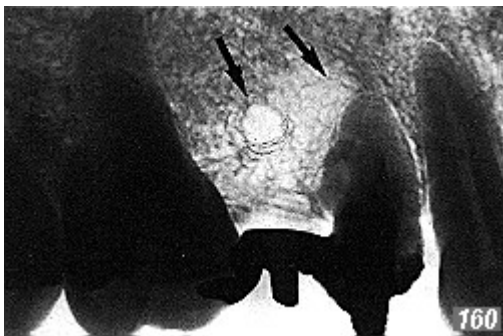
¿Un caso único? ¿Un milagro?. No, ninguno de los dos. Cuando un organismo está, expresado vulgarmente, "envenenado", como era el caso dada la zona patológica que circundaba este diente, muchos organismos responden de una u otra forma. Esto lo pudimos observar precisamente en el caso de mujeres sensibles o en los casos de abortos.

En el caso de una paciente conocida (T.F.), teníamos la radiografía de su muela del juicio totalmente infectada con amplia bolsa ósea, al presentarse una hemorragia que hacia temer un aborto, se practicó la intervención en la cavidad bucal, es decir, la eliminación de la muela y de la bolsa ósea, con el inesperado resultado que, las hemorragias se detuvieron y el embarazo siguió su curso normal. ¿Podía preguntarse ahora, bueno y todas aquellas mujeres portadoras de focos que no tienen molestias o abortos?. Esto es normal, ya que la contestación del organismo a las irritaciones es lo importante y no la irritación en sí misma. ¿Pero, sabe el médico quien reaccionará positivamente, y quien negativamente?. Esto ya es más difícil por lo que es válida la frase de: "Es mejor prevenir que curar".

NEURALGIA DEL TRIGÉMINO, OPERADA EN DOS OCASIONES:

PACIENTE: J.M. 50 años - Banquero, Barcelona.

ANAMNESIS: Muy breve, el paciente había sido operado en dos ocasiones radicalmente en



el ganglio de Gasser a causa de su neuralgia del trigémino esencial (segunda rama). En aquella ocasión solamente se seccionó el nervio. A pesar de ello la neuralgia de trigémino reapareció al cabo de algunos años.

EXPLORACIÓN ESTOMATOLÓGICA EN COMBINACIÓN CON EL ESTADO RADIOLOGICO INTRAORAL: Rizoclasia

(reabsorción radicular) en el primer premolar arriba a la derecha, con amplia osteítis difusa, absceso intraosal (según resultado postoperatorio) en el lugar donde se extrajo el segundo premolar (Imagen nº. 160).

TERAPIA: Extracción de la "obra maestra" odontológica con el premolar. Eliminación de la osteítis y del absceso intraosal.

COMENTARIO: Si en un caso como este no se produce una neuralgia de trigémino, a nuestro juicio toda la fisiología estaría errada. Si observamos esta gran parte ósea con destrucción intraosal nos daremos cuenta que, la central del trigémino, el ganglio de Gasser,

tiene que contestar de alguna forma, y esto es aquí la neuralgia.

Es incomprensible que se practiquen operaciones tan complicadas, únicamente por que el diagnóstico se llame neuralgia esencial de trigémino. Periodo de observación; desde el año 1956.

Aquí el diagnóstico fue muy sencillo porque todo estaba a la vista; más complicado es cuando una fuerte cortical no permite ver la osteítis, como ocurre en muchos casos, o cuando concurren diversos factores, cuando la inyección local es nula, semejante a otros casos donde no se produce un fenómeno de segundos, sin embargo la eliminación de la zona patológica produce más tarde la curación.

SANEAMIENTO A PLAZOS:

Un diente propio es un diente propio, eso dicen los pacientes, los estomatólogos y, además, el autor. Pero tendríamos que añadir: "Siempre y cuando éste no perjudique al cuerpo". Esto lo veremos claramente en el caso de una señora alemana con su saneamiento a plazos.

PACIENTE: Srta. H.M. Alemania (temporalmente residiendo en España)

ANAMNESIS: esta paciente vino a la consulta a raíz de un tumor en el esternón, rebelde a cualquier terapia y únicamente por esto, a pesar de que en su historial clínico constaba: "Trastornos digestivos, diarrea, exceso de nerviosismo...", y otras minucias.

La exploración neurofocal mostraba puntos dolorosos en la 2ª y 3ª vértebra cervical miogelosis en el borde superior del trapecio.

RADIOGRAFÍAS DENTALES: Arriba a la derecha, alteraciones patológicas en la muela del juicio así como en el 2º molar, profundo empaste en el primer molar (seguramente amputación mortal), sin alteraciones apicales visibles. Abajo derecha: Empastes de amalgama, en orden. Arriba izquierda: diente desvitalizado empastado, sin alteraciones visibles. (Nota: en el Maxilar, y a causa de la sobreproyección de la cavidad maxilar en el caso del paladar plano, es difícil apreciar una alteración visible de la pieza. Por esto el estomatólogo debe ser extremadamente prudente al restablecer un diagnóstico de "sin resultado".



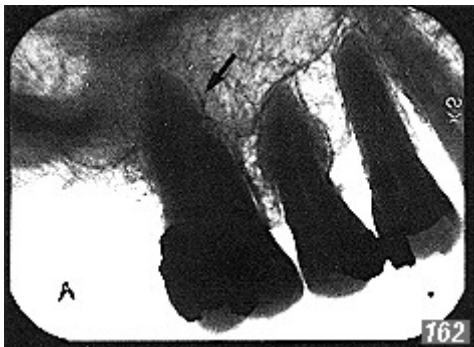
Abajo izquierda: más cantidad de empaste de amalgama debajo de la encía que en el diente mismo. Aquí aparentemente se colocó el empaste de amalgama en la pulpa sin tratamiento. Osteítis apical difusa (Imagen nº. 161).

TERAPIA: Primero se saneó la parte superior derecha al ser más sensible a los puntos dolorosos en este lado, y con ello, da comienzo una interesante historia, que debe servir de referencia para los casos de "saneamiento a plazos". Sobre todo porque la paciente no residía aquí, y por tanto la eliminación no pudo ser continuada, y por otra parte, por conservar lo que se puede conservar, porque un diente propio es un diente propio, aunque nuestro cuerpo a veces no esté de acuerdo. Lamentablemente este querer conservar va frecuentemente ligado a una tragedia. Pero veamos que nos escribe la paciente: "Después de que a mediados de julio, en su clínica, me fuera extraída la muela del

juicio superior derecha, y su vecina con bolsa de pus, y nada más llegar a Llafranch donde paso mis vacaciones, aparecieron unos granos en la espinilla y pantorrilla derecha que a finales del mes de Julio se habían convertido en forúnculos. Se me recetó Britapen (32 cápsulas), que fueron en vano y que solo atacaron a mi estómago, más tarde se me inyectó Davan en los brazos. Esta vacuna debía ayudarme. Mientras tanto se realizó un cultivo y se constató que solamente me serviría de ayuda el Neo-Sincrobin 1,2 millón. La semana pasada me inyectaron diariamente 6,2 millones. Aparte me he mandado hacer una radiografía del tumor en la clavícula-esternón, que fue el motivo de visitarle a Vd. El sustituto del Dr. C., traumatólogo del ambulatorio de la calle Numancia, constató que el tumor se había reducido considerablemente.

Un importante comentario sobre esta carta: La primera intervención, practicada solo en un lado significó como casi siempre una provocación, una reactivación de los otros focos que aun se encuentran en la boca, no de los dientes en sí, sino de las enfermedades secundarias. En concreto: una provocación general. Por esto al principio no surtieron efecto los tratamientos basados en antibióticos y vacunas, porque el componente tóxico de los restantes dientes desvitalizados era determinante.

Pero todo se volvería aun más interesante. Veamos pues de lo que es capaz un saneamiento a plazos. Exactamente un año después. Durante todo este tiempo no se hizo nada, porque nada dolía, pero con la llegada de las vacaciones de verano, estos focos mudos (tontos), se volvieron revoltosos, por lo que la paciente, que quería disfrutar de sus vacaciones, no pudo sentirse animada "revoltosa".



El molar superior derecho desvitalizado, sin alteraciones visibles (Imagen nº. 162), que no había sido extraído precisamente por ser necesario para masticar, y que no dolía nunca, de pronto impidió masticar á la señora y se formó la llamada periodontitis. Así tuvimos ocasión de verla nuevamente y extrajimos esa muela. El resultado era un absceso intrarradicular, es decir entre las tres raíces (no se ve en la radiografía). Pero

sigamos con la carta de la paciente que se expresa muy bien:

"Cuatro días después de la extracción del lado derecho, comenzó un dolor en el lado inferior izquierdo que me hizo imposible la masticación. El día 30/6. visita al Dr. D (uno de nuestros colaboradores) que me recetó Tantum-Ciclina, pero los dolores casi no desaparecían. (Nota del autor: La paciente no tenia buenas comunicaciones para venir a vernos y por tanto siguió con el tratamiento, hasta 32 cápsulas, sin que le fuera extraído el diente. El día 22/7 vuelve el dolor, vuelvo a tomar Tantum Ciclina, un total de 10 cápsulas. Mientras tanto se presentan molestias digestivas en general, y también en el mismo estómago."

Hasta aquí, las explicaciones de la paciente que por fin vino para dejarse extraer el último diente desvitalizado, que hemos conservado en una foto en color (se lo mereció por ser pieza de museo).

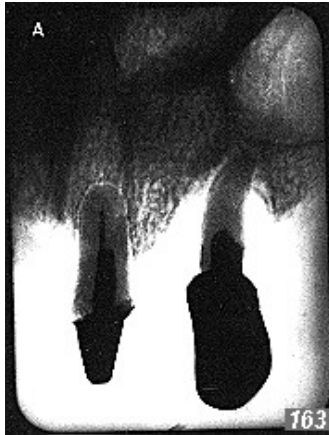COMENTARIO: como hemos visto en este extenso historial de la paciente, y especialmente en el caso de muelas empastadas, con tratamiento radicular, no se pueden hacer tratos, sino se quieren producir auténticas tragedias. Aun hoy en día, la paciente sufre de trastornos en el estómago a causa del abuso de medicamentos y antibióticos durante años, porque la causa no fue eliminada a tiempo.

MOLESTIAS POLIARTRÍTICAS – MIASTENIA:

PACIENTE: Sra. J.M., 55 años Ginebra.

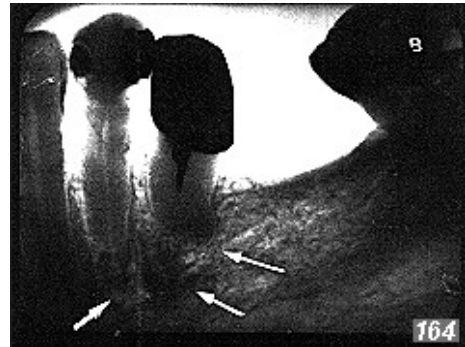ANAMNESIS: Al llegar aquí la paciente sufrió un empeoramiento de sus dolencias reumáticas que motivaron avisar al médico. Después del reconocimiento clínico nos la enviaron.

EXPLORACIÓN ESTOMATOLÓGICA: Dentadura mellada, retracción de la base dental.



RADIOGRAFÍAS DENTALES: (solo mostramos 2) Todos ellos dientes desvitalizados con reabsorción radicular y osteítis marginal difusa (Imágenes nº. 163, 164).

COMENTARIO: En el caso de un resultado así, sobre toda terapia, toda exploración adicional



etc., porque el mismo organismo intentaba expulsar estos dientes. Pero como la paciente era muy escéptica porque no le dolían los dientes realizamos un test de Huneke.

Aquí previamente mencionaremos que no tenía fuerzas en las manos ni para sostener un vaso de agua. Después de la inyección sobre estas reliquias agarró un florero lleno de flores y agua, salió de la consulta y enseñó este fenómeno a su marido. A pesar de esto le entregamos una hoja en la que solicitábamos contestación a las siguientes preguntas ya que queríamos tener constancia por escrito (inyección de Impletol sobre los dientes y fosa canina).

¿Se ha encontrado Vd. mejor en las siguientes 8 horas? Respuesta: “Sí mejor”; ¿Se ha encontrado Vd. peor al día siguiente? : “No”.

¿Era como antes? : “No, mucho mejor”. Firmado J.M.

Por tanto sobrepasaba la frontera de las 8 horas y servía ya como terapia. Lo tenemos más fácil con nuestros pacientes españoles porque con solo mencionar nuestras sospechas de que se pueda tratar de esto o de aquello quisieran que en el mismo momento elimináramos sus campos de irritación. Casi siempre tenemos que ser nosotros los que frenamos.

Por esto, tanto sentimos compasión por nuestros colegas centroeuropeos como por sus pacientes, naturalmente.

ENDOCARDITIS – FIEBRE REUMÁTICA – POLIARTRÍTIS:

PACIENTE: Sra. P.C.E. 35 años, Blanes (Girona) (enviada por el Dr.M., médico que la trataba; Prof. Dr. P.P., Hospital Clínico).

ANAMNESIS: En tratamiento médico desde hacia años a causa de una Endocarditis, así como fiebre reumática con síntomas poliartríticos.

RECONOCIMIENTO DE LA CAVIDAD BUCAL: Varios puentes, por lo demás todo en orden.

RADIOGRAFÍA DENTAL (no reproducible debido a su mala calidad): Mostraba una osteítis marginal y apical del segundo molar izquierdo, que debía soportar un largo puente.

TERAPIA: Esta fue muy interesante (seamos francos, sino lo hubiéramos visto con nuestros propios ojos, no lo creeríamos). Tras previa consulta con su médico de cabecera (y a

instancias del Dr. P.P.) la paciente debía ser tratada unos días antes de la intervención con antibióticos, eso era al principio de la era del antibiótico.

El día de la operación la paciente fue entrada en brazos a la sala de operaciones; llevaba en cama muchos meses. La anestesia fue local (sin vasoconstrictor, en forma de adrenalina, que no empleamos habitualmente). Cuando esta finalizó la paciente salto de la silla y dijo a su marido "mira ya no tengo nada". Un fenómeno de segundos completamente inesperado. Sus dolores habían "volado".

Esta fue la primera sorpresa. Después de la operación la paciente fue llevada a su casa donde la visitamos por la tarde. Aquí vino la segunda sorpresa. En vez de estar en cama, se hallaba sentada en una silla haciendo labores "¡¡porque se encontraba tan bien!!". Cuando le dije a la paciente: "esto no se había visto con anterioridad a la era antibiótica" me contestó: "no me han dado ninguna inyección porque la mujer de nuestro médico iba de parto y con las prisas se olvidó".

Más tarde vino la tercera sorpresa, tuvo que deshacerse de sus gafas porque con ellas ya no podía leer. Veía como antaño.

Como veremos en repetidas ocasiones, las reacciones en diferentes personas son imprevisibles, a pesar de tener el mismo origen.

UNA TRAGEDIA RENAL (LITIÁSIS RECIDIVANTE):

Sobre este caso poco diremos, porque no es nuestro cometido el criticar, sino que solo queremos relatar los casos como realmente fueron y siguen siendo. Pero, a la vista de las radiografías es incomprendible que no se tuvieran en cuenta los campos de irritación. La tragedia de esta pobre muchacha duraba ya 12 años, y aun no se encontraba la causa. Hay que mencionar que la paciente, en base al estado de sus riñones, y, aparte de los análisis obligados cada año, se sometía a un control odontológico profiláctico y a los exámenes en general.

PACIENTE: E.R., 33 años Francfort (actualmente en Barcelona)

ANAMNESIS: Otoño 1959. Dolores en la espalda y en ambos costados. Su médico de cabecera de entonces, diagnosticó una neuralgia, y se realizó tratamiento con onda corta. Como no se producía mejoría visible alguna se envió a la paciente al ortopeda para ver si sus dolencias no estarían relacionadas con la columna vertebral, (discos intervertebrales).

Diciembre 1959: el urólogo constató una pielonefritis resistente a la penicilina. Cultivo de tubérculos: negativo. Dieta.

Junio 1960: a petición propia, estancia en una clínica universitaria en observación. Se realizaron múltiples radiografías, entre otras de cráneo, columna vertebral, pielograma* retrógrado. Finalmente se recomendó, que en caso de infección se procediera a la ingestión de píldoras. (* "Pielograma": Prueba consistente en valorar la función renal mediante contraste y radiografías.)

Enero 1961: sangre en orina. Piedras en ambos riñones. Operación del riñón derecho practicada por médico jefe de un hospital de Frankfurt. Análisis: fosfato de calcio, oxalato de calcio.

Abril 1962: Justamente una semana después de la ingestión de la vacuna antipoliomelítica a la que la paciente se sometió tras previa consulta con su médico de cabecera y con el especialista, se presentan fuertes cólicos nefríticos. Hinchazón en la espalda, especialmente de la cicatriz. Transitoriamente casi inmóvil. Perforación de la cicatriz. Diagnóstico: fístula en el uréter derecho. Imposible operar porque el tejido estaba completamente supurado.

A continuación, transfusiones de sangre y futuro control de la sedimentación sanguínea. La cicatriz se cerró por sí misma.

Primavera 1963: A instancias del médico especialista 6 semanas en el balneario de Bad Wildungen. Pielitis rebelde al tratamiento. Piedra en forma de lenteja en cada riñón. A menudo dolor alternativo en ambos riñones. Dieta.

Control de sangre y orina cada 6 semanas.

Agosto 1963: A recomendación del médico del balneario, efectúa estancia en una clínica universitaria, donde debía comprobarse si la formación de piedras en el riñón eran debidas a una disfunción de las glándulas paratiroideas. Negativo.

Depuración de los riñones: Tras la ingestión de cloruro amónico los riñones expelen mayor cantidad de calcio y fósforo.

Enero 1964: Repite estancia en esa misma clínica. Depuración de riñones.

Noviembre 1965: Traslado de la paciente, sensible al frío, a España no solo por motivos de clima sino para desarrollar alguna actividad a pesar del handicap de su enfermedad (una estancia en Inglaterra tuvo que ser interrumpida a causa del clima).

Julio 1966: Operación de piedra en el riñón que, a pesar de ser más pequeño que uno normal no fue extirpado (no produce hipertensión) al encontrarse dañado el riñón derecho. Esta intervención fue practicada por un cirujano en Alemania.

Diciembre 1966: Las radiografías demuestran, que ha desaparecido la piedra en el riñón derecho, de manera que ambos riñones están libres de piedra.

1967 Examen anual en Alemania. En caso de necesidad, tratamiento con Durenat (sulfonamida). Para prevención de piedra píldoras Uralyt.

1968-1969, ídem de diem

1969: se rebajó la dosis de Uralyt de 3 x 2 a 3 x 1 píldoras. Octubre 1970: sin piedras. El riñón izquierdo trabaja algo, el derecho bien pero está inflamado. Cultivo de bacterias: Grupo Coli y piociáneos*. Tratamiento con Bactrim. El reconocimiento posterior demostró que el medicamento surtía efecto. (* "Piociáneos": Relativo al pus azul o al bacilo piociánico.)

Diciembre 1970: Dolor, por tanto radiografía (pielograma). Resultado del radiólogo de Barcelona: el riñón izquierdo trabajo poco, el derecho dilatado. Recomienda visitar al especialista.

Enero 1967: análisis en un instituto urológico de Barcelona. Radiografías de manos, cabeza y riñones (pielograma). En el caso del riñón dilatado se trata de un diagnóstico erróneo, estaba agotado. El médico supone que algo no anda bien con la glándula tiroides y manda realizar diversos análisis, tales como calcio y fósforo en sangre, creatinina en sangre y orina. Este fue el urólogo que realizó un reconocimiento general al principio del tratamiento.

Tratamiento: diariamente 3 x 1 tabletas de óxido de magnesio de 100 mg c/una.

Dieta: muy poca sal, nada de alcohol, nada de café ni alimentos con contenido de vitamina D.

Marzo y mayo 1971: se repiten los análisis pero el médico no puede hacerse una idea clara a causa de los resultados contradictorios y propone de llegar al fondo de este asunto en tratamiento ambulatorio. El resultado de la sedimentación sanguínea en mayo: 15/38. Hasta aquí el historial que nos entregó la paciente.

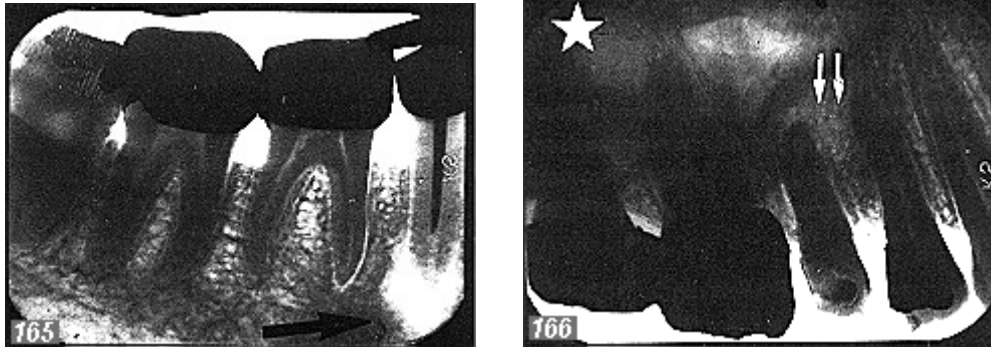
En el mismo mes la paciente nos consultó a causa de una hinchazón en la encía.

La exploración neuro-focal mostraba en la cavidad bucal y en las amígdalas el siguiente increíble estado que, lógicamente ya existía antes de manifestársele la síntomo-patología.

Aparte de los puntos dolorosos hallados mediante palpación a ambos lados de la 2ª y 3ª vértebra cervical (Maxilar y Mandibular) los puntos dolorosos en el borde superior del trapecio

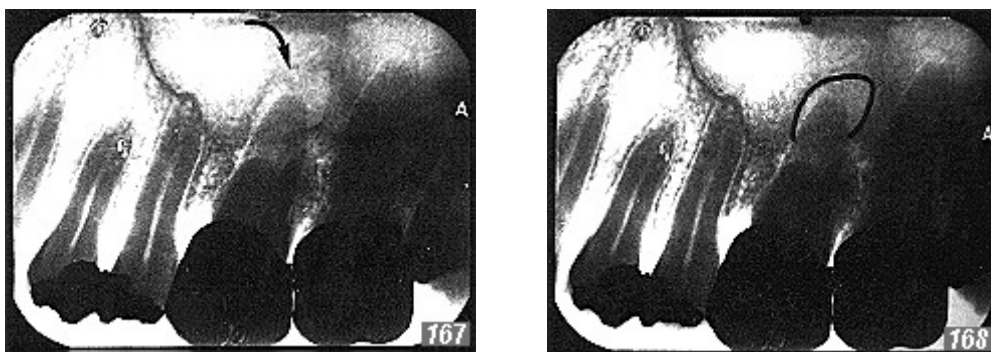(amígdalas) eran muy positivos.

RADIOGRAFÍAS DENTALES: Mandibular derecha. En el segundo premolar una osteítis apical muy extendida (diente con corona). Maxilar derecha: 2º premolar (Imagen nº, 165), reabsorción radicular en el diente desvitalizado con osteítis difusa (no puede apreciarse claramente en la radiografía, visto postoperatoriamente tenia la misma extensión que en el mandibular). No se aprecia en la radiografía la corona del material sintético. Aparte; osteítis marginal primer premolar con gran empaste de amalgama: pulpa muerta (prueba de vitalidad).



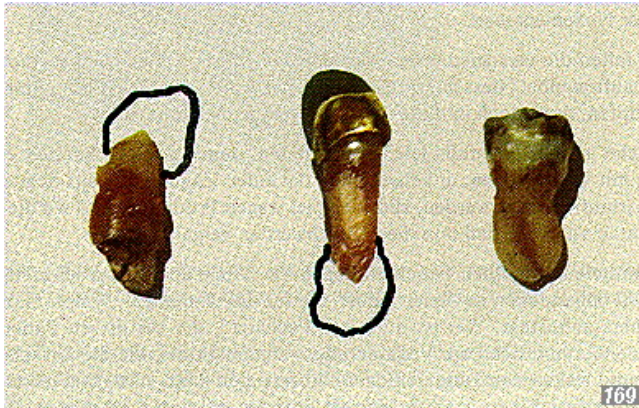
Maxilar Superior derecho: 2º premolar, fig. 166, reabsorción de la raíz en el diente desvitalizado con ostitis difusa (la cual no se puede reconocer muy bien en la radiografía y que tras la operación mostraba una dilatación similar al maxilar inferior. La corona de plástico en este diente no se puede reconocer en la radiografía). Además ostitis marginal. 1er. premolar con relleno de amalgama basto, pulpa muerta (prueba de vitalidad).

Maxilar izquierda: Un molar empastado con corona superpuesta con extensa osteítis apical (Imagen nº. 167-168) sobredibujada a lápiz. La otra corona del segundo molar se quitó para realizar la prueba de vitalidad, que en este caso fue normal. Las amígdalas estaban completamente atrofiadas, ricas en pus, lo que es casi natural en estos casos.



LA TERAPIA DE CAMPOS DE IRRITACIÓN: A la vista de este increíble estado en lo que respecta a los dientes empastados, se practicó inmediatamente la intervención, comenzando por el lado derecho donde el resultado del reconocimiento de las vértebras cervicales era peor. En una sesión se extrajeron los premolares superior e inferior, se vació también la extendida osteítis, y, simultáneamente, la muela del juicio inferior que padecía de falta de espacio.

En la fotografía en color de estas tres muelas, se ven claramente el periodonto hipertrófico, y la región apical corroída como si faltara la punta radicular. La muela con la corona sobresaliente muestra asimismo síntomas de reabsorción.



La muela del juicio, vital, con empaste de amalgama, mostraba una ligera hipercementosis por sobrecarga. Se han dibujado las osteítis, que se visualizaban claramente en las radiografías.

(Imagen nº, 169). Algunas muelas extraídas a la paciente con puntas radiculares reabsorbidas, periodonto

hipertrófico y muela del juicio carente de espacio. Se han dibujado los resultados de los reconocimientos postoperatorios intraosales y radiológicos de las zonas patológicas.

EVOLUCIÓN POSTOPERATORIA: Normal pero con ligeros dolores posteriores, pero sobre todo la amígdala de este lado dolía mucho (activación). Pero a pesar de estas molestias, la paciente se encontraba "como cambiada", a pesar de padecer nefropatía y un intenso cansancio. Al cabo de tres semanas se extrajo también el primer molar superior izquierdo, que también presentaba una extendida osteítis pero sin comunicación con la cavidad maxilar.

EPICRISIS: Al cabo de 4 meses (quizá algo antes), cuando se realizó la sedimentación sanguínea, ésta se había normalizado en 3/12, habiendo mejorado también todos los demás valores (según comprobó un médico en Alemania). Y lo que ha mejorado sobre todo, anímicamente, es la propia paciente.

COMENTARIO: Sin querer entrar en teorías, etc. y revisando el historial clínico, podemos decir que al principio se trataba de una clara "enfermedad por foco". Sobre todo, la reacción después de la ingestión de la vacuna mostraba una reacción, y, a la vista de estos diagnósticos odontológicos, era natural que tuviera efectos sobre el riñón.

No haremos más comentarios porque cualquiera que lea el historial clínico puede hacerse una idea. Ya que se trataba de una autentica tragedia.

LA RINITIS CRÓNICA:

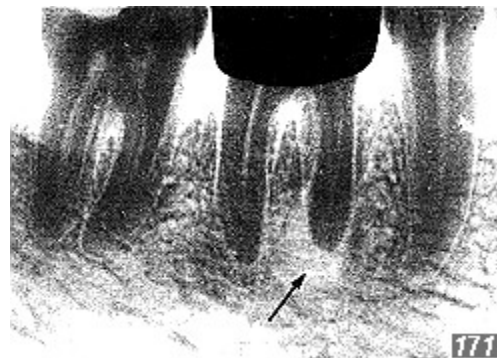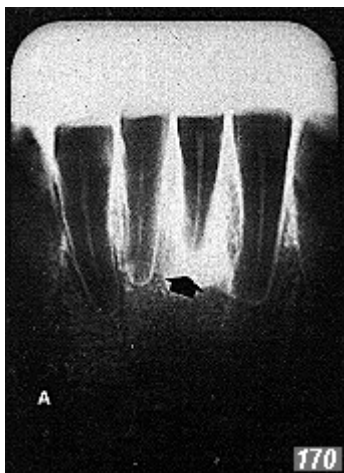
Esta representa el mayor contingente en focos y campos de irritación en la cavidad bucal. A menudo se trata de observaciones puramente casuales que se producen tras la eliminación de estos agentes nocivos. En este apartado se incluyen las más diversas formas, tales como: Rinitis alérgica vasomotora; el constipado renal que se presenta súbitamente (hasta 25 veces seguidas); y también el constipado alérgico que, seguramente aquí, en este país, no se presenta tan frecuentemente (fiebre del heno*). (* "Fiebre del Heno": Alergia a las gramíneas en la época de su floración por el polen que difunden en la atmósfera, y en el momento de su siega si el paciente se encuentra cerca de la zona.)

Aquí también es más fácil encontrar las causas, ya que casi siempre se trata de pacientes con restos de raíz, dientes desvitalizados sin tratamiento, que por uno u otro motivo se eliminan por ejemplo a causa de prótesis, y donde los pacientes dicen espontáneamente que se les han pasado las molestias. En el caso de los pacientes centroeuropeos, las cosas son

algo más difíciles, a causa de la cantidad de dientes tratados, desvitalizados que para el paciente son carentes de síntomas en cuanto se refiera al dolor. A ver quien es el especialista que encuentra o que localiza estos dientes "sin síntomas" en el paciente, sin alteraciones visibles, y que son causa de la rinitis, etc., que pueda convencer al paciente sin grandes discursos previos. Un discurso que a veces, por cierto, dura horas. Por eso, allí todo es más complicado, pero a pesar de todos existe. Es imposible profundizar aquí en las circunstancias que allí existen y por tanto solo queremos dar algunos ejemplos. (* Actualmente este problema ya se ha extendido en todo el mundo "civilizado".)

PACIENTE: J.S. 65 años fabricante de tejidos, Barcelona.

ANAMNESIS: Desde hace años padecía una rinitis alérgica que se trataba con los métodos sintomáticos usuales. El estado empeoró en forma de una fuertísima congestión de las mucosas que le dificultaba extremadamente la respiración. Esta por su parte ocasionaba disnea*, alteraciones cardíacas y nerviosismo. El motivo fue fácil de hallar porque el paciente solo tenía los campos de irritación visibles en la radiografía (Imágenes nº. 170 - 171). La terapia y el éxito también fueron fácilmente apreciables y fácilmente reconocibles ya que en el mismo momento de eliminar los campos de irritación desapareció para siempre la rinitis. (* "Disnea": Respiración difícil, penosa o irregular.)



COMENTARIO: Estos agentes nocivos séptico-tóxicos, como son los campos de irritación, actúan como factor sensibilizante, y el polvo, el polen etc. como factor desencadenante. Esto lo vemos especialmente bien en casos frescos donde la eliminación frecuentemente va acompañada de un éxito inmediato.

ESTIMULO AL ESTORNUDO:

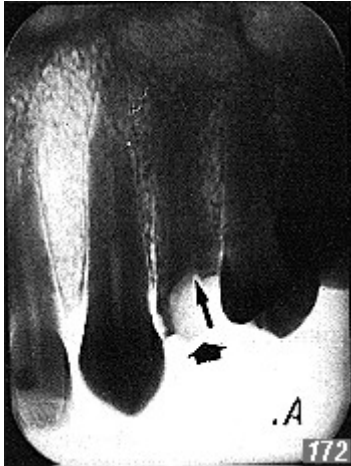
PACIENTE: M.P., 30 años, Blanes (Girona).

A esta paciente, se le extrajeron dos raíces de premolar del lado superior, a causa de un puente que se le debía colocar, y cuando se levantó de la silla operatoria dijo espontáneamente: "Ahora tengo la nariz despejada y se han pasado estas continuas ganas de estornudar". Así se mantuvo durante 10 años que duró el periodo de observación. Lo mismo, en lo que concierne la siguiente curación espontánea.

RINITIS, 23 VECES:

PACIENTE: N.R. 26 años, Barcelona.

ANAMNESIS: Tratada durante dos meses a causa de molestias locales ocasionadas por una muela rebelde a la terapia. Antes ya existía un constipado acuoso con estornudos, hasta 23 veces seguidas. En el Maxilar al lado de este diente gangrenoso (Imagen nº. 172) se encontraba una muela del juicio retenida. La extracción del premolar hizo desaparecer inmediatamente ese molesto constipado.



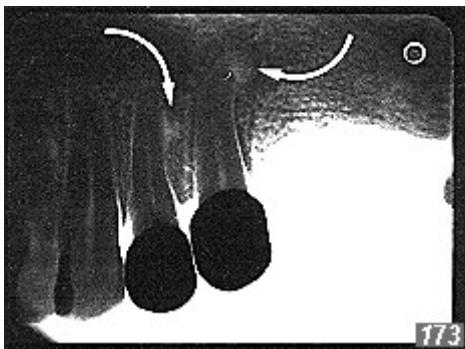
Se mantuvo aquí la propensión a los resfriados, cambios climáticos, y alimentación, porque la muela retenida aun está en su sitio (no exodonciada todavía a causa de falta de tiempo, según la paciente)

Las muelas del juicio superiores pueden ejercer una importante influencia en la nariz y en la cavidad maxilar.

IMPORTANTE PARA LAS OFTALMOPATIAS - QUERATITIS:

PACIENTE: Sra. N.S. 35 años, -Tordera (Barcelona).

COMENTARIO: En las diversas oftalmopatias hay que pensar en primer lugar en los campos de irritación en el área del trigémino, lo que normalmente algunos pocos oftalmólogos ya lo practicaban. Aquí no se permite una solución de compromiso, en otras palabras, toda muela desvitalizada, aun sin presentar alteraciones apicales, y mientras no se demuestre lo contrario, debe ser considerada como un campo de irritación, pero en este caso, no se efectuaba ningún tratamiento por estar el paciente carente de síntomas dentales directos. El concepto que, según la teoría del foco siempre tiene que existir una infección no es correcta, basta con un campo de irritación neural.



En este caso (Imagen nº. 173), se trata de dos dientes desvitalizados, el uno con rarefacción apical, el otro con rarefacción distal lateral, retracción de tejidos. No se puede constatar si en estos dientes existe repleción radicular, porque también existen aquellos que presentan una permeabilidad normal a los rayos X. Pero en este caso esto carece de importancia porque bastó la extracción para provocar una restauración íntegra. Lastima de coronas, pero un ojo es más valioso.

coronas, pero un ojo es más valioso.

ERITEMA EN LA PUNTA DE LA NARIZ.

Un experimento voluntario-involuntario.

PACIENTE: Exmo. Sr. L.M.M. 55 años.

Persona de alto rango que tenía desde hacía semanas un molesto eritema* en la punta de la nariz y que era tratado con todos los medios de la medicina moderna. Era muy molesto porque daba la impresión de que provenía de un consumo de alcohol exagerado, y el pobre

era abstemio a causa de una afección renal. No vino a causa de estas dolencias sino para un simple reconocimiento odontológico. (* "Eritema": Enrojecimiento más o menos intenso de una zona de la piel, en ocasiones acompañada de escozor.)

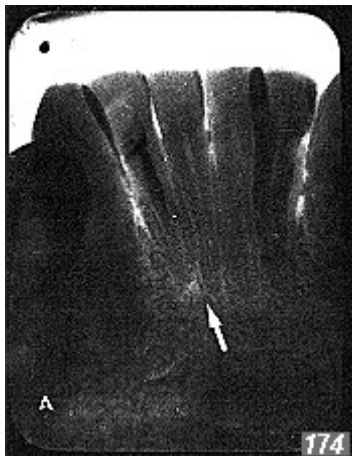Aparte de sarro se pudo apreciar un incisivo inferior 2° desvitalizado, que presentaba una osteítis apical circunscrita, según demostraba la radiografía. Hicimos la siguiente prueba sin informar al paciente. Al lado de este diente aplicamos con spray un anestésico de mucosas mientras continuábamos con la eliminación del sarro. El paciente, este tipo de pacientes siempre están cansados, reposaba con los ojos cerrados.

Cuando al rato, la anestesia con el spray estaba dando sus efectos, inoculamos, con mucho cuidado para que no notara nada, una inyección con procaina en la cavidad radicular, y seguimos "rascando el sarro".

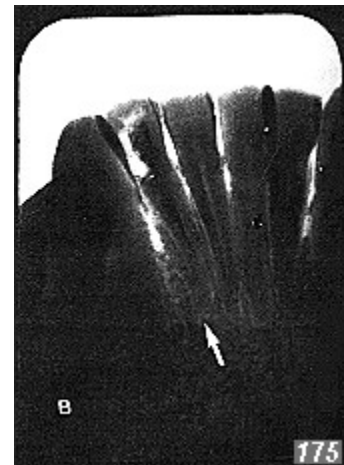Cuando todo estuvo terminado y el paciente se levantó, se tocó involuntariamente la nariz y dijo: "No sé que pasa, la nariz ya no me pica". Le hice volver al día siguiente para ver el resultado, sin que supiera nada, y el eritema y el picor habían desaparecido. Esto fue pues el experimento voluntario por mi parte e involuntario por parte del paciente.

Entonces, sí le puse en antecedentes con la indicación de hacerse extraer este diente que era la causa clara de su afección. Le costó convencerse porque según él, "la nariz está arriba y el diente abajo". Pero, a pesar de todo, se convino la extracción para algunas fechas más tarde, porque la repleta agenda de trabajo de este señor no le permitía aparecer en público sin diente.

Si primero se sorprendió el paciente, más tarde se sorprendió el autor. Ya que el motivo del echo en sí, no se pudo apreciar bien en las radiografías, pero sí en cambio pudo apreciarse gracias al éxito.



A causa del empaste de cemento de silicato muy gastado se intentó, al menos hasta que se efectuara la extracción, una trepanación de la cavidad pulpar hasta la punta de la raíz. Todo quedó en intención, porque el canal estaba totalmente obliterado. Por motivos de higiene se colocó provisionalmente en la cavidad bucal una pequeña



cantidad de Calxyl y se cerró temporalmente (Imágenes n°. 174 y 175).

Pero este importante señor, y por su apretada agenda de trabajo, no vino hasta un año después. Esto tenía su explicación, porque desde el primer día de la inyección y del empaste provisional, el eritema había desaparecido. Pero la sorpresa para el autor no fue que desapareciera el eritema sino el hecho, que la osteítis apical había desaparecido también. Esto únicamente se puede explicar mediante una osmosis*, ya que como dijimos, el canal estaba totalmente obliterado. Diente y paciente quedaron en periodo de observación durante 6 años sin que se produjera reincidencia. Esto no debe ser interpretado por los Estomatólogos

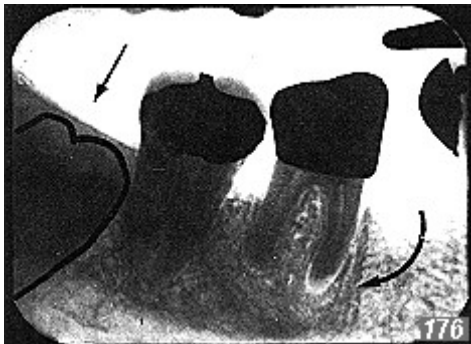
como una incitación a realizar todos los tratamientos de esta forma porque seguramente aquí se trataba de una inexplicable excepción. (* "Osmosis": Se refiere al fenómeno de difusión que un líquido puede efectuar a través de una membrana o cualquier tejido vivo.)

Los profesionales en terapia neural podrán manifestar: Esto fue la inyección; "neuralterapia". Bueno pues tampoco fue esto porque así no se cura una osteítis, tampoco fue una curación espontánea como ocurre cuando alguien cura de manera inexplicable, porque en este caso se inyectaron hasta 14 mill. uni. de penicilina. "Magna terapia sterilisans", cuando uno ya no sabe que hacer. Pero tampoco esto sirvió porque el paciente seguía rascándose hasta el día de ese experimento voluntario-involuntario.

LA CISTITIS:

Aquí no es preciso relatar la anamnesis porque la historia ocurrió de manera muy graciosa y por eso resulta difícil usar las formulas "convencionales".

EL autor estaba disfrutando de un baño en el mar y cuando volvió a la playa vio a un conocido alemán (Sr. H.P., 55 años de Munich), que se paseaba arriba y abajo por la orilla con el agua hasta los tobillos, como si hiciera una cura de agua de Kneipp. A mi pregunta con sorna, de si es que no sabia nadar, el señor me contestó: Si, pero no puedo bañarme a causa de mi cistitis. Es sabido que la cistitis puede tener muchas causas, pero es comprensible que no se encontrara la causa en el caso de este señor. Por esto, y por puro interés, le pedí que viniera a que le hiciese un reconocimiento, por curiosidad. Algunos días más tarde vino.



Fue muy simple encontrar la posible causa, como muestra la radiografía dental (Imagen n°, 176), una muela con "foco" desvitalizada, tratada con corona y al lado una muela del juicio retenida (en el mismo lado una amigdalitis crónica), todos ellos son factores que se potencian. Le dimos instrucciones para que al regresar a casa, se hiciera extraer inmediatamente estas dos muelas. Hasta aquí el resultado de nuestro reconocimiento.

Cuando volvió al año siguiente, orgullosamente se metió en el agua, su cistitis ya casi no existía, a pesar de que no le había sido extraída la muela desplazada, "porque no tenia granuloma". (Sin comentarios, que podrían ser mordaces). A pesar de todo, ya tan solo con la eliminación de la muela "con foco", la cistitis desapareció.

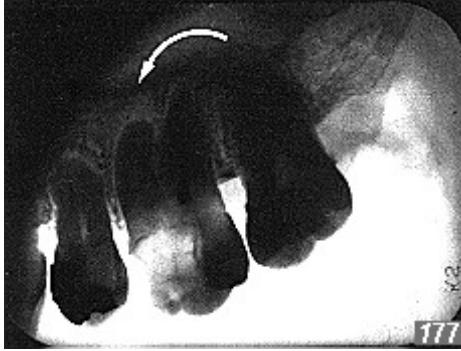Pero sin querer ser profeta, si en el caso de una "carga" del cuerpo en tiempo tardío, a causa de la muela alojada aun en el maxilar, así como la amigdalitis crónica (que ya ocasionaba molestias en el oído), vuelve aflorar la cistitis en este terreno preparado, entonces se hablaría de fracaso.

CISTITIS CON "GOLPE" DOBLE:

Como ya indicamos, en repetidas ocasiones podemos ver muchas relaciones causa-enfermedad en su más pura forma, por observaciones casuales, en lo que se refiere al tratamiento odontológico como en este ejemplo:

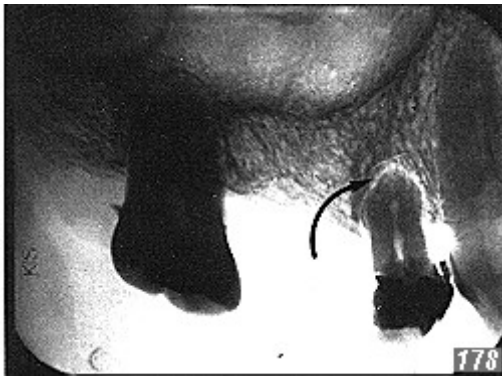
PACIENTE: Sra. N.V. 35 años, esposa de farmacéutico, Barcelona.

La señora únicamente vino a que le hiciéramos una especie de plan, en otras palabras, para que le aconsejáramos de lo que debía de hacer para poner toda su boca en orden, como aquí se dice. En primer lugar, debía extraerse los 4 molares desvitalizados; tratados, arriba y abajo, ya que la zona apical mostraba en todos los 4 una amplia osteítis difusa (Imagen nº. 177).



Esto se hizo y al cabo de unos días la paciente vino muy contenta a la consulta, y nos dijo de pronto: "Mi cistitis, que he padecido durante 15 años, ha desaparecido". Debemos mencionar, que esta señora al ser esposa de farmacéutico había probado todos los medicamentos que existían en el mercado. Al cabo de tres años volvió a sentir ligeras molestias, y, por añadidura, una conjuntivitis en el ojo derecho.

LA CAUSA: Un primer premolar vivo, con empaste de oro, que se dejó, a pesar de su atrofia marginal, y, de la retracción de la base dental (Imagen nº. 178).

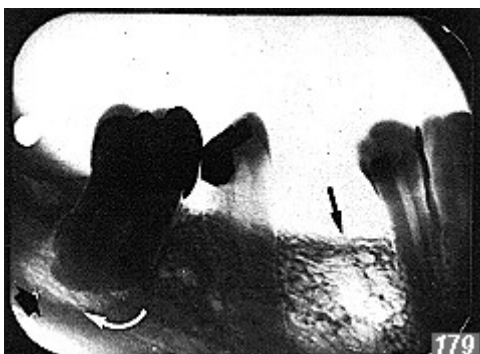


Antes de la extracción sin embargo, se realizó la siguiente prueba: esta muela se pulió desde la articulación y se inyectaron por encima algunas gotas de Impletol.

RESULTADO: La leve cistitis y la conjuntivitis desaparecieron aquel mismo día. Esto solo era en plan de prueba, para ver la relación, solo entonces se procedió a la extracción. De esta forma pudimos examinar y confirmar la relación.

¿UN TUMOR? :

PACIENTE: Mrs. I, 35 años de Inglaterra (enviada por el Dr. Bo). Vino acompañada de su médico. En su país natal ya había recibido radiaciones a causa de un carcinoma en la cuna submandibular derecha. También se había extraído una muela en este lado, sin conseguir mejoría. El tumor, o mejor dicho, la linfadenitis, era casi inmóvil y con el tiempo aumentaba de tamaño. No daba dolor en la cavidad bucal. La muela que faltaba había sido extraída por motivos profilácticos.



La radiografía dental en este lado mostraba, aparte de una defectuosa osificación en el lugar de extracción de la muela, una extensa osteítis apical del primer molar tratado. (Imagen nº. 179). La terapia, como fácilmente adivinarán, fue la extracción

de este muela y la eliminación de la parte ósea afectada.

RESULTADO: Ya al cabo de unos pocos días el tumor, que no era tal en el sentido de un carcinoma, se redujo, y la paciente saltaba de alegría porque, a la vista del tratamiento recibido en su país, se temía lo peor.

De nuevo reconocemos aquí, la gran responsabilidad que asume un odontólogo o el estomatólogo, si establece un diagnóstico superficial o se basa en radiografías defectuosas o ni las utiliza. O también: "No duele nada".

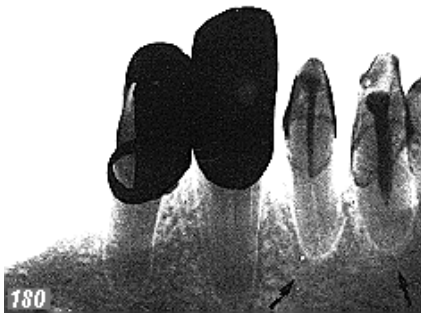
El foco más peligroso nunca duele, a no ser por una fuerte carga o provocación. "La ausencia de dolor no significa nunca la ausencia del foco" ni del problema buco-dental.

UN PACIENTE SIN ENFERMEDAD:

PACIENTE: Sr. L.E.T., 60 años, General de Aviación, Madrid.

Aquí no podemos especificar la anamnesis porque el paciente no estaba enfermo, y solo se hizo un reconocimiento en plan profiláctico, ya que todos los demás miembros de la familia sí estaban enfermos.

El estudio de la radiografía es extremadamente interesante. Veremos como el cuerpo se esfuerza en expulsar estos dientes desvitalizados, en forma de una reabsorción radicular, pero con una perfecta formación ósea (Imagen nº. 180 flecha). Esto demuestra una sana constitución, ya que casi siempre este proceso va parejo con una osteítis o la substancia dental disuelta, reabsorbida, desvitalizada provocando efectos a distancia. De todas formas, debemos mencionar que, este tipo de reabsorciones radiculares, pueden jugar un importante papel en enfermedades varias, como por ejemplo una gripe. ¡Ay si todos tuviéramos la salud del General!

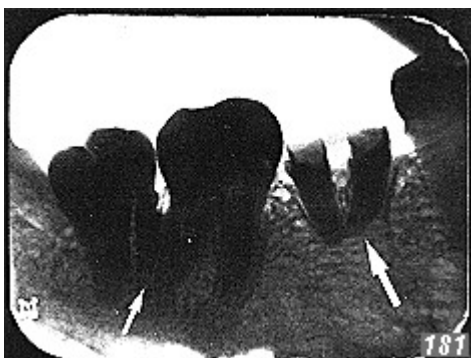

DOLOR DE CABEZA REBELDE A LAS TERAPIAS:

Pero la radiografía del siguiente caso, donde a pesar de la disolución podía observarse la misma y buena formación ósea nueva, mostraría otros motivos.

PACIENTE: Srta. M.B., 25 años Benidorm (Alicante).

DIAGNOSTICO: Bueno, este es muy fácil, aquí existía simultáneamente un factor neural en forma de una muela del juicio enteramente normal, pero que padecía de falta de espacio (obsérvese como la raíz aprieta contra la raíz vecina) (Imagen nº. 181).



TERAPIA: Extracción de las raíces y de la muela del juicio. La curación se produjo inmediatamente, con otras palabras, la presión de la muela del juicio era la causa principal del dolor de cabeza, o sea, el componente neural. Esta observación en caso de

dolores de cabeza es casi siempre la misma; curación a menudo ya al abandonar la consulta.

PARECÍA FACIAL. --UN CASO DE ESTUDIO INTERESANTE--:

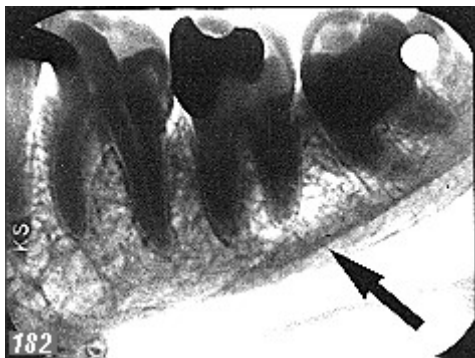
A pesar de que las causas de la patología parecía facial, pueden ser múltiples, al principio, recalcamos, hay que buscarlas en los campos de irritación en el área del trigémino. Así en todos los casos "frescos" que fueron viniendo pudimos conseguir una rápida curación mientras que en aquellos que habían traspasado la barrera de las 8 semanas como máximo se produjo una mejoría. La culpa mayormente está, en que todos los libros de estudio hablan aquí de la influencia "a frigore" es decir por frío. Este puede ser el factor desencadenante en una zona dañada por un campo de irritación, pero no es la causa. No tiene que existir una infección que prepare el terreno, basta con una irritación, como por ejemplo unos dientes ladeados, que ejercen una irritación constante sobre la parte interior de la mejilla, una prótesis, una muela del juicio algo "crecida" a falta de la pieza contraria, o una muela del juicio situada en el ángulo maxilar o mandibular. O bien, como en el caso que describiremos, que demuestra claramente el peligro de un tratamiento odontológico que realizó un colega en nuestra consulta; por este motivo nos permitimos una crítica en cuanto al tratamiento odontológico yatrógeno.

PACIENTE: Sr. J.S. 25 años químico, - Blanes (Girona).

Después de acudir en moto a su lugar de trabajo en una gran fábrica, se presentó una parésia facial extremadamente fuerte. El tratamiento fue clásico, con muchas vitaminas del grupo B, etc., pero nada cambió en lo más mínimo. Hasta pasados tres meses, que nos lo enviaron.

Odontológicamente no parecía existir la menor causa, ya que se trataba de uno de nuestros pacientes que solamente llevaba un empaste fundido de oro en el primer molar inferior, que nuestro colega había hecho dos años atrás como es debido "llegue artes".

A pesar del tiempo transcurrido entre la manifestación de la enfermedad y la visita del paciente intentamos conseguir una influencia mediante terapia neural en diversos puntos, lo



que no dio resultado. A causa de este tratamiento se produjo una, digámosle, provocación, no en el sentido que doliera la muela empastada, sino que alrededor de esta muela y hasta la muela del juicio se formó una zona hiperémica. Lo característico era la exacta delimitación, no como en este caso que fue una inflamación corriente.

La radiografía (Imagen nº. 182), muestra exactamente una zona clara en el hueso, a pesar de que la muela había reaccionado normalmente a la prueba de vitalidad realizada de buen principio. Para tener pruebas, si se trataba de un estado patológico, hicimos la misma radiografía del otro lado, donde no pudimos apreciar nada. A la vista de la desesperación del paciente y antes de practicar la operación indicada en estos casos, nos decidimos a extraer esta muela. El resultado al cabo de unos pocos días era que mejoró la tensión y la ptosis* del párpado, a pesar de que no se había producido una curación total, como es natural. Por tanto pudo cerrar el ojo lo que alejó el peligro de una lesión de la córnea por sequedad. Ahora viene la solución del enigma y esta es especialmente interesante para los estomatólogos. La sección de la muela extraída mostraba, que el llamado cuerno de la pulpa llegaba hasta muy arriba en

la corona, lo que naturalmente no correspondía a la edad del paciente. Estos cuernos de pulpa son frecuentemente la causa de que se lesione la pulpa cuando no se lleva a cabo una correcta recesión base. Los cuernos siempre son peligrosos "hasta en la boca". (* "Ptosis": Se refiere a la caída o descenso de un órgano que ha perdido su situación normal.)

BIMETALES - AMALGAMAS:

Los efectos de los diferentes metales en la boca, han de ser motivo de la búsqueda de campos de irritación, así como otros agentes nocivos séptico-tóxicos. Es sabido que, aparte de algunos tipos de dolores concretos de cabeza, es especialmente la zona cervical la que está afectada, por irritación ininterrumpida a causa de corrientes eléctricas infraumbrales. Si ahora sumamos la influencia de los componentes desvitalizados, sépticos o neuro-tóxicos al efecto de estas baterías eléctricas, el efecto se "potencia".

Podemos ver confirmada esta aseveración sobre todo con nuestro contingente turístico, y de la siguiente manera. Visto localmente: A causa de la ya citada provocación climática vemos, con exactitud simétrica entre dos dientes empastados con diferentes metales, una zona hiperémica en forma de media luna, que se repite en todos los dientes empastados de esta misma forma. Si en el transcurso de la infección se producen ulceraciones en estos puntos, y otros reaccionan en forma de sequedad en la boca, alteraciones del gusto etc. ¿debe extrañarnos esto, si hemos podido contar hasta 5 metales diferentes en una boca?. ¿Si ya al más leve contacto de un diente empastado con amalgama con un tenedor o un pedacito de papel de aluminio de un envoltorio de chocolate sentimos un sabor ácido o algo parecido?. El hallazgo en estos casos es fácil, porque se ve la relación con la enfermedad secundaria. En el caso de pacientes hiperérgicos* recomendamos, si ya se encuentran otros metales en la boca, llevar las prótesis metálicas únicamente durante las comidas, si en ellas no se hallan fijados dientes delanteros visibles. (* "Hiperérgicos": Reacción alérgica frente a determinados grupos de sustancias.)

LAS AMALGAMAS: Un "hierro candente" en odontología. La importancia que se ha dado a la enorme toxicidad que producen estos elementos en el organismo por parte los especialistas en odonto-estomatología es casi risible, frente a su enorme trascendencia. Me permito formular esta aseveración porque los peritajes "científicos" no coinciden con los resultados.

Según investigaciones científicas se certifica su total inocuidad, así como, y también sobre la base de investigaciones científicas, se certifica exactamente lo contrario. Por tanto no nos queda más que llegar a una conclusión: "Ciencia" es aquello que asevera lo contrario de lo que dice el otro. Bueno como este problema no se daba hasta ahora aquí en España, como en muchos otros países, en la primera edición de este libro no tomé postura a este respecto.

En el resultado del peritaje del Colegio alemán de odontólogos (Z.M. 7/66) entre otros muchos, hay que resaltar un punto que diariamente nos vemos confrontados con él. Dice: "Se produce una total contradicción del empaste de amalgama, cuando éste se encuentra en estrecho contacto con otras aleaciones". Con esta frase se da la sentencia de muerte a la amalgama, ya que más tarde o más temprano, la mayoría de los pacientes tendrán otras aleaciones en la boca, por coronas, puentes o prótesis. ¿Qué hará entonces el estomatólogo?.

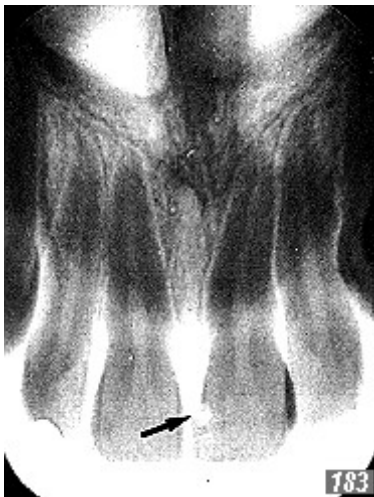Quisiéramos resaltar aquí otro factor: Es a veces increíble ver los empastes de amalgama tan grandes que se hacen en el extranjero. Hasta en las muchachas más bonitas, vistas por

fuera, no podíamos ver la muela o el color de la muela a causa de la enorme replesión base. Con esta cantidad de amalgama no hace falta que hablemos del peligro del contenido de mercurio en los pescados, estas "pescadillas" ya lo llevan encima (hoy en día ya no las llaman así, las llaman "teenagers" –adolescentes-). Y así el problema de la amalgama queda como el "hierro candente".

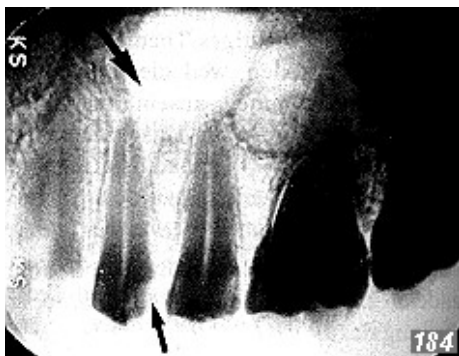
NUEVO TIEMPOS, NUEVOS CAMPOS DE IRRITACIÓN:

El entusiasmo inicial, de haber encontrado por fin un material de empaste estético, que eventualmente podía sustituir la tan criticada amalgama, pronto cedió a una gran desilusión. El efecto extremadamente tóxico de los monómeros residuales de los compuestos sobre la pulpa dental, aumentado por el calentamiento durante el proceso de endurecimiento, es difícilmente evitable aun mediante la replesión base usual. Pequeñas partes de la dentina, que no tienen replesión base como es fácilmente factible en la zona de los dientes delanteros, corroen la pulpa.

Dos Imágenes de este proceso dirán más que muchas palabras (Imágenes nº. 183-184).



PACIENTE: M.M., 14 años, Holanda, Pequeño defecto en el esmalte, empastado hace pocas semanas con un material compuesto. A pesar de que se trata de una mínima superficie de roce, la pulpa se desvitalizó en poco tiempo.



PACIENTE: J.M., Lloret de Mar, 30 años. El paciente padecía de una fuerte enfermedad epidérmica, que el especialista calificó de pitiriasis*. El tratamiento local y general, debía mantenerse durante muchas semanas. Pero ya al segundo día y a causa de los medicamentos, el paciente sintió náuseas y un empeoramiento de su enfermedad. En vista del infructuoso tratamiento vino a vernos. La exploración estomatológica mostró una dentadura completamente libre de caries. Solamente un premolar presentaba un empaste de compuestos (Adaptic), que no había sentido dolor alguno en este muela, y a pesar de ello no solo se había matado la pulpa sino que también se formó una gran osteítis apical, como es bien visible en la radiografía (Imagen nº. 184). La laminilla exterior de la cavidad maxilar estaba completamente destruida, pero se mantenía la mucosa. La extracción de esta muela y la eliminación de la osteítis apical consiguieron la solución del caso en una semana. (* "Pitiriasis": Afección cutánea caracterizada por una descamación fina, furfurácea, que recuerda las escamas del salvado.)

Aunque en otros casos no se produzca la completa desvitalización, a menudo, basta con la irritación producida por el monómero residual, sobre el sensible tejido de la pulpa, para

provocar una hiperemia de la pulpa dental, y desencadenar alteraciones neurales a distancia.

Queremos hacer hincapié que con una replesión base hecha como es debido, también parcialmente en el lateral de la cavidad, no existen contraindicaciones sobre éste material de empaste. (Imagen nº. 184): Fotografía con microscopio electrónico: sección de la dentina. Aquí se puede apreciar claramente la relación esmalte, dentina con relación a la pulpa).

PRISMAS DEL ESMALTE:

Desde la publicación de la segunda edición pudimos observar múltiples campos de irritación causados por empastes de compuestos y efectos a distancia causados por los mismos.

En muchos casos es difícil de localizar el problema, sobre todo cuando no existe dolor, ya que radiológicamente no se observa nada, porque solamente se produjo una degeneración de la pulpa. La prueba de la vitalidad de esta muela (mediciones y tests) naturalmente aclara la cuestión. No nos cansaremos de decir, que la replesión base no es suficiente (P.ej. Dycal u otros parecidos) en el caso de grandes cavidades. En la Imagen nº 184 a, podemos ver con claridad, como las conexiones llegan hasta la pulpa a causa de los múltiples canales laterales, es decir, por encima de la replesión base. Solamente una replesión base relativamente gruesa, que también cubre parcialmente los laterales, puede impedir la necrosis de la pulpa. Esto es más fácil de escribir que de hacer. Solamente les recuerdo por ejemplo, el caso del pequeño incisivo, donde a menudo no hay espacio ni para el mismo empaste como hemos podido ver en la imagen nº. 183.

Al respecto de este tema citaré el estudio de un colega; el Dr. Vrbosek, de la Facultad de Medicina de Ljubljana, División de Estomatología, sección conservadora en el Instituto oncológico (DZZ 28, 307-311, 1973), "Penetración de anticuerpos bacteriológicos", marcados con J 131, a través del esmalte intacto y a través de la dentina en vivo. Se constató una penetración de anticuerpos bacteriológicos, marcados con J131, a través del esmalte, mediante microrradiografía se localizan altas concentraciones del anticuerpo marcado en las paredes y células de la pulpa. Hasta aquí los exámenes. Esto es parecido en el caso de los componentes tóxicos de los compuestos en base a esta permeabilidad, cuando, como ya se ha dicho, no se lleva a cabo una alta replesión base.

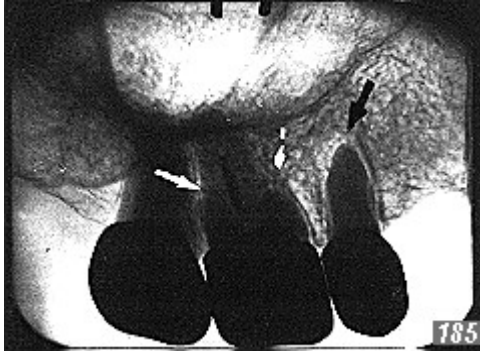
EDEMAS EN LAS PIERNAS, OSTEOPOROSIS:

PACIENTE: Sra. M.V., 60 años, Barcelona.

ENFERMEDAD: Edema en las piernas y osteoporosis, estancia en clínica sin mejoría.

COMENTARIO: Durante la estancia de esta paciente en la clínica se realizaron bastantes análisis, exploraciones, terapias, etc., ya que aparte de las dolencias descritas existían otras. A la vista de la extensión del historial y también del nuestro, con todas las mediciones que fueron posibles, solo daremos una visión telegráfica de la terapia y de la curación porque si no lo hiciéramos así, el asunto sería tema de un libro aparte.

RESULTADO DEL RECONOCIMIENTO CLÍNICO Y RADIOLÓGICO: Maxilar y Mandibular: puentes de oro sobre dientes desvitalizados (Imagen nº. 185).



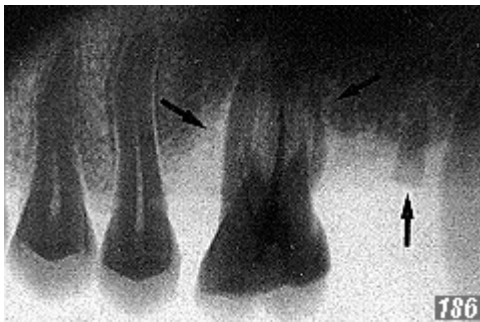
AMÍGDALAS: Atróficas, con mucho pus, correspondiendo al estado patológico de la cavidad bucal (29.12.66).

TERAPIA: Comienzo de la eliminación de los focos, simultáneamente arriba y abajo (correspondiendo a los puntos dolorosos en este lado) con protección antibiótica y antiestamínica.

INTERVENCIÓN: Dr. P.P. 20.1.67. Estos dientes daban el siguiente resultado: Rizoclasia (reabsorción radicular), gangrena, osteítis. Legrado de las zonas patológicas, taponamiento. Ya el 21.1, o sea un día después, la paciente nos telefoneo entusiasmada (el eterno femenino) ya puedo llevar zapatos de tacón, mis piernas ya no están hinchadas. Se informó a la paciente que aun a pesar de los antibióticos podría tener una fuerte reacción entre el 9º y 12º día, ya que no se habían eliminado todos los focos. Así ocurrió, el 11º día casi no podía ver, lo que únicamente duro un día hasta que remitió la reacción de los anticuerpos. Algo más tarde se sana el otro lado y con ello la paciente quedó curada de sus dolencias.

SÍNTOMAS REUMÁTICOS:

PACIENTE: Sra.A.F., 40 años, ama de casa, Blanes (Girona), enviada por el Dr. Ba). Comenzamos aquí con el comentario según radiografía (Imagen nº. 186), para que médico y estomatólogo puedan ver con mayor claridad las conexiones con las enfermedades de forma reumática, según el diagnóstico del médico que le trataba.



Prescindiremos de la radix relicta, que es claramente visible. Pero aquí haremos hincapié sobre algo muy especial; los dientes cuya pulpa se desvitalizó con una pasta de corrosión con contenido arsénico, son campos de irritación de primer orden. La pasta con contenido arsénico atraviesa el diente también en sentido transversal y provoca con ello una osteítis, osteítis arsénica, que

casi nunca se reconoce porque es muy difusa. Frecuentemente queda como una osteítis residual difícilmente visible tras la extracción. Sin embargo este tipo de tratamiento se utiliza cada día menos.

En el caso de esta paciente llevamos a término la siguiente terapia.

PRUEBAS: Medición de la temperatura dérmica. En el lado de los campos de irritación la temperatura era más baja, especialmente en el brazo. Seguidamente colocamos una anestesia sobre estos dientes y repetimos las mediciones al cabo de 10 minutos.

RESULTADO: La temperatura era ahora idéntica en ambos lados, antes ya habían desaparecido casi totalmente los dolores. No se produjo un evidente fenómeno de segundos, como se ve frecuentemente en el caso de esta forma de osteítis tóxica. Sin embargo, la eliminación trajo la curación.

Naturalmente eliminamos la radix relicta en el mismo proceso. Los dientes desvitalizados,

cuya desvitalización se realizó con una pasta de contenido arsénico deben ser considerados siempre como un campo de irritación, aunque no se vea nada. Esta no es una aseveración del autor, sino el resultado de muchos pacientes curados, en los cuales eliminamos campos de irritación. Y, exactamente, lo mismo decimos en el caso de una llamada "amputación mortal". Aquí quiero manifestar algo por mi cuenta y es que el inventor ya tenía razón con esto de la "momificación", que así se llama el método, pero la diferencia estriba en que el portador del diente aun está vivo mientras que las momias egipcias ya estaban muertas, y esto es una enorme diferencia.

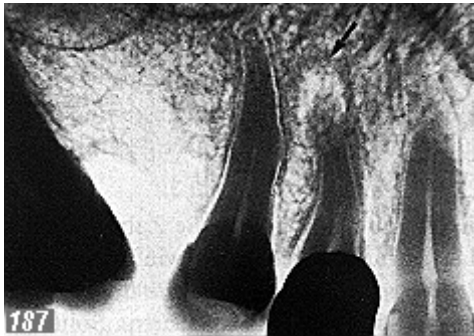
URTICARIA, UN CASO DE ESTUDIO DERMATOLÓGICO:

PACIENTE: Sra. P.M. ama de casa, Lloret de Mar.

DIAGNÓSTICO: Urticaria rebelde al tratamiento.

ANAMNESIS: Historial preliminar sin importancia. La urticaria comenzó tras la ingestión de fresas, y se trató con todos los medios al uso, con calcio y antiestamínicos, dieta, pomadas, etc. A pesar de toda la extensión, el prurito aumentaba de tal manera, que la paciente cayó en tal estado psico-somático que la convirtió justa o injustamente en una psicópata.

A pesar de que el autor no tenía experiencia en este campo, estábamos en los comienzos de la terapia neural, sabía que la paciente tenía un diente desvitalizado, empastado con una pasta milagrosa americana llamada "Putritumors" (según indicaciones de dicha firma no era necesario rellenar los canales). Sobre este diente (Imagen nº. 187) se inyectaron algunas gotas de Impletol. Apenas había salido la paciente de la consulta, volvió con una expresión incrédula; la misma que le sobrevino al terapeuta: "¡¡El prurito ha desaparecido!!".



Algunos días después curaron también las partes más inflamadas. Seguidamente se extrajo el diente con lo que todo finalizó y ni las fresas provocaban ya reacciones. Pero el asunto se volvió más interesante todavía. Al cabo de siete años volvió a tener urticaria sin motivo aparente. Según nuestra anterior experiencia realizamos una concienzuda exploración de la boca, donde encontramos una caries subgingival. Se extrajo el diente y al igual que la primera vez la urticaria desapareció.

Al cabo de tres años sucedió lo mismo, sin que la caries llegara a la proximidad de la pulpa. La irritación neural, ya que se trataba de una caries superficial, también subgingival, volvía a producir los mismos síntomas. Se recomendó a la paciente que pasara revisión cada año, para poder corregir hasta los más pequeños defectos. Era muy interesante ver, como en cada corrección secundaria según Speranski, volvía a desencadenar la sintomatología. Sin duda en este caso se hubiera podido hablar de fracasos, si no hubiéramos realizado un exacto análisis cada vez.

ESTREÑIMIENTO, OPRESIÓN "LA CURACIÓN MILAGROSA":

Durante una estancia del autor en Fuerteventura, entró en conversación con el Rev. Padre J.V., que como todos los enfermos graves me contó sus dolencias.

Se trataba de un estreñimiento espasmódico, que parecía un íleo (oclusión intestinal). Aparte de un adelgazamiento general existían dolores de cabeza, depresión y otras molestias. Fue visitado en diversas clínicas y hospitales. El diagnóstico rezaba: Tuberculosis de color.

La medicación, según me relataba, aun empeoró su estado. Pedí al médico de este futuro paciente que viniera al hotel, donde le explique al colega el mecanismo de la terapia neural según Huneke, y previo consentimiento realicé una prueba. El paciente tenía una dentadura perfecta, aparte de un incisivo izquierdo superior desvitalizado y empastado similar a la Imagen nº. 159. Comenzamos en este punto y aunque parezca imposible, logramos un fenómeno de segundos al 100%.

Con un gran ruido se disolvió el espasmo y el paciente casi no tuvo tiempo de abandonar la habitación. El efecto duró 4 días y la 2ª inyección dio el mismo resultado.

Seguidamente el paciente se desplazó a Las Palmas donde le hicieron una radiografía que mostraba una osteítis apical circunscrita. Después de la extracción desapareció el misterioso estreñimiento espasmódico para siempre porque el paciente me escribió: "Puedo comer de todo, no tengo ningún tipo de molestias, vuelvo a ser joven como un recién nacido." Tres años después vino a visitarme para expresarme su agradecimiento y al cabo de 20 años volvió de nuevo.

A causa de su total curación, lógicamente había llegado a tal estado de entusiasmo que a veces en sus sermones mencionaba la palabra "curación milagrosa", por esto le he dado este título.

Este caso da fe, de la enorme importancia de la odontología en todo el acontecer clínico y lo valioso del test neural. Además nos demuestra como la más mínima causa puede desencadenar las más increíbles enfermedades, y lo fácil que es que pase desapercibido cuando se trata de un "foco solitario", especialmente en el transcurso de 20 años.

El autor piensa que no se equivoca cuando supone que, especialmente en este caso, hasta los más hábiles terapeutas neurales u otros especialistas, hubieran comenzado con un tratamiento por segmentos. El trigémino es un "chico muy especial", y en primer lugar hay que pensar siempre en él, también en otros casos.

UNA PEQUEÑA PAUSA:

No puedo evitar decir a algunos críticos científicos, que la tan mencionada frase "las relaciones aun no se han demostrado científicamente (por lo que respecta a la terapia neurofocal)", es testimonio de la más completa ignorancia, por no decir otra cosa. Por esto los peritajes y opiniones de los expertos causa más mal que bien a la humanidad. Quien no tenga en su haber una experiencia amplia y de muchos años, combinada con la investigación y el estudio en miles de pacientes, debería ser más prudente en el uso de la palabra ciencia o científico porque de no ser así causaría auténtico daño a la verdadera ciencia.

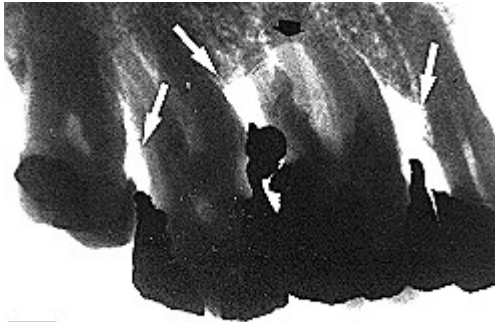
Lo vivo no se puede demostrar con algunas secciones histiológicas. Por esto, algunas veces las curaciones fantásticas no son curaciones milagrosas, y más bien habría que buscar un nombre para aquellos que no pueden ser curados, porque ignoramos las causas, a pesar

de que no tienen porque ser incurables, (recomendamos especialmente la lectura del resumen de las "Bases Vegetativas de las enfermedades Focales Dentógenas del Prof. H.Raab, wilhelm-D'aurich Verlag 1972)

ODONTOLOGÍA YATRÓGENA, DONDE NO ES PRECISO UN DIAGNÓSTICO POR ESCRITO:

PACIENTE: Sr. von D.V., 55 años Holanda (enviado por el Dr. Bo)

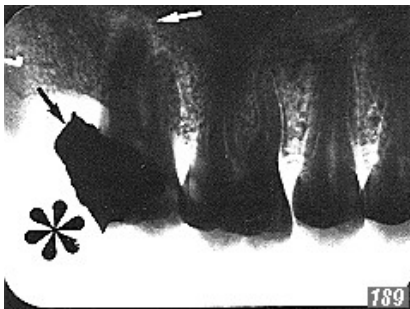
COMENTARIO: En este caso comenzaremos con el comentario, ya que el paciente únicamente, vino a por un diagnóstico sin tratamiento (turista) (Imagen nº. 188).



188

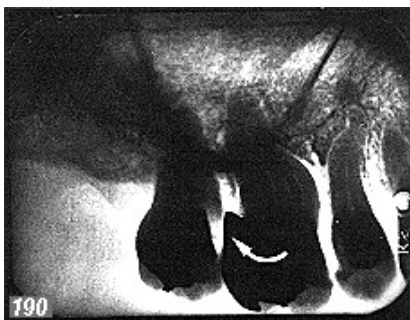
En el caso de tales destrucciones a causa de trozos de amalgama sobresalientes en dientes desvitalizados y tratados; Osteítis marginal y apical, infecciones y bolsas, no hacemos diagnóstico ni tratamiento, sino que enviamos en primer lugar al paciente al estomatólogo, para que vuelva sin dientes. En estos casos, frecuentes, sobra todo lo demás.

La mayoría de estos focos creados artificialmente, los representan repleciones de amalgama sobresalientes o las pulpas destruidas con pastas corrosivas. Son una verdadera



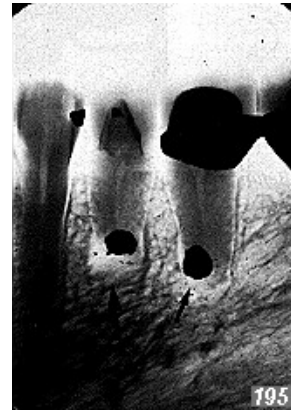
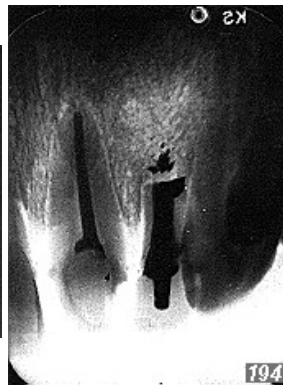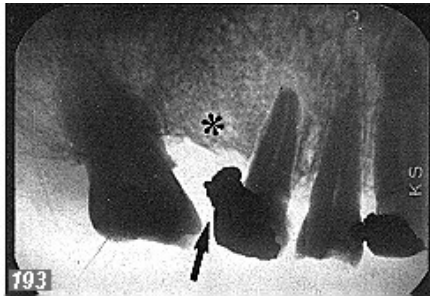
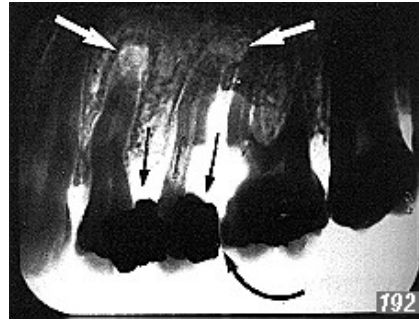
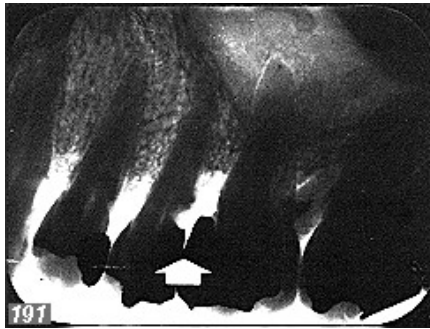
189

tragedia para el paciente, ya que a causa de este tratamiento no solo pierde el diente sino que la mayoría de veces también los dientes vecinos a causa de las profundas bolsas. Por otra parte, el médico que deba tratar un paciente en estas condiciones, desde el punto de vista del paciente, será un mal médico, porque precisamente a raíz de este estado catastrófico de la boca, ninguna terapia será efectiva. Y si sobre estas catacumbas con todas las zonas patológicas, apicales, marginales putrefactas, descritas en los libros de texto, aun se fijan puentes, entonces será muy difícil convencer al paciente de su estado, porque no le duele nada. En este caso no hace falta un diagnóstico por escrito, gráficamente aun se puede ver mejor. Por esto reproducimos aquí las radiografías de nuestro paciente "turista" centroeuropeo, que por desgracia no será la excepción de la regla (Imágenes nº. 189-193, sin más comentarios). Tampoco daremos aquí los nombres de las



190

dolencias y menos aun la terapia porque aquí solo existe una, y ésta es fácil de adivinar; exodóncia. Solo entonces se puede comenzar con el tratamiento de la enfermedad, no antes. Llegados a este punto deberíamos mencionar también la apisectomia incompleta como puede verse en las Imágenes nº. 194-195. La apisectomia como terapia focal o de campo de irritación en el caso de enfermedades crónicas la declinamos, y estas son precisamente la mayoría que hacen necesaria una eliminación de focos. No queremos adentrarnos más en este tema, solo queremos mencionar los campos de irritación.



INSTANTÁNEAS RADIOLOGAS:

Sin hacer especial mención a la anamnesis y terapia precedentes, solo se muestra brevemente y gráficamente la causa, en otras palabras, la "causa" de las más variadas enfermedades.

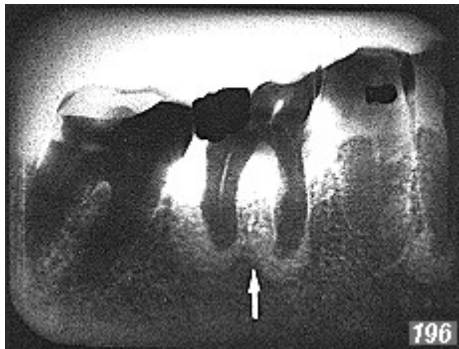


Imagen nº. 196 - Prof. G.L. - Turín.

Fuerte ciática.

Diagnóstico: osteítis marginal difusa.

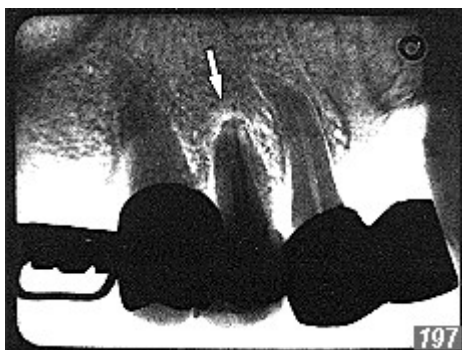


Imagen nº. 197 - Sra. M.C. Barcelona.

Dolor de cabeza matinal.

Diagnóstico: Osteítis apical con reabsorción radicular en premolar con replesión radicular.



Imagen nº. 198 Sr. A.M. Lloret de Mar (Girona)
Fuertísimos espasmos en la zona bronquial.
Diagnóstico: Osteítis apical (dibujada) a causa de caries secundaria y gangrena de la pulpa.

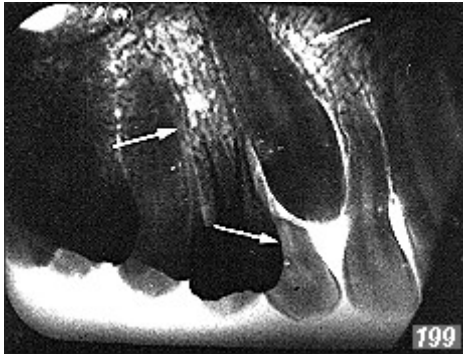

Imagen nº. 199: Sra. M.U. Blanes (Girona)
Dolor de cabeza.
Diagnóstico: colmillo superior retenido al lado de premolar con replesión radicular.

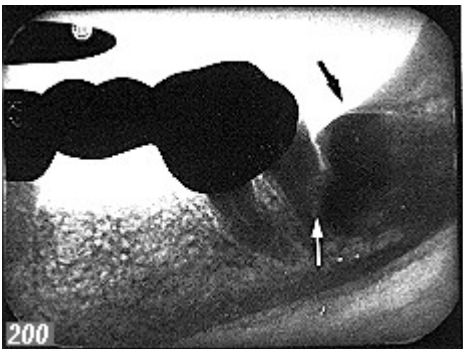


Imagen nº. 200 Sra. M.R. Blanes (Girona).
Dolor de cabeza.
Diagnóstico: Me gustaría decirlo... ¡quiere salir pero no puede!. Y así fue...

UN CASO DE ESTUDIO PARA MÉDICOS Y ESTOMATÓLOGOS:

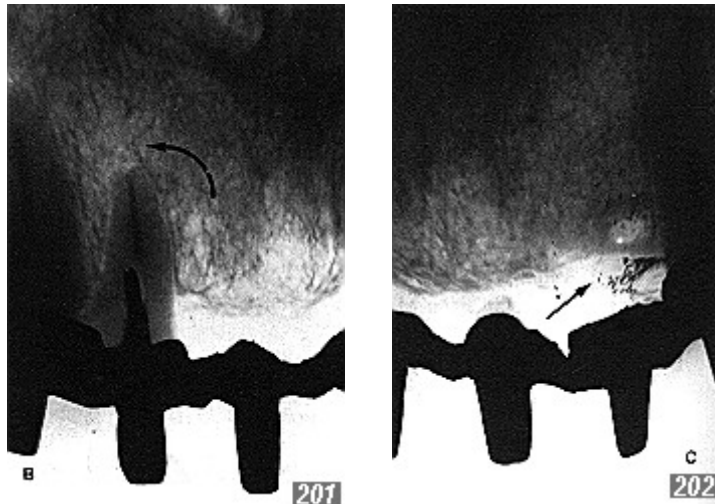
PACIENTE: Sra. A.L. 60 años. Roma

ANAMNESIS: esta paciente, nacida en Viena, paso largos años en Argentina y luego fijó su residencia en Roma.

Sus dolencias eran tan diversas, que estas llenarían la mitad de este libro si quisiéramos explicar todo lo relativo a enfermedades, diagnósticos, análisis y terapias. En lo que concierne a éste última, se probó todo lo que actualmente existe en el mundo: Alopátia; homeopatía; terapia física; balneológica; terapia celular; terapia neural; curas de Kneipp. Todo sin resultado.

Sus últimas dolencias eran, especialmente, dolor de espalda, con irradiaciones tipo ciáticas hasta las extremidades inferiores, que fueron tratados por el mismo fundador de la terapia neural, pero también sin lograr mejoría, y fue él quien nos trajo a la paciente con el ruego de extraerle todos los dientes desvitalizados.

COMENTARIO: a la vista de la anamnesis y de las radiografías dentales que solo mostramos parcialmente (Imagen nº. 201-202), donde puede apreciarse que los soportes de puente en el Maxilar están todos desvitalizados y algunos con carga de reabsorción radicular, desestimamos la petición de Huneke de extraerle todos los dientes desvitalizados.



¿Por qué, si se trataba sin duda alguna, de campos de irritación visibles?.

Muy fácil: En estos pacientes, hablo ahora en general, y extraigo este caso solo para que sirva de soporte a mis afirmaciones, porque esto no es una excepción en pacientes centroeuropeos, esta intervención hubiera significado un fracaso.

Existía una suma de factores que a causa del factor tiempo eran más importantes que una parte de este acontecer patológico, es decir, el campo de irritación boca. (Ya se había realizado una difícil intervención en la cavidad bucal, sin resultado, más bien al contrario. Con nuestra intervención hubiéramos creado un nuevo malestar al paciente que ya estaba acostumbrada a sus "hermosos" puentes y dientes poniéndole unas piezas de "quita y pon": Una psicosis por la prótesis total, ya que la paciente, perteneciente a la alta sociedad, no hubiera superado fácilmente este shock psíquico, aparte de los otros.

EXPLICACIÓN: En el historial clínico se podía apreciar, que en un periodo anterior de su vida había padecido de disentería amébrica. En el caso de todos estos pacientes hay múltiples causas generales, no reconocibles, implicadas, que hacen muy difícil una terapia. Por esto aconsejamos a la paciente no iniciar de momento terapia alguna sino que se sometiera a un examen etiológico, cosa que se hizo en Alemania. Resultado: Cirrosis. Pero antes ya le habíamos extraído un diente, la habíamos informado exhaustivamente sobre todos los "secretos" de la terapia neuro-focal, habíamos hablado sobre el shock psíquico de una prótesis, y le dijimos que seguramente sería necesario extraer todo aquello que estuviera desvitalizado, pero que no podía esperar que entonces estaría curada. Esta inteligente paciente entendió todo a la perfección, vino más tarde y pidió por si misma que realizáramos todas las extracciones, que efectuamos tras la confección de una prótesis inmediata.

La paciente, que mentalmente estaba preparada, no tuvo la menor dificultad en familiarizarse con su nuevo estado, se sentía algo más aligerada, convirtiéndose luego en una de nuestras pacientes más agradecidas, a pesar de no conseguir su curación, pero sí tenía más optimismo y por tanto más energía para su siguiente terapia, es decir, para cambiar su sistema de defensas totalmente bloqueado.

¿Por qué estas largas explicaciones? Sencillamente, para demostrar que en estos casos hay que ser muy prudente para no tener fracasos, a pesar de las incompletas posibilidades de curación, pero para eliminar un factor más en el acontecer pluricausal, sin dañar más al paciente dándole falsas esperanzas.

Estos casos se ven frecuentemente en Centroeuropa, y por lo tanto es imposible juzgar los valores de la terapia patológica neuro-focal, o hablar de fracasos, cuando la suma de factores, el tiempo y el "modus vivendi" prevalecen frente a las verdaderas necesidades del paciente. De ahí la gran importancia de ver el éxito o la patogeneidad de los campos de irritación al principio en forma del ya citado "foco solitario", es decir como única causa.

Esto nos hace llegar a la conclusión de que, es mejor que el estomatólogo, especialmente cuando comienza o planifica sus trabajos de prótesis, cuando se trata de dientes desvitalizados, prevea que éstas sean móviles y no fijas, a pesar de las protestas del paciente, porque realmente es una tragedia para el paciente y para el estomatólogo cuando posteriormente como en el caso citado anteriormente, cuando un "solo" diente, confirmado como campo de irritación, tiene que ser eliminado.

Por esto estamos muy alejados en cuanto a seguir el camino de la "odontología social" inglesa y extraer, para luego colocar dentaduras basculantes (realmente móviles), que destrozan las restantes piezas en buen estado.

A nuestra consulta veraniega (esto hace referencia a los colegas que tratan con prótesis), venían diariamente turistas ingleses con dentaduras destrozadas. Por la noche venia a recoger sus dentaduras reparadas. Así, una noche, todo el personal se había marchado, cuando vino un turista a recoger su dentadura. Solo vi una dentadura sobre la mesa y probé de colocársela al paciente. Pero esta no podía ser la dentadura de este señor porque se movía como una barca en un temporal: las articulaciones y las oclusiones no coincidían.

Miré todas las mesas y armarios de mis colegas buscando la prótesis correcta que se ajustará a esta boca. Pero entonces oí (según el castaño de los dientes de ese buen señor); "¡oh, very good, perfect!". How much? "cuanto le debo?". Pues si, esto existe y no es nada en comparación con lo que es capaz la boca de un ser humano.

Otra noche en la portería había dos dentaduras completas superiores reparadas, provistas de modelo y nombre. Un inglés vino, vio y cogió "su" dentadura y dijo a la portera: Very well, very good, perfect, pagó y se fue.

Al día siguiente vino el otro inglés, propietario del otro trofeo pero no dijo ni: "very good" ni "very well" sino que dijo: esta dentadura no es mía no me va bien. El otro inglés llevaba su dentadura. Por suerte teníamos anotado nombre y dirección del hotel pero nos costó trabajo que devolviera la dentadura que no era la suya. Sí, esto existe también. Esto se llama síndrome de adaptación. Sin stress. Pero después de este breve intermedio nos dedicaremos a cosas más serias que por desgracia son nuestro tema principal.

PUNTES COMO CAMPOS DE IRRITACIÓN:

COMENTARIO: Una de las mayores dificultades al establecer un diagnóstico etiológico reside sin lugar a dudas en los puentes como campos de irritación, que presionan la encía. Se trata, en su mayor parte, de dolores de cabeza de génesis desconocido; Los análisis no demuestran nada y hasta las radiografías dentales no ofrecen indicios dado que la encía no es visible.

Se añade otra circunstancia. No se pueden sacar estos puentes caros sin saber previamente si realmente son causa de la irritación. Casi siempre vemos otros metales en la boca de manera que es difícil acertar.

Solo relataremos algunos ejemplos para que, cuando las molestias van unidas al dolor, el médico y estomatólogo puedan establecer un diagnóstico con más facilidad.

PERIARTRITIS HUMEROSCAPULARIS:

PACIENTE: N.F., 55 años. Barcelona.

ANAMNESIS: desde hacia meses la paciente sufría de una periartritis humeroscapularis en el lado izquierdo. Toda terapia clásica fracasó, asimismo la terapia con anestésicos locales.

EXPLORACIÓN FOCAL Y DE CAMPOS DE IRRITACIÓN: Cavidad bucal, gran puente, por lo demás, nada visible en una boca muy cuidada. Radiografía dental (Imagen nº. 203) Puentes de resina sintética sobre armazón metálico (el material sintético no es visible en la radiografía) a la izquierda y abajo a la derecha. El material sintético presiona fuertemente la cresta alveolar (campos de irritación neural) y ya permite reconocer una zona más clara en la estructura ósea.



TERAPIA: A pesar de que este monstruoso puente hubiera estado mejor en la vitrina de un museo, hicimos algunas pruebas.

LA PRUEBA: Inyectamos un poco de anestésico en la zona más clara (flecha).

RESULTADO: La paciente podía levantar el brazo y peinarse.

2ª PRUEBA: Retiramos el puente sin anestesia (cuando al cabo de unas horas se volvió a presentar el dolor), porque se trataba tan solo de una prueba.

RESULTADO: Al cabo de algunas horas de produjo una mejoría en la movilidad del brazo (eliminación de la presión por el puente). Seguidamente, a pesar de todo, eliminamos la osteítis marginal (flecha), ya que frecuentemente no cura, así como la muela del juicio.

LA ÚLTIMA SORPRESA: La paciente, sin decírselo a nadie, padecía temporalmente de urticaria, que desapareció después de esta pequeña intervención.

"Vemos constantemente que la búsqueda de los campos de irritación tiene que ser lo primero".

Naturalmente no se debe dejar de lado la medicina clásica dado que podría significar una falta de más amplia visión a la hora de diagnosticar.

DOLOR DE CABEZA REBELDE A LA TERAPIA:

PACIENTE: Sra. Dr. F.W. médico, Frankfurt.

ANAMNESIS: Esta colega padecía desde hacia años de dolores de cabeza que no cedían ante terapia alguna, porque tampoco se hallaba la causa. (Era triste, porque la doctora era nuera de uno de los más afamados internistas de Alemania, el Dr. Prof. F.W.)

CAVIDAD BUCAL: Replones perfectas y puentes sobre dientes vitales, realmente realizados con maestría.

DIAGNÓSTICO: Un puente tenía un fallo. Para perfeccionar el efecto cosmético se presionaron las facetas de porcelana en la encía de forma que pareciera que éstas realmente habían salido de allí. Pero precisamente eso fue la causa. Para demostrar la relación campo de irritación, dolor de cabeza, se inyectó sobre este diente artificial en el punto de presión una gota de anestesia, y el dolor de cabeza desapareció.

TERAPIA: sin retirar el puente se pulió con una muela de punta de diamante la cresta de este diente que ejercía la presión, y la paciente estaba curada.

Por esto la búsqueda de los campos de irritación es a veces realmente difícil cuando no se aprecia nada.

En otros pacientes también aquejados de dolores de cabeza rebeldes a la terapia y con ayuda de la anestesia al lado del puente, se consiguieron idénticos resultados.

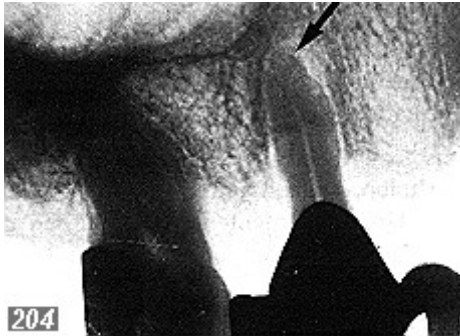
Estos pocos ejemplos bastarán para que se preste atención a este punto al elaborar

diagnósticos o terapias, y proteger al paciente y al médico, de interminables análisis, exploraciones, terapias, etc. y sin resultados positivos. No todo son granulomas en nuestra vida patológica.

MOLESTIAS CARDÍACAS:

PACIENTE: Sra. A.M. 50 años, Regensburg (actualmente Lloret de Mar, enviada por el Dr. Bo)

ANAMNESIS: La paciente, que se mudó a España, hizo que le arreglaran la boca antes de marchar de Alemania para que no le pasara nada en lo que se refería a esta parte de su cuerpo. Pero después de su llegada aquí sintió pinchazos en el corazón y sensación de opresión lo que hizo necesario un tratamiento médico.



EXPLORACIÓN NEURO-FOCAL: sin adentrarnos en largas explicaciones, diremos que se apreció en el segundo premolar superior izquierdo (Imagen nº. 204), una rizoclasia (reabsorción radicular) con osteítis apical difusa, una muela que servía de soporte para un puente.

COMENTARIO: Como se ve en este caso, es peligroso colocar puentes sobre muelas que no han sido examinadas radiológicamente por no doler. Pero queremos recalcar que no se trata de un caso aislado, vemos muchos. La terapia en general en caso de estos pacientes es difícil porque tenemos que retirar los puentes que son muy caros, y que a lo mejor han sido colocados poco antes. Casi siempre van con este diagnóstico al estomatólogo que les proporcionó los puentes, y es muy frecuente el comentario: "Esto no tiene nada que ver con su enfermedad". ¿Quién tiene razón?. ¿De que manera podrá juzgarlo el pobre paciente?. ¿O el mismo médico?. Teníamos que tratar este asunto aquí porque lamentablemente un médico se ve frecuentemente envuelto en estas situaciones y ¿cómo deberá resolverlas? Y más aun cuando podemos leer en un periódico centroeuropeo (no quiero decir el país) "no deben considerarse estas cosas (patología neurofocal) como una realidad." ¿Que comentario merecería esta frase?. ¿No debe considerarse la fisiología como una realidad global?.

Pero volvamos en concreto sobre el historial que habíamos comenzado, que no debe considerarse como un caso aislado, sino más bien como un ejemplo para otros muchos miles.

EL MECANISMO DE LA PATOGENEIDAD: Ya hemos hablado de la potenciación de los campos de irritación, especialmente cuando se juntan el puramente neural (presión) con agentes nocivo séptico-tóxicos. En estos dientes con foco, que son pilares de puente, se juntan estos dos. La osteítis rareficante, unida a los síntomas de descomposición de la raíz (el mismo cuerpo intenta expulsar el campo de irritación); alteraciones patológicas, como nos confirma la experiencia una y otra vez, son extremadamente peligrosas. Así que, por añadidura, aun se presenta la sobrepresión del diente como pilar de puente, parecido a una oclusión traumática. De manera que se potencia el campo de irritación y por este, a menudo, se originan las más graves enfermedades. Hasta aquí las explicaciones sobre el mecanismo.

EPICRISIS: Ya no hay mucho que decir sobre este caso. Se eliminó el premolar responsable del campo de irritación y con ello los trastornos cardíacos y la sensación de opresión de la paciente.

ALTERACIÓN DEL RITMO CARDÍACO, SÍNTOMAS DE OPRESIÓN:

PACIENTE: M.H. 40 años, Suiza (enviada por el Dr. E.H.).

ANAMNESIS: Desde hace 10 años la paciente viene sufriendo de los síntomas descritos, que a pesar de las terapias utilizadas (preparados cardíacos, tranquilizantes, etc.) no solo no mejoraron sino que fueron empeorando. Su estado psíquico era tal, que hasta tuvo tentaciones de suicidio. Por parte de su médico fue enviada al estomatólogo, y de allí al otorrino. "Sin diagnóstico".

No nos cansaremos de repetir lo increíblemente importante que es un correcto y honesto diagnóstico odontológico (a nuestro juicio, se colocaron los carísimos puentes de oro y platino, sin radiografías previas, solo en base a una exploración clínica).

ESTADO DE LA RADIOGRAFÍA: Solamente en la radiografía se apreciaban no menos de seis alteraciones patológicas: Osteítis difusas, reabsorciones radiculares (estas deberían ser evitadas mediante soldadura de los distintos componentes de los puentes) y resecciones de las puntas radiculares (sin curación).

TERAPIA: A la vista del grave estado me decidí a eliminar estos peligrosos campos de irritación en una sola sesión. Como aquí predominaba el factor alérgico, a causa de las toxinas de las múltiples reabsorciones radiculares, se debía evitar una provocación motivada por la intervención. Unos días antes, se administró a la paciente gamma-globulina con factor antialérgico. Antes de la operación misma Dolantin, anestesia local y funcional.

Ya después de la anestesia desapareció la tos irritante así como las opresiones respiratorias. Un giro total en el estado de la paciente ya se produjo tras la eliminación de estos campos de irritación.

Huelga aquí todo comentario sobre esta tragedia que duró años porque esto es lo que fuera para el paciente. Por prudencia y respeto, no quiero reproducir aquí los comentarios de la paciente.

PUENTES DE CERAMICA-METAL:

Aquí, en la tercera edición, y tras años de nuevas observaciones y experiencias, debo ampliar este tema.

No queremos en ningún caso condenar estos trabajos, pero es conveniente y necesario comentar algunos puntos, sobre todo, a la vista de algunos casos, que nos fueron enviados a causa de otros trastornos.

Para poder juzgar, tenemos que volver a la Imagen nº. 184a y entonces es comprensible o, digamos natural, que mediante un pulido defectuoso y no profesional o por demasiado pulir, como lo requieren los trabajos en algunas prótesis o simplemente como se hace, se produce una lesión de la pulpa que paulatinamente se convierte en degeneración.

Esta puede prolongarse durante años hasta que llega a un estado agudo, en este caso a causa de una provocación climática. Es de gran importancia la edad de los pacientes, ya que las conexiones transversales se encuentran aun en la proximidad de la pulpa. El chorro de agua para la refrigeración entonces no es suficiente, además, como se demuestra histiológicamente, se lesiona el contenido de los pequeños canales.

Para el estomatólogo es muy desagradable cuando se presenta un paciente con estos

fracasos, pero es aun peor para el paciente, cuando por esta causa se le ha presentado alguna enfermedad.

Además podemos ver algunos trabajos, donde ya se practicó una endodoncia en dientes sin caries. Este es un grave error porque, el diente vivo debe conservarse vivo el tiempo que sea posible. Podemos decir lo propio en el caso de coronas telescópicas muy pulidas. El daño se produce siempre mucho más tarde en forma de una lenta degeneración de la pulpa. Con ello se crean "interferencias" que son extremadamente difíciles de localizar en su relación con la enfermedad en general.

No es mi intención efectuar una crítica destructiva, sino todo lo contrario, debemos señalar el peligro porque, prevenir es mejor que curar.

Sobre las coronas de metal-cerámica, cuyos dientes vitales se pulen a veces en demasía, debemos decir lo siguiente: El efecto frio-calor produce aquí frecuentemente lo mismo: una irritación crónica de la pulpa. Radiológicamente los dibujos de las raíces de estos dientes son poco claros (línea paradental), señal de una infección precedente. El citado test de Huneke o la medición termográfica nos puede aclarar la patogeneidad o la inocuidad.

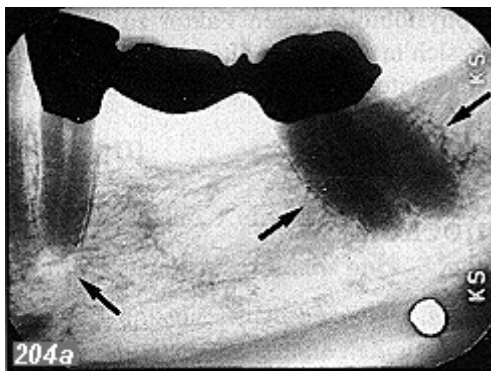
Aquí, frecuentemente se procede como 50 años atrás, se desvitaliza antes la pulpa. Una triste señal de progreso. Estas explicaciones no quieren ser una negación de estos trabajos, sino más bien, solamente una indicación para pensar en ello cuando en la unidad humana existe una irritación.

PACIENTE: Dr. I.Z. París

ANAMNESIS: hace 4 años le fue colocado un puente de metal-cerámica sobre dos dientes vitales (Imagen nº. 204a), en las primeras semanas se manifestó una sensibilidad a las influencias frio-calor, a pesar de que ambos fueron provistos de coronas provisionales inmediatamente después del pulido.

Ahora, después de 4 años, se produjeron fuertes dolores en la articulación de la rodilla e hinchazón, con la correspondiente dificultad motriz.

En la radiografía dental realizada se ven claramente las alteraciones patológicas (Imagen nº. 204a);



Osteítis apical circunscrita del segundo premolar inferior, que a causa de un exceso de pulido se había desvitalizado, además una osteítis esclerosante por oclusión traumática alrededor de la raíz del molar. Aquí existían dos campos de irritación en la misma zona. El test de Huneke solo fue parcialmente positivo porque a causa de la fuerte hinchazón no pudo conseguirse naturalmente la movilidad inmediata. La paciente

solicita, tras el test, una inmediata retirada del puente y de los dientes. Con ello se produjo una mejoría.

COMENTARIO: Es muy necesario tener en cuenta el lado médico al realizar trabajos de prótesis, y, asimismo, lo que en odontología se llama gnatología: Para salvar dientes.

IMPLANTES TRASDENTALES:

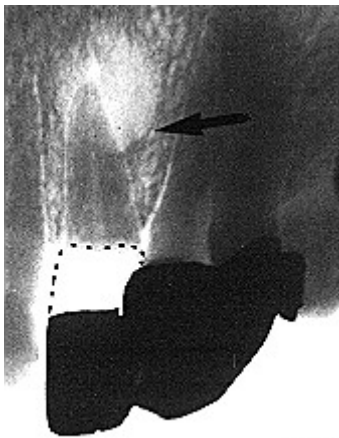
A pesar de que frecuentemente se produce la pregunta de sí los implantes metálicos en el maxilar pueden actuar como campos de irritación, por nuestra parte no podemos dar opinión porque nos falta experiencia y tan solo basándonos en teorías no podemos dar pareceres. Es diferente cuando se trata de los llamados implantes trasdentales, es decir, de espigas parcialmente ancladas en el hueso maxilar a causa de reabsorciones radiculares. La descomposición de estas raíces origina, aparte de las toxinas, una infección crónica, es decir, una irritación neural ininterrumpida. Los autores de este tipo de anclajes (entre otros Isaih Lew, David Greene, Kenneth W.M. July, DDs, New York) ven estas circunstancias mecánicamente, es decir, sin considerar el factor fisiobiológico, y justamente en estos casos se trata de pacientes de avanzada edad con reducidas posibilidades de regulación, cuyo organismo se sensibiliza por este tratamiento. (* En el año 1983, la experiencia en este campo era prácticamente nula. Actualmente ya existe bibliografía respecto de la incidente problemática que conlleva la implantación de dentaduras en la salud de los portadores de implantes.)

ENFERMEDAD DESCONOCIDA:

PACIENTE: F.A. 25 años, Antequera (Málaga) (temporalmente en Lloret de Mar, enviado por el Hotel Maria del Mar).

ANAMNESIS: El paciente vivió durante algunos años en un país nórdico. Poco después de entrar a trabajar en la recepción de un Hotel de la Costa Brava, no pudo ejercer su profesión a causa de un estado de debilidad general, mareos, nerviosismo y muchas otras molestias que los médicos no le pudieron solucionar (el mismo es hijo de médico). En un país nórdico le arreglaron también la boca y entre otras cosas le colocaron un puente.

El examen estomatológico, que comenzamos con una radiografía, mostró rápidamente el origen de todos sus trastornos (Imagen nº. 205). Debajo del puente se habían dejado la raíz,



205

no se había hecho una radiografía previa porque no le dolía nada, alegando que de esta manera el puente quedaría mejor sujetado (el diente del puente al ser de material sintético no es visible en la radiografía por lo que hemos dibujado).

Si tenemos en cuenta que esta osteítis rareficante es mayor que algunos órganos internos secrecionales, entenderemos que la reacción del organismo ante esta invasión tiene que ser fisiológica. La eliminación de este foco produjo la completa curación del paciente. Y me pregunto otra vez ¿Por qué no se comienza con la búsqueda de los campos de irritación en la zona del trigémino, en vez de colocarla al final, cuando el cuerpo ya está bloqueado?

SARCOMA:

PACIENTE: Srta. P.C., 24 años, Colombia.

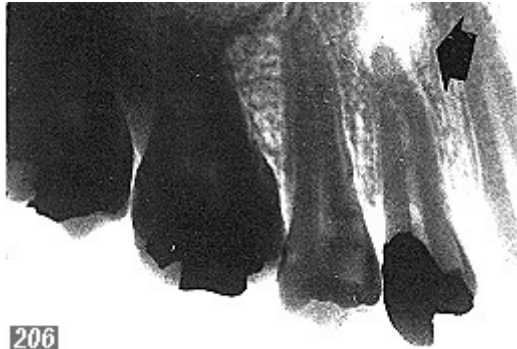DIAGNÓSTICO: Periartritis humeroscapularis (según diagnóstico facilitado).

Relatamos esta historia como una curiosidad. Se nos envió a la paciente para que

miráramos si focos o campos de irritación pudieran estar en relación con sus trastornos artríticos en el brazo izquierdo.

Las radiografías intraorales mostraban diversos dientes empastados, desvitalizados con alteraciones apicales.

Como el movimiento del brazo desencadenaba dolor se probó el test de Huneke en los 4 dientes desvitalizados. Solo en una muela, el primer premolar superior se provocaba la retirada del dolor por algunas horas, pero solo en esta muela (Imagen nº. 206).



Como la hinchazón debajo de esta articulación aumentaba constantemente se realizó una biopsia con el resultado: Sarcoma.

Antes de la operación -amputación del brazo-, se extrajeron las piezas desvitalizadas, con foco, a pesar de este diagnóstico. Esto fue el año 1.953. Hasta hoy, 20 años después, no se han producido recaídas.

Lo raro de este caso es ¿Por qué a pesar de la grave enfermedad, la retirada del dolor se producía siempre a partir de esta muela? Como ya decíamos este caso es una curiosidad.

DIARREAS:

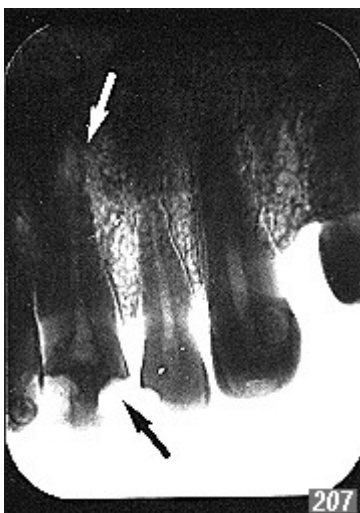Las diarreas estivales son una cosa, las crónicas otra. Queremos hablar de la segunda a pesar de que su nombre genérico sea el mismo. Podemos también hablar de estreñimientos pero esto son menos frecuente.

Estas se consideran como normo-constitucionales y se tratan de por vida con "productitos". Por nuestro trabajo en combinación con médicos rurales sobre todo, también nos son enviados estos casos, ya que se trata de una enfermedad que se inserta en el círculo de formas alérgicas.

Queremos relatar un caso como muestra y este merece ser explicado porque nuestro paciente tiene una dentadura como la de muchos paciente centroeuropeos, a saber: Muchos dientes empastados.

PACIENTE: E.V. 43 años pescador, Tossa de Mar (Girona) (enviado por el Dr. Bo).

ANAMNESIS: Desde dos años atrás se ensayaban con él todos los medicamentos disponibles sin mejoría alguna.



EXPLORACIÓN NEURO-FOCAL: Muestra los típicos puntos dolorosos a la palpación en las vértebras cervicales 2ª y 3ª.

CAVIDAD BUCAL: Dentadura mellada con prótesis, empastes, silicatos en los incisivos superiores (Imagen nº. 207): Segundo molar superior desvitalizado.

AMÍGDALAS: Atróficas con secreción de pus.

TERAPIA: A la vista del estado de la radiografía, se

extrajeron en primer lugar el 2° incisivo superior así como el molar gangrenoso, con lo que a los dos días se produjo una leve pero no significativa mejoría. Existía además un primer incisivo superior con empaste profundo, cuya prueba de vitalidad daba unos valores muy reducidos.

Aquí se podría formular la pregunta: ¿por que no se extrajo si la prueba de vitalidad daba un resultado casi negativo? Muy sencillo, porque simultáneamente, y siempre que el tiempo lo permita, queríamos hacer pruebas y observaciones, por el siguiente motivo: Él ahora gangrenoso molar superior aun estaba vivo hace más de dos años atrás, por tanto no podía ser él. El pequeño incisivo tenía una fístula y, aunque las fístulas con el tiempo, cuando se reabsorbe la raíz, pueden tener efecto de foco, según nuestras conclusiones no podía ser esta la única causa. Después de 20 días se extrajo también el incisivo que, examinado microscópicamente, dio el siguiente resultado: Pulpa dura, degenerada a causa del ácido fosfórico del profundo empaste de silicato, colocado sin base.

Después de la extracción se produjo una mejoría inmediata de la diarrea, que duró algunos meses, pero volvió en forma atenuada. ¿EL motivo? Una bolsa delante del último molar inferior con contenido séptico era la causa. La eliminación de esta muela algo floja produjo la curación completa.

Encontrar la terapia adecuada no es muy sencillo. La diarrea es un estado, no tiene porque ser una enfermedad, pero puede serlo. ¿Motivos?. Veamos uno solo: Este pequeño ejemplo animal entra en el terreno de la psicósomática. Un marinero quería dar una alegría especial a su hermana y le trajo un monito de Africa. Quería domesticarlo rápidamente y ya que el barco realizó los primeros intentos, primero con bondad, luego con dureza. Pero un mono no es una persona ni un perro al que se pueda enseñar con dureza y que lo acepte, no, los monos son muy diferentes.

Cuando por fin el monito llegó a manos de su hermana y se hubo habituado a su nuevo entorno, ocurrió lo siguiente: Cada vez que el hermano marinero venia de visita y el monito le veía, inmediatamente tenía diarrea. Se acordaba de lo sucedido en el barco. Y la diarrea duraba el tiempo de visita del hermano.

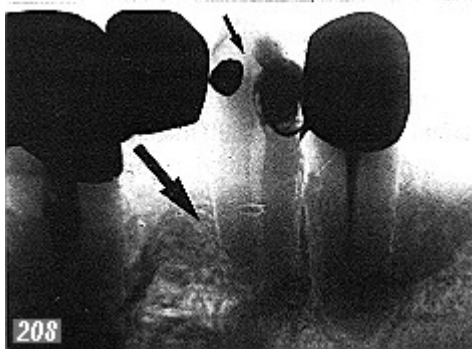
¿La terapia? Muy fácil en este caso, mandar el hermano a paseo. Y preguntamos. ¿Qué le hubiera ocurrido al mono si el hermano se hubiera quedado para siempre, y si en el caso del paciente mencionado anteriormente no se hubiera eliminado los campos de irritación? No creemos equivocarnos al asegurar: una enfermedad crónica, quizá irreversible. En este caso solo tendría la razón uno: El patólogo al diagnosticar la enfermedad en su estado final.

Entonces el nombre de la enfermedad será correcto, anteriormente solo existían síntomas como tantas veces.

¿LESIÓN DE LA VÍA PIRAMIDAL? :

"Al principio fue la chispa", esto es especialmente visible en el caso de este paciente que nos fue enviado por el Dr. Bo, en estado "fresco". A causa de su caminar espástico, el desplazamiento lateral de la pierna izquierda, así como de otros síntomas, se pensó naturalmente en una lesión de la vía piramidal. Por lo que se refiere a nuestra exploración, que como mencionamos anteriormente fue realizada al presentarse los primeros indicios, diremos lo siguiente:

PACIENTE: Sr. O.Z., 60 años, pintor artístico alemán, Tossa de Mar (Girona).



RADIOGRAFÍAS: En el Mandibular todos los pilares de puentes estaban desvitalizados, también el colmillo visible en la Imagen nº. 208 con un empaste que llega hasta la pulpa. Además, una osteítis residual en el lugar del colmillo que falta.

TERAPIA: a la vista de la gravedad se eliminaron el colmillo, la osteítis y el primer premolar (con corona). Como el paciente ya llevaba una prótesis parcial, las piezas faltantes pudieron ser fácilmente

sustituidas.

El examen de las piezas extraídas daba una extraña imagen. El colmillo aun contenía al algodón del tratamiento (realizado muchos años atrás), primer premolar, fuerte olor a corrosión (también tratado años atrás). Aquí mencionaremos (que por suerte pertenece al pasado) que antes se daba especial importancia al "empaste antiséptico", cuya composición era más peligrosa que las bacterias, se trataba de neuro-toxinas y por ello a menudo las más graves enfermedades.

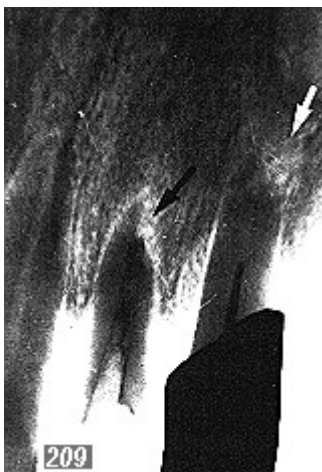EPICRISIS: Al poco tiempo de la extracción de las piezas mencionadas se produjo una mejoría y el paciente no tuvo más molestias hasta el día de su muerte, acaecida 20 años más tarde.

Desde que quedó patente el éxito conseguido con este paciente, el médico, ya de buen principio, nos enviaba cualquier caso que quedara fuera de lo normal, por esto conseguimos a menudo los más increíbles éxitos.

DIPLOPÍA DEL OJO IZQUIERDO:

PACIENTE: Dr. J.R., 74 años, médico especialista, Barcelona.

ANAMNESIS: La parálisis del nervio motor acular común (M.obliquos inf.) existía solamente desde hacia 15 días, cuando el paciente vino a nuestra consulta. En el caso de este médico-paciente, que siempre nos apoyaba con su entusiasmo.



EXAMEN CLÍNICO-ESTOMATOLÓGICO: Arriba a la izquierda incisivo menor (diente espiga) y colmillo con osteítis apical y reabsorción radicular (rizoclasia). Además y correspondiente a la edad, atrofia horizontal (Imagen nº. 209).

TERAPIA: Se extrajeron esos dientes en una sesión. A pesar de que en estos casos no se puede producir un fenómeno en segundos, sí se pudo comprobar un fenómeno psíquico en segundos, el paciente muy deprimido cambio de humor inmediatamente.

Al cabo de 14 días comenzó a mejorar la parálisis y a las 4 semanas había desaparecido completamente. Sobra cualquier

comentario adicional.

FORMAS REUMÁTICAS EN OBSERVACIÓN A "CÁMARA LENTA":

El valor, o la falta de valor de una terapia lo demuestra el tiempo de observación, las

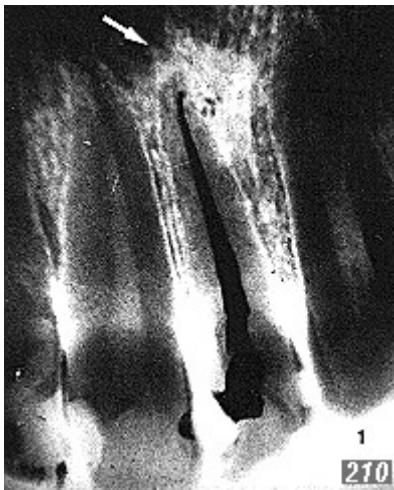diferentes relaciones y no menos finalmente el éxito o el fracaso. Así ocurrió precisamente en el caso de esta paciente.

Sra. I.N. Farmacéutica, 25 años de Westfalia, en observación durante 26 años desde nuestro tratamiento casi a "cámara lenta". Esto es importante para ambos, médico y paciente, y nos confirma repetidamente que es imprescindible una buena colaboración.

ANAMNESIS: Las molestias, diagnosticadas como reumáticas, se trataban desde hacia meses con todo tipo de medicamentos que la farmacopea podía ofrecer, pero sin resultados positivos.

Los dolores eran especialmente insostenibles en las plantas de los pies, según la paciente, "como si me clavaran mil agujas", de manera que al final le calzaron zapatos ortopédicos. Pero esto tampoco impidió que únicamente pudiera andar con dificultad y con la ayuda de un bastón.

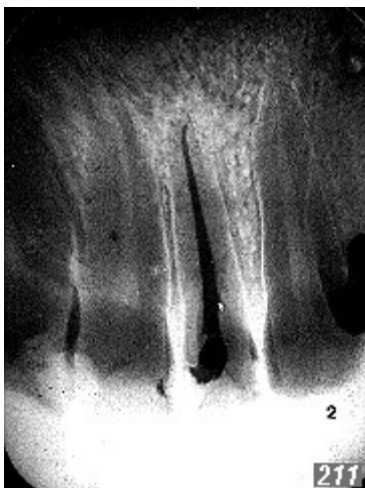Ni el cambio de clima, tras su llegada a España, mejoró sus dolencias sino al contrario. A la intoxicación a causa de los múltiples medicamentos, se le añadió una amenorrea, así como pensamientos de suicidio.



EXPLORACIÓN ODONTOLÓGICA: En la cuidada boca no hay nada apreciable clínicamente aparte de una serie de empastes.

ESTADO DE LA RADIOGRAFÍA: Osteítis difusa sobre el incisivo menor superior, producido por un empaste de silicato de grandes dimensiones sin aislamiento de pulpa (Imágenes nº. 210, 211).

Imagen nº. 210 y 211: radiografía tras el tratamiento, y tres meses después (pág. siguiente) con principio de osificación.

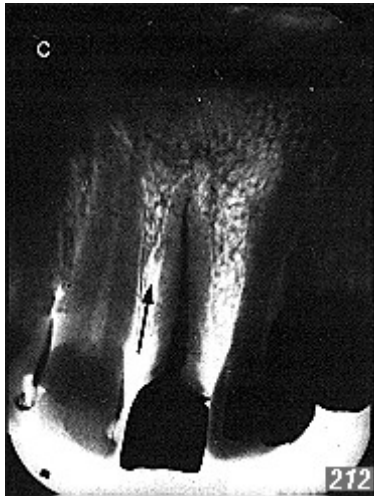


TERAPIA: Basándonos en la buena constitución y en la juventud de la paciente, queríamos hacer una prueba por el siguiente motivo. Como ya mencionamos en otro lugar, en su tiempo, se publicó un artículo en una revista "medica", en el que se decía que la intervención quirúrgica odontológica solo consigue una curación momentánea, a causa del estrés de la operación, pero que más tarde la enfermedad vuelve.

El autor de esa afirmación ignoró, que esto únicamente ocurre si primero no se elimina el foco primario, de manera que se activaron otros llamados mudos, o segundo si se añaden de nuevos, que se encuentran sobre todo en segmento.

La prueba consistió en lo siguiente: el diente se trató bajo presión (10 segundos) con gas de cloro, se dejó abierto el primer día y tras un tratamiento siguiente con un material de repleción radicular neutro, se cerró. Con ello se logra una modificación de la substancia ósea, no solo apical sino también marginal. La Imagen nº. 211 después de tres meses muestra ya una osificación de la zona ósea destruida, pero, ya después de 14 días de comenzar el trata-

miento la paciente podía andar sin sentir dolor y nadar en agua fría. En 26 años no se produjo reincidencia.



Después de este tiempo la paciente sentía dolores de espalda que fueron diagnosticados por el especialista como "artritis de las vértebras dorsales", (consultó primero al especialista por no sentir molestia alguna en los puntos anteriormente afectados). Después de examinarla inyectamos sobre el diente anteriormente citado algunas gotas de anestésico, con lo que desaparecieron los dolores de espalda durante 8 horas.

Basándonos en la confirmación de la relación existente entre el diente (Imagen nº. 212) y los nuevos dolores y su desaparición, decidimos extraer este diente.

Mostraba en su parte apical síntomas de descomposición como antes o después ocurre en todos los dientes con la pulpa muerta. Esto es una ley de la fisiología que no puede ser evitada con ningún tratamiento, aunque este sea positivo. Es diferente en el caso de dientes con repleción radicular, como los podemos ver continuamente, que a menudo ya al poco tiempo de un tratamiento incorrecto se vuelven patológicos. Esto concierne sobre todo la zona molar o mejor dicho a las piezas con raíz múltiple.

Los dolores de la paciente desaparecieron poco después de la extracción; hasta que un día aparecieron de nuevo.

¿Fracaso? No. Es interesante saber él porque y el conocer la terapia correcta. Se trataba de un golpe secundario, a saber, después de una fuerte gripe. Además existía una fuerte tos irritativa rebelde al tratamiento que, en aquel momento, era primaria.

Aquí nos tenemos que desplazar un poco hacia la vecindad del trigémino, a la zona faríngea. Para esta zona tendría que implantarse obligatoriamente la terapia neural después de afecciones gripales, es decir, infiltraciones con un anestésico en los polos amigdalares, o en la base amigdalares. Con esta sencilla terapia se podrían evitar muchas consecuencias tardías y con ello ahorrar millones que ahora se gastan en convalecencias en las llamadas molestias reumáticas y otras muchas enfermedades consecuentes, inclusive perjuicios por terapias con abuso de antibióticos.

También en el caso citado, completamente indoloro, que es lo agradable de este tratamiento, a la paciente se le inyectó una sola vez en los polos amigdalares 0,5 ml. de procaina al 2% en cada uno.

Sobre el resultado, como decíamos solo con una inyección, la paciente nos escribe lo siguiente: "Solo quiero comunicarle brevemente que su tratamiento del jueves pasado ha tenido éxito. La tos, aunque no ha desaparecido del todo ha mejorado mucho. Pero estoy muy contenta porque los dolores de espalda han remitido por completo. Quiero darle las gracias nuevamente por todo su interés y sus desvelos."

Como vemos, y seguramente este no es un caso aislado, el anillo faríngeo de Waldeyer juega un importante papel especialmente en la eliminación de los campos de irritación en la zona del trigémino, especialmente en enfermedades crónicas o, como mencionado anteriormente, cuando una afección gripal significa una carga adicional para el organismo.

No puedo menos que entretejer aquí una simpática anécdota que me comentó F. Huneke a

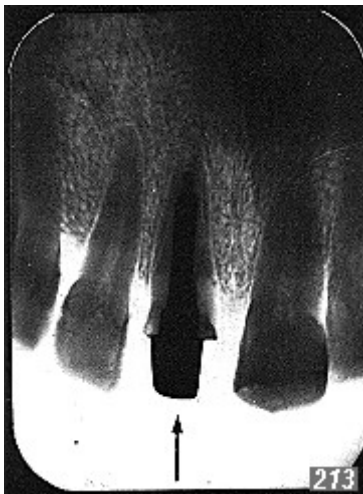raíz de una de sus visitas. Durante una visita en un pueblo alemán donde quería ver a un colega, que no se encontraba en casa, su esposa le dijo: "Esta haciendo visitas a domicilio porque hemos tenido una epidemia de gripe. Es una suerte que exista el Impletol. Es lo único que sirve para estos casos". Huneke muy sorprendido le dijo: "...Y esto es lo único que no sabía, porque causalmente este método lo desarrollé yo."

También a mí, en el año 1950. Encontrándome en las Islas Canarias me ocurrió un caso, casi desagradable, cuando un colega me rogó que fuera a visitar a una paciente que tras una gripe se encontraba en cama inmóvil a causa de una pseudo-parálisis. Después de la infiltración en los polos amigdalares, como descrito más arriba, se levantó y se fue. El vecindario creyó que se trataba de un milagro y venia a verme con las más increíbles y diversas enfermedades para que hiciera el milagro. Al final tuve que huir porque precisamente había ido allí para no trabajar, además no se trataba de un milagro sino de reacciones consecuentes aun poco conocidas. Urticaria y tantas cosas más.

PACIENTE: Dr. W.E., médico, Alemania (temporalmente en Lloret de Mar)

Relatamos aquí excepcionalmente todo el historial clínico, redactado por el mismo paciente porque es una aportación muy interesante del que pueden aprender los alergólogos y los estomatólogos, porque hasta yo me quede con la boca abierta.

RESULTADO DEL CONOCIMIENTO ODONTOLÓGICO: Según la radiografía (Imagen nº. 213) era completamente normal, a no ser por el empleo del test de Huneke, es decir, la infiltración de algunas gotas de Impletol sobre este diente perfectamente empastado con una corona Jacket perfectamente trabajada, el paciente seguramente se habría convertido en un psicópata. Esto, porque nada habría podido pensar en esta causa y por tanto no se habría producido nunca una curación. Y quien ha podido ver este tipo de pacientes, rascándose media vida, puede enjuiciar la tragedia de estos pacientes.



Pero leamos el diagnóstico de este médico-paciente:

"QUIERO COMUNICARLE MI HISTORIAL CLÍNICO":

ANAMNESIS: Nací en 1923 y a la edad de 10 años en el verano de 1933 a raíz de un accidente me partí en transversal el diente incisivo 1º superior derecho, algo por debajo de la encía y una esquina del diente incisivo superior izquierdo. El diente partido fue sustituido por una espiga que satisfacía todas las exigencias cosméticas. No tuve molestias en todos estos años. No padecí enfermedades graves.

Después de la segunda guerra mundial apareció una alergia cada vez más fuerte en forma de la típica fiebre del heno. El tratamiento con antiestamínicos me aligeraba un poco el periodo entre Pascua de Pentecostés y julio de cada verano. En 1955 sobre el diente espiga se colocó una corona "jacket". Sin que se encontrara la causa aparecieron después molestias reumáticas que iban aumentando. Se encontraban especialmente afectados los omóplatos, la musculatura del cuello y las articulaciones de los hombros. Aduje estas molestias a una predisposición familiar, a la edad y a la campaña de Rusia.

Se presentaban con cierta frecuencia furúnculos en la nariz (5-6 cada año) que siempre reflejaban hinchazón y ligera sensación de presión hacia el área del Maxilar. Los trastornos

llegaron a tal extremo que reduje todo tipo de gimnasia.

En el transcurso de los últimos años aparecieron claros trastornos cardíacos de génesis poco claros (taquicardias, extrasístoles, dolores cardíacos sordos), que fueron aumentando hasta presentar ligeros síntomas de infarto de miocardio. Se llamó en una ocasión al médico de cabecera que me hizo un electrocardiograma estando yo en cama.

Estos dolores cardíacos los relacioné más tarde con un complejo de síntoma gastrocardíaco. El electro no mostraba indicios de un proceso patológico, pero estos trastornos cardíacos, combinados con una dificultad respiratoria y disminución de mi resistencia corporal, han influido mucho en mi vida.

Desde hacia años tomaba analgésicos (thomapyrin, etc.) hasta 4 unidades, y contra los trastornos cardíacos y como profilaxis tomaba Intensain, a causa de una predisposición familiar a los infartos de miocardio (abuelo y madre murieron de infarto). Resultado: en la primavera de 1969 y bajo los efectos de una gran carga psíquica, apareció, aparte de los trastornos ya descritos, un fuerte prurito en el lado derecho, que en primer lugar se trató con los medios al uso llegando hasta la cortisona.

El Dr. Francisco Benito de Lloret de Mar me envió en marzo de 1969 a la Clínica de diagnóstico y terapia focal del Dr. Adler. Se realizaron radiografías de todas las piezas dentales sin que se pudiera encontrar un síntoma visible (granuloma, etc.). También los reconocimientos del anillo faríngeo linfático dieron resultado nulo. El Dr. Adler consideró que el diente espiga era el campo de irritación, se podían apreciar ligerísimos síntomas de descomposición en la raíz del mencionado diente espiga, resultado que normalmente no se considera como un indicio de campo de irritación, sino que médicamente como normal.

La inyección de novocaína (Impletol), según Huneke, que me practicó el Dr. Adler fue positiva, el prurito desapareció durante 8 horas y reapareció para volver a remitir más tarde.

Yo mismo me mostraba muy escéptico y no consideraba este resultado tan positivo como para motivar una extracción.

El día 3.5.69 y tras un esfuerzo físico apareció en la rodilla izquierda un derrame que producía un fuerte dolor en los puntos de roce con el fémur y la tibia. Culpé al esfuerzo físico de estos dolores y traté este leve hinchazón e inflamación con vendajes de vapor de alcohol.

Como que no mejoraron las molestias, iba cojeando con intensidad variable, pensé en que podría ser una lesión del menisco o artritis. La capacidad de movilidad de la rodilla era claramente más reducida.

El tratamiento de todos estos trastornos consistió en la ingestión, como ya he dicho, de antineurálgicos. En todos esos años no noté molestias específicas en la boca.

En la Nochebuena de 1969, se presentó de nuevo un fuerte prurito, otra vez exclusivamente en el lado derecho, que inmediatamente traté con pomadas antiinflamatorias y con grandes cantidades de analgésicos. Dormía con tranquilizantes. A causa de este tratamiento evité las huellas de los rasguños.

Lo extraño, es que este prurito apareció en dos ocasiones tras 20 días de estancia en la Costa Brava, habiendo estado antes por un prolongado periodo en Alemania. Aquí a mi juicio se presenta la sospecha, de que el foco era activado temporalmente a causa del cambio de temperatura y del medio ambiente.

El día 5 de enero de 1979 volví a la consulta del Sr. A. Tratamiento: El mismo día se extrajo el diente espiga y se legró la cavidad de la herida. La raíz mostraba finos fresados, casi imperceptibles a la vista.

Resultado: al abandonar la clínica, el prurito había desaparecido. Un resultado que como

mínimo había deseado. Pero en el camino de la clínica a la farmacia comprobé, y esto para mí era casi imposible, que los trastornos en la articulación de la rodilla casi ya no existían. Aquí se descartan los factores psíquicos porque en ningún momento relacioné los trastornos de la rodilla con un foco, sino que más bien los había tomado desde hacia meses por una artritis.

Hasta el reumatismo en los hombros se había desvanecido de manera que a los pocos días podía realizar nuevamente mis ejercicios favoritos en la playa que había tenido que abandonar desde hacia años a causa de mis dolores reumáticos.

Es casi inútil decir, que a partir del momento de la extracción desaparecieron mis trastornos cardíacos.

Frecuentemente, en la literatura médica se asegura que los éxitos de tales tratamientos focales son psicológicos. Quiero decir, que no tan solo era especialmente escéptico y que únicamente deseaba que desapareciera el prurito, sino que por el contrario relacionaba (como ya describí anteriormente) los trastornos reumáticos y cardíacos y la debilidad general de anatomía con una predisposición familiar heredada y con la campaña de Rusia.

Los trastornos en la articulación de la rodilla los relacionaba con un proceso crónico e irreversible. Por tanto más me sorprende el éxito de este tratamiento.

Es a mi juicio lamentable, que la medicina escolar de tan poca importancia hasta a los granulomas dejando al paciente desatendido durante años.

Asimismo, la aseveración, profusamente divulgada en la literatura, que las extracciones dentales no tienen éxito, no debería considerarse como un método sino como una prueba de la insuficiente investigación de base y los conocimientos más que deficientes de los médicos."

Firmado: W.E.

Sobran comentarios.

No obstante, se podría añadir lo siguiente: Vemos aquí dos factores. Por un lado la urticaria unilateral completamente asimétrica, solo en el lado derecho, o sea en el lado del diente desvitalizado, lo que es atribuible únicamente al factor neural, y por el otro el efecto general, provocado por la toxina de la reabsorción radicular.

Pero esto no es un caso aislado, sino que según la constitución o según la reacción del sistema neuro-vegetativo todos los dientes desvitalizados más tarde o más temprano se ven sometidos a este proceso de reabsorción. Durante esta fase, el factor tiempo influye de manera diferente en cada persona, el cuerpo se sensibiliza y por esto estas reacciones tan diferentes.

Queremos recalcar otra vez, que el diagnóstico sobre la patogeneidad de un foco o de un campo de irritación, establecido tan solo con la ayuda de una radiografía, no significa un diagnóstico seguro y con ello, el estomatólogo se ve confrontado con una difícil pregunta, ya que de ello depende a menudo el "ser o no ser", como podemos ver fácilmente de muchos otros casos.

Por tanto queremos repetir lo que ya mencionamos en el preámbulo. Creemos que ya es hora que se mejoren valiosos aparatos eléctricos, ya existentes, para las mediciones eléctricas, de simplificarlos en su manejo, de introducir nuevos y más perfectos métodos, accesibles a cualquier médico porque existen otros campos de irritación aparte de los del trigémino, para que se puedan detectar a tiempo todos los campos de irritación y no solamente el bonito nombre de una enfermedad ya existente.

PRODUCTOS DE DESCOMPOSICIÓN DE ALBÚMINA (UNA CRÍTICA):

En el transcurso de los últimos años, recibimos del ámbito centroeuropeo, y con cierta frecuencia, cartas acompañadas de radiografías con la petición de establecer un diagnóstico exacto, ya que las opiniones de los diferentes médicos diferían mucho. La pregunta de los pobres y desconcertados pacientes era: ¿qué hago ahora?. Por un lado les habían dicho: "Esto no tiene nada que ver con su enfermedad". Por el otro lado no estaban de acuerdo en que dientes extraer. Es fácilmente comprensible que el paciente no sepa que hacer.

Si vemos algunas de las radiografías que nos han sido enviadas para establecer diagnóstico, automáticamente, uno se pregunta: ¿Pero en que era, o en que año vivimos?. Puede parecer una exageración al principio, pero veamos dos casos de muestra:

Paciente de Centroeuropa con grave afección hepática, tratado desde meses atrás en un gran hospital, sin resultado positivo alguno. La radiografía general de esta boca desdentada, mostraba una cantidad de restos de raíz con fuertes síntomas de descomposición. Hay que añadir lo siguiente: los productos de albúmina en descomposición son una de las toxinas más peligrosas del cuerpo humano, que imposibilitan la curación.

Tras la eliminación de estas zonas tóxicas, el paciente experimentó una increíble mejoría. Como anécdota: habiendo estado en cama durante tiempo, seguidamente hizo un viaje por toda España conduciendo él mismo su Mercedes.

Sobre el segundo ejemplo hay que decir, no describo el historial clínico por ser demasiado extenso, que la paciente se había convertido en una psicópata, precisamente a causa de estas opiniones descritas más arriba.

En la radiografía de su boca, vimos en todos los dientes desvitalizados, tratados, tales síntomas de descomposición (rizoclasia), que el diagnóstico no puede dar problemas, ya que estos productos de albúmina en descomposición tienen que ser eliminados siempre. La reabsorción radicular es la prueba de que el cuerpo mismo intenta expulsar estas zonas patológicas. Como no siempre van paralelas a una osteítis visible, frecuentemente da un resultado de reconocimiento nulo.

Todos los médicos y estomatólogos deberían conocer el trabajo del Prof. Dr. Eger, que presentó a raíz de un congreso de la DAH, y que por causa de su gran interés fue publicado también en "Umschau fuer Wissenschaft un Technik" Nr. 15 en el año 1960. Da una perfecta visión de todo el campo de los agentes nocivo-tóxico-bacteriológico y de sus efectos sobre el organismo.

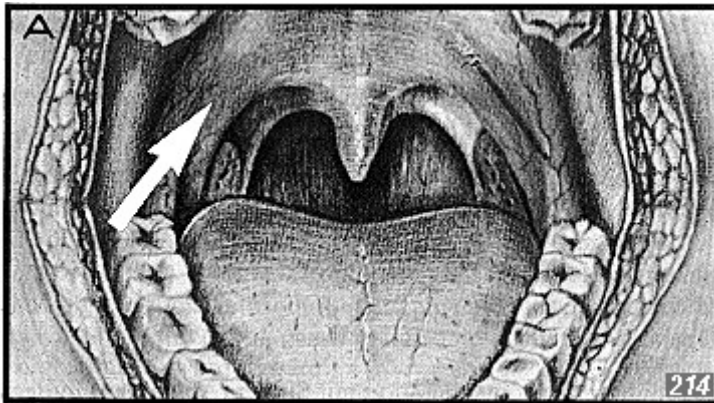
Se trata de las llamadas sustancias de Menkin, endotoxinas y sistema de Propero, el camino de resistencia del organismo a causa de sustancias atonotrópicas. También en experimentos con animales se confirman las relaciones en referencia al acontecer focal. Lamentablemente este trabajo científico es demasiado poco conocido. El valor de esta investigación, para todas las ramas de la medicina, es incalculable, porque muchos fracasos en las más variadas terapias ocurren a causa de la falta de observación de estas zonas patológicas. De todos modos, hay que añadir, que precisamente en odontología, en dientes desvitalizados, empastados y sin alteraciones visibles, solamente con las mediciones ya se puede aclarar la situación.

Aquí queda mucho por hacer en odontología, ya conocemos algunos aparatos valiosos pero en manejo de algunos es demasiado complicado.

XV - DE LA VECINDAD: LAS AMÍGDALAS

Con relación a la elaboración de un diagnóstico especializado sobre la existencia, o no, de una patogeneidad de las amígdalas, aquí en España se presta poca atención al "factor neural", es decir, a la infección crónica. Se valora más el raspado y el resultado del reconocimiento bacteriológico. Sin embargo, podemos observar repetidamente, gracias a la terapia neural según Huneke, que, a causa de estos diagnósticos diferenciados se pueden aclarar las conexiones con otras enfermedades: por un lado, únicamente como una prueba, por el otro, como terapia con infiltraciones cerca, o en los polos amigdalares (nunca en las amígdalas mismas) en el caso de amigdalitis crónica, o, en el caso de pacientes con amigdalectomía, en la base amigdalare.

En el caso de muchos síndromes cervicales, siempre y cuando no exista un proceso crónico en la cavidad bucal, podemos conseguir una mejoría aplicando esta terapia. También empleamos esta terapia en tratamientos posteriores a la eliminación de un foco.



Quiero dar indicación especial a los estomatólogos, a saber, no colocar la anestesia funcional totalmente en dirección a la mandíbula sino más hacia la mitad. Basta con una profundidad de aprox. 1 cm. para repartir allí el anestésico: 0,5 ml a cada lado sin vasoconstrictor.

(Imagen nº. 214): En la página anterior. La flecha de la izquierda y la línea en negro de la derecha muestran el pinchazo y la vía de la infiltración de la disolución anestésica. Con ello se produce una mayor difusión del líquido.

Con ello conseguimos una mejoría más rápida de los vasos linfáticos derivados, y de la región cervical en su unidad. Por vías aferentes, sobre todo glosofaríngeo, trigémino y el repetidamente citado sistema nervioso neuro-vegetativo en su unidad, conseguimos, central o caudalmente, con esta simple forma de terapia tan simple una más rápida curación de la enfermedad secundaria.

Con este método podemos a veces establecer una indicación sobre la eliminación de las amígdalas lo que confirman nuestros colegas otorrinolaringólogos.

EJEMPLO: Las infiltraciones, en total 5-6, se repiten cada 3-4 días. Si se produce una mejoría, y si desaparece el efecto, prontamente aun repitiéndolo, el tratamiento operativo de estas amígdalas será la única elección posible. El tejido amigdalare no muestra ya capacidad de reacción.

Esta prueba convence sobre todo al mismo paciente. Por tanto repetimos: el tejido amigdalare atrófico e infecciones crónicas profundas son importantes, a pesar de que solamente se trate de bacterias banales... y aunque nunca dolieron las amígdalas como dicen

los pacientes mismos.

Artritis en la articulación de la rodilla "articulación laxa".

PACIENTE: Srta. A.M.P., 18 años A.T.S.

ANAMNESIS: Existencia de dolores en la rodilla izquierda desde los 16 años, más tarde en ambas, especialmente en movimientos laterales.

Los padres llevaron a la paciente a un especialista que constató una dilatación o debilidad congénita de los ligamentos laterales y aconsejó operar.

Durante nuestro reconocimiento, por amistad con las familias, aparte de una dentadura sin caries sólo pudimos observar una amigdalitis crónica atrofianete (demasiado avanzada con relación a la edad de la paciente).

REALIZAMOS EL SIGUIENTE TEST: Durante un empeoramiento se practicó una inyección en los polos amigdalares, dado que los trastornos de la rodilla y según una ley no escrita, frecuentemente son sostenidos por las amígdalas.

Aquí entremezclaremos una historia que permitió al autor el poder llegar a esta conclusión, porque el paciente era él mismo. En el año 36 durante la Olimpiada de Garmisch-Partenkirchen me torcí la rodilla derecha esquiando. El estado no mejoro con el transcurrir de los años sino que se convirtió en una articulación laxa que en algunos momentos, al subir escaleras por ejemplo, quedaba fija y hacia imprescindible una corrección manual. Un especialista me recomendó la operación pero una serie de circunstancias cambiaron las cosas.

Un resto de amígdalas remanente de una operación efectuada por Sluder (descabezamiento), fue eliminado y sin tener la más mínima idea desaparecieron en pocos días los trastornos de la rodilla y la articulación laxa curó por completo al cabo de algunos meses. En vista de esto, más tarde se observaron en todos los pacientes el estado de las amígdalas, y cuando se incorpora la terapia neural según HUNEKE, pudimos provocar la mayor cantidad de fenómenos en segundos, especialmente en afecciones de rodilla, con las infiltraciones en los polos amigdalares. Hasta aquí la historia del "descubrimiento".

el éxito en el caso de la A.T.S. fue repentino, inmediatamente después de la inyección pudo realizar todos los movimientos sin dolor alguno. Al repetir estas pruebas en los días siguientes se produjo el mismo resultado.

En la exploración de las amígdalas, sobre todo en edades juveniles, no son determinantes el hipertrofismo, pus o caesum sino las particularidades del tejido de las amígdalas. Si por ejemplo un bebé de nueve meses tiene las amígdalas totalmente purulentas será normal, que a la edad de 10, 15 o 17 años se haya producido una total degeneración del tejido amigdalare, donde una inyección en los polos amigdalares puede dar un resultado positivo de manera que haga desaparecer la enfermedad secundaria.

Pero esta se vuelve a presentar repetidamente cuando el tejido amigdalare ya no es capaz de reaccionar, precisamente aquí es muy útil el test para establecer un diagnóstico diferencial.

Si después de 5 infiltraciones en periodo de 3, 4 ó 6 días, en el caso de niños eventualmente en combinación con un tratamiento microbiológico (Symbioflor I) desaparece la enfermedad secundaria por algunos años, bastará con un tratamiento conservador en sí, mientras que en las reincidencias a corto plazo si puede ser necesaria una amigdalectomía.

En el caso de la paciente citada, ello fue necesario a causa de la avanzada atrofia de las amígdalas. La extirpación solucionó en unos días la "debilidad de ligamentos", y sin operar la rodilla.

En otra paciente, con amigdalectomía, se presentaron síntomas artríticos en la rodilla derecha. Sin embargo existía un pequeño residuo de amígdala, la inyección sobre este residuo provocó un fenómeno de segundos y la carencia de trastornos duró en este caso algunos meses. (Seguramente más tarde será ineludible la eliminación de este resto).

Mencionemos aquí algo muy importante: Si existen muelas del juicio impactadas, retenidas o con erupción incompleta, hay que prestarles especial atención al establecer un diagnóstico sobre las amígdalas ya que los trastornos pueden ser producidos por éstas últimas.

Solamente en casos excepcionales, a saber, en amígdalas atrofiadas, purulentas, procedemos a su extirpación, antes de la eliminación de las muelas del juicio para impedir una mala cicatrización, lo que frecuentemente ocurre en heridas óseas, y que más tarde se interpretan como osteítis residual que no existía o que no debería existir.

Repetimos brevemente: En síntomas artríticos, o en la llamada, "debilidad congénita", en la articulación de la rodilla (que no es tal) mirar siempre las amígdalas y efectuar el test de Huneke en los polos amigdalares, en el caso de pacientes con amigdalectomía; en la base amigdalares o alrededor de los restos amigdalares. Pensemos si en los casos citados se hubiera realizado una operación de rodilla.

ENFERMEDADES ESPECÍFICAS: MICOSIS:

Si quisiéramos relacionar "enfermedades específicas" con campos de irritación, fácilmente se nos tacharía de monómanos. Esto tiene su motivo, ya que aun se divide al ser humano en "especialidades" y no se contempla su unidad.

En algunas enfermedades cutáneas, se acepta su relación con campos de irritación pero queremos explicar aquí con más detalle la "enfermedad específica" de la micosis.

Las amígdalas crónicas, sépticas, atrofiadas pueden preparar el terreno mediante sus toxinas para estas enfermedades fungosas (y otras naturalmente).

Así en el caso de estos trastornos, sin resultados positivos a la terapia específica, únicamente pudimos observar una mejoría, cuando éstos se trataron de manera puramente conservadora mediante terapia neural.

Los defectos cutáneos ampliamente extendidos se reducen y en el segundo raspado solo pudimos encontrar esporas. Después de algún tiempo de aplicar esta terapia estas desaparecieron también. De todos modos hay que mencionar, que estas amígdalas crónicas, sépticas, atrofiadas, tienen que ser eliminadas. (Nota: en este caso la paciente no se hizo operar de amígdalas ya que no se presentaron más trastornos en los seis años siguientes).

En casos de micosis, hay que prestar atención también a todos los agentes nocivos séptico-tóxicos existentes en el cuerpo, sobre todo en la zona dental-maxilar.

Ya sería hora de que se consideraran más estos factores colaterales en las enfermedades en general.

ARTICULACIÓN MAXILAR-PSEUDO-ARTRITIS-TEMPORAL MAXILAR:

Son precisas algunas indicaciones sobre las diferentes formas de trastornos en la articulación maxilar.

No queremos mencionar el ya conocido síndrome de Costen, ni tampoco las indicaciones exactas de intervenciones quirúrgicas. Sin embargo, y sobre todo en esta región, al principio de los trastornos provocados por infecciones crónicas a distancia o mantenidos por ellas, la

situación es parecida a la de las otras articulaciones.

Así, en el transcurso de los últimos años, y sobretodo en pacientes de edad avanzada, pudimos observar que, los trastornos en la articulación maxilar (pseudo-artritis) tenían su origen en una amigdalitis crónica (en forma atrófica, séptica).

El tratamiento conservador de las amígdalas (terapia neural con 2 ml. de anestésico sin vasoconstrictor en cada polo mandibular, dos veces por semana hasta un total de 5 o 6 veces, pudo producir una mejoría.

¿Y SI YA NO EXISTEN AMÍGDALAS? Entonces los trastornos articulares pueden ser a menudo aun más graves, pero solamente unilaterales.

El motivo puede encontrarse en cicatrices, que frecuentemente se producen en operaciones largas, con profundas hemorragias, etc. por suturación. Estas cicatrices llegan hasta el lado lingual del Mandibular y provocan una tirantez, al abrir la boca, que es la causa de la transformación en la articulación temporo-mandibular (A.T.M.). La terapia consiste en infiltraciones en las cicatrices, empleando una aguja finísima, con anestesia preliminar de las mucosas. Bastan en general 5 o 6 infiltraciones. Estas producen un reblandecimiento de las cicatrices, y con ello desaparece la tirantez en la mandíbula, disipándose los trastornos confusos en el lado referido de la cara o en la región mandibular.

Una de nuestras pacientes que ya tenía un resultado de reconocimiento de un estomatólogo, según el cual debería serle practicada una corrección operativa de la articulación temporo-mandibular, consiguió, con el tratamiento antes descrito, un completo éxito ya en la segunda semana, que aun perdura después de 6 años.

El tratamiento de las cicatrices es una práctica usual en la terapia neural pero lamentablemente demasiado poco conocida todavía.

Otra vez: En todos los casos de trastornos en la región Temporo-Mandibular considerar la causa, y realizar esta sencilla terapia.

Ni una operación en la articulación producirá una mejoría al 100% si existe esta tirantez unilateral de la cicatriz sobre la mandíbula.

Naturalmente en todo esto desempeña un importante papel la gnatología, o sea: la altura y el equilibrio del sistema dental tienen que estar normalizados.

FUERTÍSIMAS DEPRESIONES Y VARICES DOLOROSAS:

Es posible que las amígdalas patológicas den lugar a mayores discusiones que los focos dentales. La sola observación clínica no da en algunos casos una imagen clara, pero si la dan las mediciones cutáneas electrónicas o por infrarrojos entre otras. Ni tampoco el test de Antistreptolisina es siempre el mejor medio a elegir.

EL Dr. Riccabona (otorrino) de Viena, nos ha proporcionado valiosas indicaciones sobre este tema y ha clarificado muchos puntos.

Bien, el sentido de estas breves explicaciones radica en la petición de que se valore algo más este tema, sobre todo cuando se trata de decidir sobre intervenciones quirúrgicas en general, que frecuentemente pueden dar lugar a fracasos cuando no se tiene en cuenta el estado de las amígdalas. El diagnóstico de la enfermedad dice poca cosa; hay que conocer la etiología.

EJEMPLO: Paciente Sr. F.A., Valencia.

Su especialista le recomendó sin falta una varisectomía. La paciente padecía además de una fuertísima depresión. La expresión de su cara era la de una "mater dolorosa".

Por nuestra parte le recomendamos que le extirparan las amígdalas totalmente atrofiadas y sépticas. La paciente siguió nuestro consejo. Al cabo de tres meses volvimos a ver a la paciente. Era optimista en todos los aspectos sin depresiones y sobre todo sin operación, ya que todos los trastornos en las piernas habían desaparecido desde la eliminación de las amígdalas. Ni al cabo de los años fue precisa una varisectomía.

COMENTARIO: Ya va siendo hora, se llame la especialidad como se quiera llamar, de que se preste la debida atención a las peligrosas interferencias, focos o campos de irritación, ya que el cuerpo es una unidad.

ALERGIA AL AGUA, UNA REACCIÓN POCO FRECUENTE:

Un niño de 10 años, O.V., fue llevado de un médico a otro, en primer lugar desde luego al dermatólogo. Después de cada ducha el cuerpo reaccionaba con una urticaria general. En el paciente, de constitución robusta, no existían indicios de enfermedades u otros síntomas. Nuestra exploración solo pudo constatar, según la edad del paciente, unas amígdalas demasiado pequeñas.

Como prueba se realizó una anestesia de amígdalas (solamente en los polos superiores porque la anestesia se difunde con facilidad) con el resultado que la hipersensibilidad al agua desapareció, es decir que a los dos días la ducha no produjo reacción. A la vista de esta prueba positivo se repitió la anestesia dos veces y se administró adicionalmente Symbioflor I. Con ello se normalizaron las amígdalas y la dermatopatía. Al margen, mencionaremos que muchas oftalmopatías tienen un cofactor en las amígdalas patológicas.

COMENTARIO: La zona de las amígdalas tiene que ser contemplada prioritariamente como un posible campo de irritación, aunque no existan trastornos locales. Nuestra mala alimentación, ya desde la infancia, y que va a más día a día, puede contribuir en estas alteraciones.

EL TEST DE HUNEKE, UNA VALIOSA AYUDA EN EL ESTABLECIMIENTO DEL DIAGNÓSTICO "AFONÍA INCURABLE":

En nuestra era teórica a menudo se emiten juicios sin conocer el tema a fondo, y a causa de esto se producen las más increíbles opiniones y, en consecuencia, los más increíbles diagnósticos:

PACIENTE: A.T., una mujer. Comerciante en pescado; 38 años; afonía existente durante varios meses.

La paciente, a la que tratamos de joven, a los 16 años, a causa de dorsalgias (causada por muelas del juicio), recibió entonces la recomendación de que le fueran extirpadas las amígdalas atróficas y sépticas, ya que el tejido no hacía posible una "restitutio ad indecrum". No se llevó a cabo la intervención "porque no dolían".

Al cabo de muchos años se presentó esta afonía, que muchos otorrinos intentaron curar, pero ningún tratamiento producía mejoría alguna.

A la vista del diagnóstico emitido años atrás sobre las amígdalas, realizamos un test de Huneke en los polos amigdalares. (Aquí les debemos una aclaración: no es necesario infiltrar

con una aguja larga o especialmente gruesa, tampoco en el polo superior e inferior, sino con aguja finísima, sin penetrar profundamente en el tejido del polo superior. En este tejido blando se difunde la disolución de la inyección -1/1 ml.- y actúa como prueba o como terapia).

Ya después de la primera infiltración, la paciente sintió una mejoría al día siguiente, y después de 3 infiltraciones (solamente una por semana) la afonía que persistía durante meses desapareció. Nuestra opinión al respecto es, que más pronto o más tarde tienen que serle extirpado este tejido séptico, atrófico y esclerótico, porque la prueba fue muy clarificante sin ningún tipo de molestias o peligro para la paciente.

Después de algunos meses se realizó la operación, y con ello la paciente se vio libre de su afonía.

Los campos de irritación, si en el segmento se encuentran agentes nocivos sépticos y/o tóxicos, y un campo de irritación neural (presión/carencia de espacio), el efecto no será de "uno más uno igual a dos" sino cuatro, seis o más. Se potencian.

Este punto es extremadamente importante en el diagnóstico de los campos de irritación, mejor dicho, en su efecto. Ello nos permite encontrar explicación a las más inverosímiles enfermedades, como hemos podido comprobar por medio de la casuística. Para su mejor comprensión quizá sería útil mencionar antes un experimento realizado por el Prof. Siegmund.

Si en la arteriola de una oreja de conejo se inserta una ligera irritación, esta irritación mostrará una hiperemia periástica con exudación serosa. Se realiza el mismo experimento en el mismo segmento, en el que anteriormente se ha implantado un foco, las reacciones se desarrollaran con más fuerza con relación al primer experimento.

Veamos las cosas desde el lado practico ya que están destinadas a los pacientes. El paciente J.B., fue operado de la muela del juicio por un colega, en el mes de agosto (mencionamos el mes porque a causa del calor y de la humedad ambiental se encuentra mermadas las reacciones de defensa), cuyo postoperatorio transcurrió normalmente y sin complicaciones momentáneas.

Días después, el autor fue llamado a casa del paciente, porque éste se encontraba en cama a 40° de fiebre. El examen oral no demostraba nada: Herida totalmente normal, es decir, no podía ser la causa de la fiebre tan alta, pero la amígdala del lado derecho de la intervención aumentaba de tamaño, hiperémica, lo que a fin de cuentas también era completamente normal, y, además, no podía ser nunca la causa de la alta temperatura. Pero un examen más profundo mostraba lo siguiente: dolor en el McBurney, positivo, tensión de rechazo, presión de derecha a izquierda muy dolorosa.

DIAGNÓSTICO: Irritación aguda del apéndice por provocación, pero no motivada directamente por la extracción de la muela del juicio, sino por provocación de la amígdala patológica. Se trata de dos factores. Por un lado la provocación, como vemos frecuentemente, cuando en una sesión no se eliminan todos los campos de irritación, como en este caso son las amígdalas, se potenció la enfermedad.

La apendicitis en los jóvenes está frecuentemente fomentada por la amigdalitis. Un tratamiento de terapia neural y tratamiento microbiológico (Symbioflor I) de las amígdalas curan la apendicitis. El otro factor que potencia esta causa es la carencia de espacio, por presión de la muela del juicio.

XVI - MEDIOS DE DEMOSTRACION EN MONOS:

"Algunos de nuestros colaboradores no se han doctorado". Bueno este título no es mío, pero podría serlo. Procede de un anuncio con el subtítulo "que bueno es tener algunos monos en casa" (Boehringer Werke, Mannheim). Se refieren a monos de verdad.

Sea dicho que el autor de estas líneas vive desde hace muchos años con monos, por una parte por distracción... ¿porque he de mentir?. Porque un médico tiene que oír día tras días historias clínicas o tragedias, y por otra parte, porque estos animales aun conservan algo que los humanos hemos perdido: El instinto.

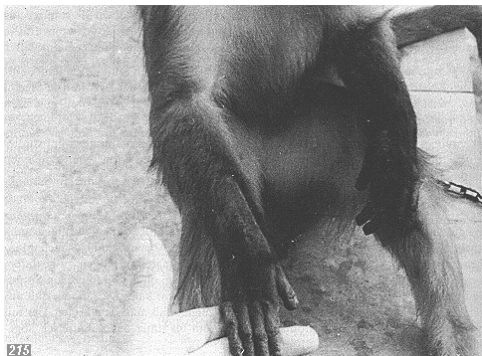De esta manera y entre otras cosas podemos observar los resultados de las diferentes alimentaciones o los efectos de un campo de irritación en su forma más pura y muchas cosas más.

VEAMOS ALGUNOS CASOS CONCRETOS:

La mona se llamaba Chita y su raza era "macaco", se movía en libertad por el jardín y por un bosque cercano, como lo hacen todos nuestros monos si desde pequeños están acostumbrados a un entorno, es por tanto "su territorio", aunque a veces den un buen susto a nuestros vecinos. Pero esto también lo hacen los humanos a veces. Por la noche vuelve a casa para dormir en su jaula. Pero una noche, Chita, se quedó en la puerta de entrada de la casa sin hacer sus saltos de alegría acostumbrados, hasta que el final vino muy triste a mis brazos. Entonces vi que de su boca salía sangre. El examen demostró que al pobre animal, de una pedrada, le habían roto el incisivo mayor delantero hasta debajo de la encía.

Esta era la respuesta contra el animal, de unas voces jóvenes que había oído pasar anteriormente por un camino cercano. El tratamiento, o la extracción, de esta pieza dental rota en diagonal no fue posible durante los próximos días, porque a causa de la rápida curación, la encía, al día siguiente, ya había crecido por encima del diente, y por otra parte, porque un colega del zoo de Barcelona me dijo que la reacción de los animales a la anestesia es muy variable.

Después de algunos meses tuvimos que comprobar, como en el mismo lado de la fractura



dental, en el brazo se desarrollaba una alopecia con eczema (Imagen nº. 215), un punto en el que el pobre animal se rascaba todo el día, es decir donde existía un fuerte prurito.

Según la teoría de los campos de irritación, la causa desencadenante de esta enfermedad dérmica, solo podía encontrarse en el diente roto en el que, aunque no estaba todavía desvitalizado, ya se estaba produciendo una degeneración de la

pulpa.

Realicé por lo tanto la siguiente prueba: Sobre el diente roto inyecté algunas gotas de disolución con contenido de novocaína al 2%, siempre en el sentido de la observación del experimento para ver los efectos de la terapia neural.

El éxito confirmó al 100% mis sospechas. El mono cesó súbitamente de rascarse y después de algunos días el eczema estaba curado. Muchos colegas que se encontraban

conmigo en ese tiempo pudieron ver el éxito. En este experimento "involuntario", se podía ver con certeza la relación "desencadenaste" y enfermedad secundaria, y de la misma forma precisa, la simple terapia aplicada. Naturalmente, y cuando se trata de campos de irritación de este tipo, debe seguir una eliminación conservadora o quirúrgica.

Lo que era enigmático es que con una sola inyección desapareciera el prurito y curara el eczema.

Por otra parte, en lo que se refiere a la alimentación, seguramente será apropiado relatar otro ejemplo involuntario de animales, esta vez con un primate, un joven chimpancé.


No obstante, al principio serán necesarias algunas palabras sobre nuestros monos. Si los animales muy jóvenes (como los traen los comerciantes de Africa) resisten el cambio de clima, y se acostumbran a una vida en libertad, en combinación con una alimentación adecuada que frecuentemente ellos mismo se procuran en el bosque y en el jardín del propietario, entonces serán sanos y resistentes. Escogen sobre todo granos de simientes, la parte interior de las de las flores, también insectos, como predilección; saltamontes, es decir, una alimentación con sustancias vitales. De esta manera se desarrollan fuertes y robustos sin enfermar jamás. Una vez, uno de los monos fue paseado por una colaboradora, cuyo animal, al mismo tiempo, estuvo todo el rato agarrado de la nariz de su portadora, la cual estaba padeciendo un fuerte resfriado, que le duró un largo tiempo, pero el mono estuvo sano.

Esto lo confirma también el ejemplo del mono de la esposa de un director de banco, el Sr. T. que estaba terriblemente celoso del asimilado porque su esposa se cuidaba más del mono que de él. Un día me dijo ese Sr. "Intenté matar al animal, naturalmente no con mis propias manos, sino habría perdido a mi mujer pero pense que añadiendo algún "productivo" a su comida...". Así fui a una farmacia para comprar algo apropiado pero en último momento no pude hacerlo y dije "deme dos aspirinas".

Pero una noche creí llegado el momento, era una noche fría y soplaban un fuerte viento. La jaula se encuentra en el pasillo de nuestra casa y cuando todos duermen abrí puertas y ventanas para que haya corriente y una pulmonía o algo así y su vida se extinguirá y la mía volverá a la normalidad.

Así lo hice: cuando todos dormían abrí puertas y ventanas pensando alegremente que mañana todo habría pasado. ¿Y, que tal resultó? Pregunté yo a este asesino en potencia.

¡Ay! dijo: me equivoqué otra vez. Al día siguiente todos estábamos resfriados... menos el mono. También este era alimentado y cuidado correctamente pero pasarían otras cosas con el pobrecito chimpancé.



El Sr. T.T. debido a su trabajo "agente turístico" quería sensaciones. Se compró un joven chimpancé (Imagen nº. 216) que mantenía en su despacho, donde había más humo de cigarrillos que aire, temporalmente en una pequeña jaula, como una persona en una cabina telefónica.

La alimentación era semejante a la humana, no intencionadamente por descontento, sin tener en cuenta la fisiología y la biología, porque se piensa que los monos solo están para hacernos reír y que los dulces les causan especial alegría.

Un día, el propietario de este simpático animalito vino a nuestra consulta y me contó que al mono le sangraban las encías, que ya no quería comer nada y que además tenía muy mal aliento.

Cuando le quise examinar, me enseñó los dientes para mordirme pero con mucha paciencia, ya que yo amo muchísimo a los animales, conseguí que abriera la boca. Allí se me mostraba un estado terrorífico: parcialmente faltaba la encía y multitud de heridas cubrían toda la boca. Diagnóstico: Estomatitis necrotizante.

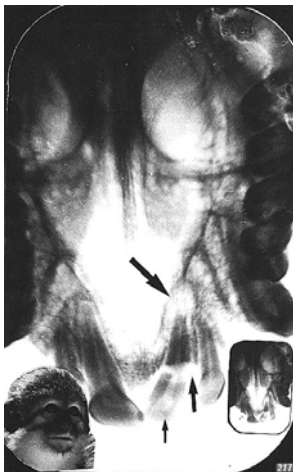
La causa era en primera línea la alimentación equivocada. Entre otros elementos carencia de vitaminas, como podemos observar frecuentemente también en turistas, en forma de escalón preliminar, es decir, Estomatitis ulcerosa.

Con mucha paciencia el pequeño chimpancé permitió que le mirara la boca. Anestesiámos las zonas muy dolorosas y luego las tratamos y, cuando estuvo libre de dolor ocurrió lo que ablandó totalmente mi corazón: Dejó a su amo y vino a abrazarme a mí.

Un tratamiento antibiótico y una alimentación biológica mejoraron su estado pero su amo quiso hacerlo mejor y envió al mono al zoológico. Naturalmente allí le colocaron en cuarentena en una jaula donde no tenía a nadie que le quisiera, porque también los animales tienen un alma animal, y allí solo, abandonado y extraño se murió aquel pequeño chimpancé que un día agradecido, se había agarrado de mi cuello porque había notado que alguien le quería ayudar, no con métodos legales de jardín zoológico ni con cuarentenas. Pobre pequeño chimpancé. Víctima de la civilización, alimentación e ignorancia, como tantas personas, en materia de salud, son también víctimas de su propia ignorancia.

Una pareja de monos muy jóvenes (algo más grandes que un puño), al poco tiempo de llegar de Africa, enfermaron gravemente de una fuerte diarrea, con deshidratación completa (delgados hasta los huesos). Uno murió al cabo de unos pocos días, y al otro se le aplicó inmediatamente un tratamiento disbacterico fermentativo (gracias al Dr. L.) microbiólogo, que como comentario al margen, fue uno de los "instigadores" de la redacción de este libro.

El tratamiento consistía en la aplicación de inyecciones de disolución de cloruro sódico fisiológico, practicadas subcutáneamente, para corregir esta deshidratación, así como de pequeñas cantidades de antibióticos que administrábamos con cuentagotas para parar la diarrea. Con ello el mono cayó en un sueño comatoso que duró 8 horas. Seguidamente y según una vieja receta casera, le dimos leche, rebajada con infusión de camomila y menta y, cuando su situación en general había mejorado algo en pocas horas, le dimos alimento vital en forma de saltamontes y frutas maduras.



El resultado fue tan increíble por la vitalidad que de pronto irradiaba el animalito, que desde entonces comía más cantidad que lo que había sido su peso corporal durante la enfermedad. Desde entonces y en el transcurso de 10 años de observación, no ha vuelto a padecer de estas molestias.

Veamos ahora mismo los síntomas de enfermedad en un mono más adulto: Desde 2 años atrás diarreas casi ininterrumpidas, controladas temporalmente con antibióticos, pero totalmente incurables. Observamos, y eso es muy importante, que a ambos monos se les suministraba casi la misma alimentación y cantidad.

Por casualidad pudimos ver, que en el caso de este último se la había roto el incisivo mayor superior izquierdo. Y con ello comienza el lado interesante de esta historia: se puede ver

claramente la relación causa efecto.

La radiografía obtenida de toda la boca (Imagen nº. 217), mostraba lo siguiente: a causa de un trauma (accidente) no solo se había roto la corona del diente sino que hasta se había quebrado la raíz en el hueso maxilar. En la punta radicular se encontraba un gran absceso.

TERAPIA: Bajo anestesia (ketolar intramuscular, dosificado según el peso del mono) se realizó la operación, es decir se eliminaron el diente roto y el absceso. La operación, algo difícil a causa del tamaño de la boca, fue soportada muy bien por el animalito. Solo pasadas algunas horas saltaba como si nada hubiera ocurrido (¡Ay!, si todos fuéramos monos) y ya pasados tres días la diarrea se fue y quedó eliminada.

Sin duda alguna, aquí poseemos un material de demostración que muchos teóricos no reconocen en el ser humano, u opinan que las curaciones solamente son psíquicas, es decir, bajo la influencia de la sugestión u otras historias del terror médico. ¡Pobres seres humanos!

Lo más importantes es, y siempre será así, la elaboración de un diagnóstico etiológico y la terapia correspondiente. Aquí, con los mismos síntomas y el mismo tipo de paciente, se pudo ver claramente la causa y sus efectos. Si en el caso de uno, la causa fue la mala alimentación, y con ello el terreno creado para la infección, en el otro fue un campo de irritación el factor desencadenante. Las dos diferentes terapias lo confirman.

“HOMO SAPIENS”, EL MONO Y LA TERAPIA NEURAL (Un ejemplo para el tratamiento en caso de accidente)

Aunque este tema se aparte un poquito de la zona del trigémino, no mucho, se merece una explicación porque confirma lo que ya dieron a conocer investigadores rusos y la terapia neural, pero que, lamentablemente, aun no es lo suficientemente conocido.

Nuestro más amable colaborador, de nombre "Carlitos", un macaco de color amarillo-verdoso saltaba por los arboles de la mañana a la noche, gozaba de la vida y nosotros gozábamos de él, de su vitalidad, de su alegría y de lo que se entiende como "comportamiento", del cual se pueden aprender muchas cosas, si se quiere, claro.

Habían dos cosas que le gustaban muchísimo, ir en coche y nadar, sobre todo bajo el agua. En sus años jóvenes hubiera podido ser un mono mundialmente famoso porque se quería rodar una película bajo el agua con él, pero, como que también poseía unas extraordinarias facultades técnicas, desmontó una parte de la cámara subacuática que no pudo ser repuesto nunca, hasta que fue demasiado tarde y por eso no pudo adquirir tal fama.

Tenía y tiene además la "cualidad" de poder contestar cuando se le llama. Si le viene bien. Así le llamé un día, cuando me quería marchar y él me contestó desde el bosque. Pero pocos minutos después, con el motor del coche ya en marcha, no hizo lo que siempre hacía, que venía corriendo hacia mí, por lo que ni le vi ni le oí. En aquellos momentos solo vi salir un chico corriendo del final del camino. Entonces, y casi por un milagro, le vi en el suelo, inmóvil, sangrando de la cabeza. De nuevo había sido un "homo sapiens" que con una terrible pedrada casi le había destrozado la cabeza a este dócil y buen animalito; Lo demostraba con una profunda hendidura en la cabeza. No le latía el pulso, parecía muerto. Pero a pesar de ello debía efectuarse una prueba según la teoría de la terapia neural (que todavía era teoría para

mí en aquel entonces).

Corriendo fuimos a la clínica, el animalito seguía inmóvil, como muerto, lo que yo también empecé a creer. Pero inyecte unas gotas de Impletol alrededor y bajo la herida. En el mismo momento, no después del pinchazo, sino después de la infiltración, el mono se movió, abrió los ojitos por un momento. Vivía y aun vive. Eso era exactamente a las 5 de la tarde de un día de diciembre. Después cayó en un profundo sueño, pero ahora dormía, que duró hasta las 11 de la noche. Seguidamente recibió otra vez algunas gotas al lado de la gran herida que a pesar de ello no se hinchó. De nuevo se durmió profundamente hasta la mañana siguiente, (¡yo no cerré ojo!).



Despacio, muy despacio fue recuperándose de este fuerte trauma, hasta la curación final. Han pasado años y no se han presentado consecuencias tardías como ocurre frecuentemente en estos casos.

Ya no le gustan los niños, comprensible. Semanas después abrazaba fuertemente a su "hija adoptiva" como podremos ver en la foto (Imagen n.º. 218).

De nuevo este experimento involuntario se convirtió en una experiencia, en una ampliación del saber y no menos en una confirmación de aquello que ya era conocido por la terapia neural, porque este era el único motivo para probar esta terapia de "accidentes" con un animalito. Gracias a Dios.

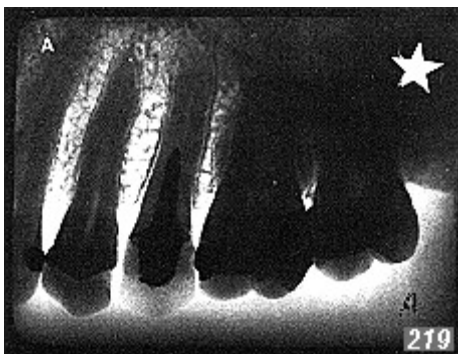
XVII – CASOS ESPECIALES

ENCEFALITIS, PARÁLISIS UNILATERAL:

PACIENTE: Dra. I.Z., 32 años; Médico Estomatólogo, Ginebra-París.

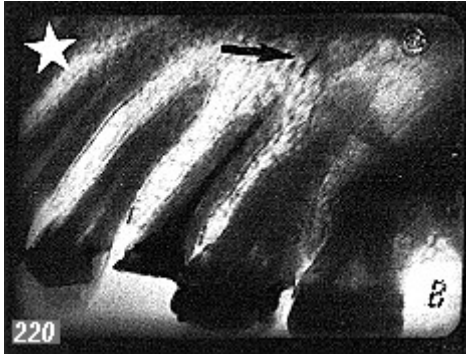
ANAMNESIS: Resultados normales; sin trascendencia. Dos famosos neurólogos constataron una encefalitis de origen desconocido, que fue tratada con todos los medios clásicos, a lo cual la paciente experimentó una mejoría al cabo de algunos meses.

Sin embargo le quedaron trastornos motrices unilaterales (izquierda), parecidos a la hemiplejía de intensidad variable. Por casualidad la paciente llegó hasta nosotros y le practicamos todos los tests posibles, los cuales, al igual que las radiografías intraorales, no mostraban nada. (Imagen n.º. 219).



Al producirse un empeoramiento después de un corto viaje, volvimos a efectuar pruebas en 3 dientes desvitalizados según el método de Huneke, que tampoco dieron resultado. Pero sobre la 4ª pieza desvitalizada, con empaste perfecto (2º premolar superior izquierdo), la inyección produjo un fenómeno de segundos al revés: La paciente quedó paralizada de golpe en todo el lado izquierdo, de la cabeza a los pies. Esta parálisis sin embargo no tuvo la duración como las que se producen en fenómenos de segundos positivos en la cavidad bucal, o sea, 8 horas, sino que duró únicamente el tiempo de la anestesia que fue de 10 minutos. Seguidamente hicimos otra radiografía enfocada casi en vertical, y estas mostraban un pequeño trozo roto de aguja nerval en la base de la cavidad maxilar (Imagen n.º. 220) (ya sin

corona). Intentamos eliminarlo por medios "medio conservadores" para no crear nuevos campos de irritación mediante intervenciones más amplias.



EPICRISIS: Tras la extracción del diente espiga y la apertura del canal hasta el vértice se introdujo en éste una cánula de acero conectada a una inyección de gas de cloro. En tres sesiones creamos una transformación en el espacio periapical, movilizamos la punta de la aguja, que se aproximaba a la punta radicular, y en esta situación, extrajimos la raíz dental con el resto de aguja. (La paciente la conservó durante años como reliquia, aunque fuera al contrario).

Mediante este tratamiento evitamos las cicatrices que hubiera producido una eventual apertura de la cavidad maxilar o quizá un desplazamiento de la punta de la aguja. En pocos días la paciente estuvo curada, sus trastornos motrices habían desaparecido. La prueba del éxito, por llamarla así, resultó de nuevo y la paciente viajó en un solo día, sola con su coche, los 700 Kms. hacia su casa, mientras que en el viaje de venida, y no conduciendo ella, su estado era tan malo que tenían que hacer continuas paradas. Este caso yatrógeno, nos da que pensar.

ESCLEROSIS MÚLTIPLE:

COMENTARIO: Era preciso comenzar aquí con el comentario para no despertar falsas ilusiones porque, por una parte, no tenemos experiencia, y, por la otra, hemos visto tan pocos casos hasta ahora que nos sería imposible sacar conclusiones finales.

Sin embargo el siguiente caso es un "caso de estudio" interesante, como veremos en su explicación.

PACIENTE: V.F., 15 años, Tossa de Mar (Girona) (enviado por el Dr. Bo)

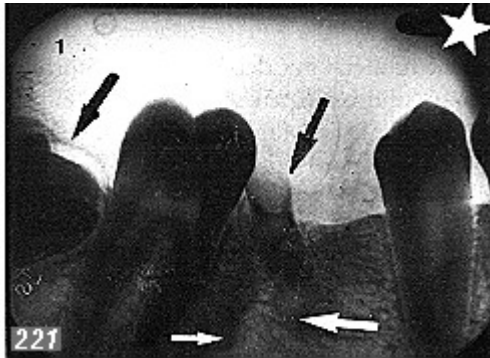
ANAMNESIS: El joven paciente fue diagnosticado y tratado en diferentes clínicas de Barcelona. Presentaba un claro cuadro clínico pronosticado como de esclerosis múltiple.

A causa de su estado en continuo empeoramiento fue llevado a su casa porque cualquier tratamiento adicional era inútil. Esto fue comunicado por carta también al médico de cabecera. A pesar de esto, el médico nos rogó que echáramos un vistazo a este paciente. A la vista del diagnóstico y del pronóstico, esto no parecía tener sentido, para demostrar al médico nuestra buena voluntad, nos declaramos dispuestos, pero dejando claro que ni podíamos curar ni tratar la enfermedad sino que nos limitaríamos a un diagnóstico en el sentido focal y de campos de irritación.

El paciente permanecía en cama casi inmóvil desde hacía semanas, debiendo de ser alimentado porque no tenía ni fuerzas para sostener un bolígrafo, y ni mucho menos una cuchara o un vaso (tenemos pruebas de escritura de ese tiempo que resultan muy interesantes).

La exploración manual de las vértebras cervicales y del borde del hueso trapecio para la localización de focos y campos de irritación dio una señal muy positiva en C3 (Mandibular) así como en el trapecio (amígdalas).

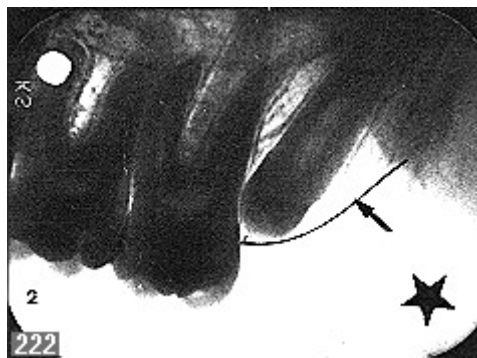
Para una más amplia exploración, el paciente nos fue traído a la consulta, donde, tras realizar algunas radiografías, pudimos constatar lo siguiente: Restos radiculares del primer molar abajo a la derecha (Imagen nº. 221), con osteítis rareficante.



MUELAS DEL JUICIO; Correspondiendo a la edad sin concluir su crecimiento radicular pero en posición lateral (presión-factor neural).

AMÍGDALAS: totalmente atrofiadas, con mucho pus, es decir patológicas con relación a la edad del paciente.

COMENTARIO: Tenemos aquí dos importantes factores, esto es, por un lado, el agente nocivo séptico/tóxico del residuo radicular con la zona osteítica (confirmado postoperatoriamente), además también amígdalas altamente tóxicas a causa de su tejido y de su contenido purulento, así como, en el mismo segmento, el factor puramente neural a causa de la presión de las muelas del juicio torcidas en periodo de erupción. (Imagen nº. 222).



Como sabemos, estos factores se potencia en su influencia patológica sobre el segmento, "columna vertebral", en el sentido neurovasal con reacción caudal o central.

TERAPIA: Siguiendo estas ideas y considerando la gravedad de la enfermedad (el paciente tenía que ser llevado en brazos y tenía que ser sostenido durante el tratamiento), y en este caso, antes de la intervención quirúrgica, hicimos la siguiente prueba: Con una finísima aguja inyectamos al lado de la raíz algunas gotas de Impletol y lo mismo en los polos amigdalares superiores e inferiores. La finalidad era estudiar las reacciones del paciente ya que a nuestro juicio se trataba también de una enfermedad focal. Y esta reacción fue definitiva, porque el paciente pudo levantar los brazos con mayor facilidad y pudo ponerse en pie.

En los días siguientes se comenzó con la eliminación de los focos y de los campos de irritación en la cavidad bucal, se retiró la raíz y la zona osteítica y la muela del juicio inferior. Simultáneamente se infiltraron los polos amigdalares con 0,5 ml. de Impletol c/u, (antes de la operación se preparó al paciente con antibióticos y antihistamínicos).

El éxito fue positivo. A la siguiente visita el paciente ya podía andar solo, despacio. La herida, en el postoperatorio, fue tratada al igual que las amígdalas, hasta que fue posible pensar en la segunda operación; eliminado las amígdalas totalmente destrozadas. También esta operación fue bien soportada por el paciente. Al cabo de dos meses, el muchacho ya pudo llevar una vida normal pero, y esto es lo interesante, cada vez que las muelas del juicio que aun se encontraban en la boca daban un tirón, es decir; Proseguían en su erupción, el chico sufría una ligera recaída: Visión doble, incontinencia urinaria, dolores de cabeza, ataxia, pero todo ello en forma ligera. Los dolores de cabeza remitían en este caso con una inyección en el lado opuesto, o sea cruzado (anestesia mandibular funcional).

Complementariamente el paciente era tratado por su médico de cabecera con tónicos reconstituyentes, etc., evolucionaba en su desarrollo, el aspecto "abotagado" de su cuerpo desapareció y el joven pudo volver a sus estudios en Barcelona.

Por desgracia su papá le compró una moto, alegre como estaba por la recuperación de su hijo y ésta causa más preocupación al autor de estas líneas que el tratamiento al que sometí al chico hace 5 años.

Es de suponer que, a causa de la temprana intervención en los focos y campos de recuperación la enfermedad está curada, aunque 5 años son un espacio de tiempo demasiado corto para poder juzgarlo (nota a la 3ª edición: ahora, pasados 15 años no se ha producido recaída). De todos modos es un caso de estudio interesante, porque si únicamente hubiéramos creído en el nombre de la enfermedad, sin eliminar estos campos de irritación, es casi seguro que éste "hijo único", no estaría hoy entre nosotros, y aun menos con la moto.

El factor tiempo es un factor importante. Nos referimos a que se localice y se elimine a tiempo el desencadenante de un problema en el organismo, cuyas posibilidades de adaptación se hallan reducidas. Y como no podemos reconocer fácilmente esta posibilidad, estas predisposiciones, el único camino es eliminar profilácticamente estas áreas focales y de irritación a tiempo. ¿Como? Explicándolo a ambas partes, médico y paciente ya que la fisiología es siempre la misma, pero no la reacción del individuo.

TRASTORNOS DEL SUEÑO, PASIÓN DE SUEÑO, NARCOLEPSIA:

Si en nuestro tiempo los trastornos del sueño van aumentando paulatinamente, si el insomnio es un síntoma más de nuestra civilización, la pasión de sueño -narcolepsia- no es un mal poco frecuente. Encontrar la causa es difícil, en ambos casos, porque ésta frecuentemente no es decisiva sino, como tantas veces, es la contestación del organismo a esta "causa".

Esta puede encontrarse en el mismo individuo, sin querer excluir naturalmente factores exógenos. Así por ejemplo, después de una inyección de prueba en el polo amigdalár, se puede constatar una influencia tranquilizante, que se amplía hasta un sueño reparador. ¿Por qué?. A causa de la momentánea interrupción de un campo de irritación. Podemos observar lo mismo tras la eliminación de campos de irritación tóxico-sépticos, o solo puramente neurales, en la zona maxilar. Se llega a una normalización, a una armonía de las funciones corporales.

Frecuentemente, la glándula tiroides desempeña un papel importante, que recibe una irritación ininterrumpida procedente de influencias neurofocales vecinas, causa de estos trastornos de sueño. Se trata pues en cierta manera de una "reacción en cadena". La eliminación de los campos de irritación va paralela a la normalización del metabolismo y conlleva la supresión de los trastornos del sueño.

Sería imposible enumerar las múltiples causas y relaciones, solo queríamos llamar la atención sobre aquellas que afectan este campo.

La pasión de sueño no es tanto un "mal de nuestro tiempo" (aunque muchos lo desearían), se trata exclusivamente de enfermedades orgánicas. Pero diremos otra vez, desarrolladas en un terreno apropiado.

VEAMOS EL SIGUIENTE CASO PROCEDENTE DE ANDALUCÍA:

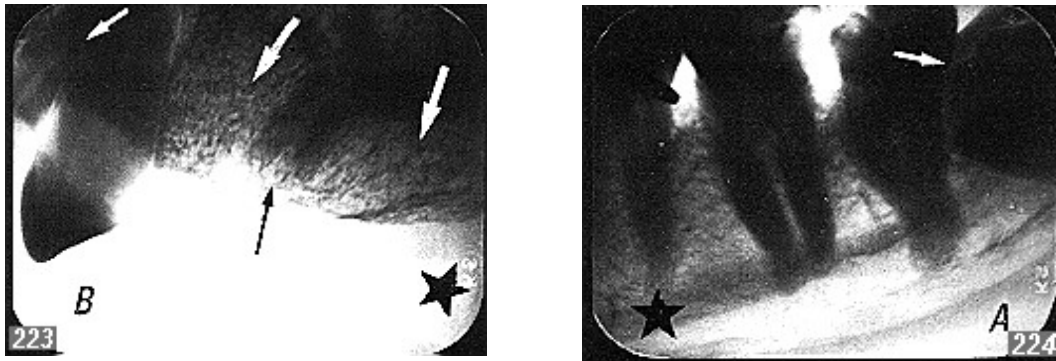
PACIENTE: Sr.F.S., 50 años, hotelero, Antequera (Málaga).

ANAMNESIS: Padece desde hace años una pasión de sueño que se le presenta en oleadas, aparte de otros trastornos que el paciente describió en hoja aparte.

Esta pasión de sueño dura de 15 a 20 días al mes, y en ese tiempo duerme hasta 20 horas diarias.

Cuando llegó de su ciudad natal trajo consigo análisis, radiografías de todas las partes del cuerpo, recetas, etc. Todo este material no pesaba menos de 1/2 Kg. Pero no se veía mejora por ningún lado.

Las radiografías eran muy difíciles de obtener porque el paciente reaccionaba con fuertes náuseas al más mínimo contacto o intervención. Mostramos solamente dos radiografías (Imágenes nº, 223 y 224). Se trataba de residuos radiculares totalmente encerrados en una



amplia osteítis difusa, así como dos muelas del juicio inferiores retenidas, es decir, componentes séptico-neurales que se potencian.

No se pudieron llevar a cabo mediciones eléctricas de resistencia dérmica en la espalda a causa de que la piel, por piodermitis*, estaba en un estado terrible. (* "Piodermitis": Alteración en la piel, producido por determinados gérmenes que producen pústulas y ampollas serosas.)

TERAPIA. En estos casos, con múltiples focos y campos de irritación, comenzamos con la eliminación en el lado donde es más intenso el resultado de los puntos dolorosos en las vértebras cervicales. De esta manera evitamos una provocación. Tras el vaciado de todas las zonas patológicas en la zona maxilar, se mejoraron sensiblemente los trastornos del paciente; en primer lugar desapareció esa terrible enfermedad cutánea de la espalda, señal de la intoxicación de todo el cuerpo por las zonas sépticas en el maxilar.

En segundo lugar mejoró poco a poco la pasión de sueño, y no menos su psicosis, a causa de tanto dormir. Esto es muy comprensible porque al tener una cantina en la estación del tren era una tragedia, cuando se despertaba, el tren ya había salido.

Cuando años más tarde fui a visitar al paciente a su ciudad natal, organizó una gran fiesta, pero vi con tristeza, que su pasión de sueño se había convertido en una pasión por la bebida, a causa de la alegría que le causó su curación, y poder estar detrás de la barra a la llegada de cualquier tren. A veces se tienen fracasos como este.

LEUCOPENIA:

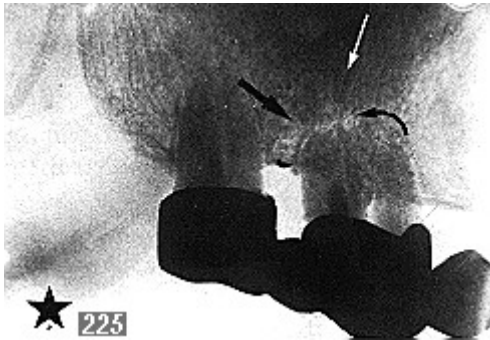
PACIENTE. Dr. Phys. J.S., 55 años, Munich

ANAMNESIS: En este caso no presentamos descripción alguna porque disponía de un dossier completo elaborado por los mejores internistas. Estos indican únicamente, que tras un viaje al Japón se presentó una leucopenia (descenso de los leucocitos) con aprox. 1.000

leucocitos. Se suponía, que esto pudiera ser debido a una intoxicación por ingestión de pescado. En un perfecto diagnóstico del Prof. Schw. se aludía también la posibilidad de un foco oculto. También se extendió un estado de radiografía dental con la indicación: "Sin resultado".

Las radiografías dentales, que nos envió el Dr. S., a requerimiento nuestro, mostraban uno de los campos de irritación más peligrosos por lo que respecta a la cavidad bucal: Reabsorción radicular con osteítis difusa.

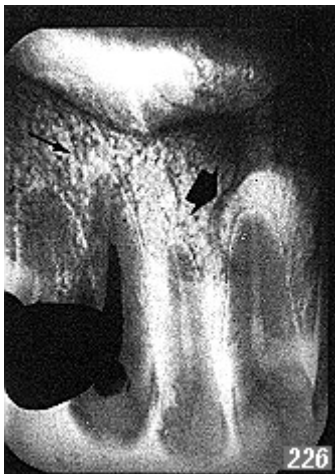Tras darle a conocer el resultado de nuestro reconocimiento recibimos la noticia que: "Se han vuelto a confeccionar 10 radiografías desde diversos ángulos y no se puede apreciar nada patológico". Seguidamente el paciente vino a vernos, porque nuestra contestación a tal noticia no fue precisamente muy amable.



EXAMEN RADIOLÓGICO: Como puede verse en la Imagen nº 225, se trataba de un puente (con 3 pilares, muela del juicio, primer molar y primer premolar). El del medio, es decir, el primer molar, a causa de una rizoclasia (reabsorción radicular) era como mínimo de 2-4mm. más corto, y tenía una espiga en la raíz palatina, así como una osteítis difusa que llegaba hasta el alvéolo del segundo molar que faltaba. Después de retirar el puente se extrajo este primer molar y se eliminó toda la zona ósea circundante. La muela misma mostraba lo que los estomatólogos llaman "gangrena" o sea, un contenido de la pulpa totalmente podrido.

Aquí teníamos especial interés en que la herida no cicatrizara tan rápidamente y se taponó bien, limpiándola cada dos días hasta el noveno día. Además sobre la zona de la operación se inyectaba cada tercer día con aguja finísima una infiltración de procaina. Decimos esto porque se trata de una zona hiperalgica y el paciente no debe notar nada. (El porque de estas infiltraciones lo explicamos con más detalle en el capítulo XIX).

EPICRISIS: El éxito fue completo. En pocos días se normalizó el contenido de leucocitos.



Recomendamos encarecidamente al paciente que, periódicamente se hiciera revisar la dentadura ya que a nuestro juicio, estos pacientes tienen una predisposición y cada golpe secundario puede producir nuevamente la enfermedad.

La confirmación al cabo de dos años se produjo un nuevo bajón. ¿EL motivo? Como este paciente es una persona muy ocupada, que casi nunca tiene tiempo de ocuparse de estas "pequeñeces", no se prestó atención al avance de una caries secundaria (lo que ya habíamos advertido anteriormente al paciente a raíz de una corta visita.) Después del tratamiento de este diente (Imagen nº. 226) que por desgracia fue desvitalizado, los leucocitos se normalizaron nuevamente. La flecha gruesa de la radiografía no señala un quiste sino que se trata del orificio incisivo (sin querer ser profeta manifestamos que la leucopenia se repetirá si en el colmillo desvitalizado se presentan síntomas de reabsorción).

COMENTARIO: Vemos repetidamente que lamentablemente solo se busca el granuloma como foco (el carterista en la patología focal, mientras que no se presta atención a los

gansters). Además vemos que, en el caso de una “predisposición”, causada por un campo de irritación en el área del trigémino, puede producir las más graves enfermedades.

TAQUICARDIA – ROEMHELD:

PACIENTE: Dr. Phil. W.Z., 50 años EL Cairo.

ANAMNESIS: El paciente padecía desde hace muchos años de trastornos del ritmo cardíaco, que se convirtieron en una taquicardia de hasta 160 p/min., especialmente después de comer, a la que se añadieron unos ataques parecidos a la angina de pecho. El tratamiento realizado en su país (Egipto) y en Suiza no indujo a mejoría alguna. Al final le enviaron a un psicoterapeuta. Este fue el momento en el que el paciente nos envió su radiografía (recomendado por el Dr. Z. de Ginebra). Como podemos ver, ya un y otro médico pensó en los campos de irritación (boca), pero lamentablemente el diagnóstico del estomatólogo era: “Sin resultado” (porque no existía granuloma).

Las radiografías, que no reproducimos porque se parecen muchísimo al caso anterior, mostraban lo mismo pero sin existir puente. Aunque aquí era innecesario realizar más exploraciones, porque se trataba de alteraciones patológicas bien visibles, que eliminamos siempre, realizamos mediciones y exploraciones exactas que dieron el siguiente resultado:

Puntos dolorosos en la región vertebral-cervical, muy positivos en la segunda vértebra (corresponde al Mandibular) también menos en el hueso trapecio.

MEDICIONES ELÉCTRICAS DE RESISTENCIA CUTÁNEA: Positiva en los siguientes puntos: Región primer molar superior; Premolar superior izquierdo; menos en el primer molar inferior, y muy fuertes en la amígdala derecha.

MEDICIONES DE LA TEMPERATURA DERMICA: Aquí no constatamos ninguna alteración especial, tampoco diferencia entre ambos lados por lo que se refiere a las extremidades superiores e inferiores.

INTERVENCIÓN OPERATIVA: 8.4.60 bajo protección antibiótica se eliminó el primer molar superior derecho, desvitalizado y tratado con extendida osteítis difusa que llegaba hasta el alvéolo del segundo molar que faltaba, asimismo los dos premolares superiores izquierdos, desvitalizados, con profunda bolsa marginal.

TRATAMIENTO DE LA HERIDA: En la parte superior del alvéolo colocamos gelatina, el resto de tiras de gasa, para evitar una pronta cicatrización en la cresta alveolar.

En fecha 11.4.60: Cambio de gasas tras infiltración con procaina en la zona de la herida.

Después de esta inyección se produjo un fenómeno de segundos, el paciente se sintió librado de todas sus molestias. Se repitió el tratamiento en periodos de 2-3 días, con lo que el paciente quedó curado al cabo de 10 días.

COMENTARIO: De este historial médico se puede aprender mucho, si uno está dispuesto a hacerlo, desde luego. Por un lado, la tremenda responsabilidad en que incurre aquel médico que no incluye en su diagnóstico la zona de irritación en el ámbito del trigémino, ya que el simple diagnóstico de la enfermedad, sin buscar sus causas, es inconsistente y por el otro, la responsabilidad aun mayor del estomatólogo que transmite su diagnóstico sin granuloma al médico.

En el caso del historial médico presente, se incrementa el valor de un diagnóstico correcto (o su nulo valor según algunos) ya que el paciente a la vista de los resultados negativos de todas las terapias, se convirtió en un fumador empedernido, lo que naturalmente aun

empeoraba su estado.

Poco después de curarse, sus ansias de fumar habían desaparecido. Esta observación no es un caso aislado, hemos podido comprobarlo frecuentemente, ya que estas intoxicaciones internas, como lo son estos focos sépticos, piden que se les anestesie, piden más veneno, como podemos observar en muchos pacientes a causa de trastornos psíquicos.

Otra observación interesante nos fue explicada por el mismo paciente. Este egipcio, inteligente en extremo, al poco de su curación ya efectuaba largos paseos hasta mi casa particular situada en la montaña. En estos casos, él mismo, con la ayuda de un cronómetro, medía el tiempo que tardaba en llegar y desaparecer su taquicardia. El primer día tardó 25 minutos en desaparecer, dos días después ya fueron 20 minutos, y así fue rebajando el tiempo hasta que al 16avo día tardó solamente 7 minutos.

El tratamiento posterior fue diferente de lo normal y este tratamiento precisamente era el más adecuado (frecuentemente recomendado pero no aceptado). Consistía en un pico y una pala. ¿Por que? El paciente, acostumbrado a los lujos, cuya única afición era la lectura, necesitaba ejercicio físico. El autor de estas líneas le hacía trabajar diariamente en su jardín hasta que toda su cara y su cuerpo se cubrían de sudor. En esta situación desconocida para él, solamente nos decía "es maravilloso". Como maravilloso fue el final de este tratamiento. Y este fue totalmente imprevisto, totalmente sorprendente, una observación casual como la curación, pero muy alejada de la zona del trigémino. Se trataba de lo siguiente; a la vista de la rápida curación de sus achaques, convertido ya en ex-paciente nos rogó que examináramos también el resto de su cuerpo con el focospot eléctrico para localizar posibles campos de irritación. El único punto que registro 100% fue una cicatriz en la rodilla derecha. Sin conocer posibles relaciones y sin que el paciente sintiera dolor en algún órgano o en la región afectada, tratamos la cicatriz. Este tratamiento lo efectuamos de la siguiente manera: después de anestesiar, puede utilizarse un anestésico cualquiera sin vasoconstrictor, alrededor de la rodilla con una finísima aguja (las cicatrices son casi siempre algo duras y requieren una aguja corta, más gruesa), realizamos cortas punciones en la cicatriz, mientras seguimos infiltrando. La finalidad debe ser una reactivación de esta zona, lo que a veces se consigue en una sola sesión, es decir, el trastorno a distancia desaparece para siempre.

Después de este tratamiento el Sr. W.Z. se marchó, pero volvió al poco tiempo explicando esta increíble historia: "Después de las infiltraciones, toda la rodilla se calentó y mis pensamientos, cronológicamente iban retrocediendo hasta la edad de 6 años, y luego más hacia atrás, y en ese momento desaparecieron todos los complejos de inferioridad de los que padecí toda mi vida."

La explicación más completa, que seguramente interesará a los psicoanalistas, es la siguiente: "A la edad de 6 años me herí en la rodilla con una aguja y después de la consiguiente operación tuve que guardar cama o quedarme sentado, inmóvil, mientras que mis compañeros podían saltar y jugar. Así pase casi medio año porque en aquel entonces no había antibióticos para acelerar la curación. Después de la inyección, todos estos hechos desfilaron por mi mente y este terrible complejo de inferioridad desapareció." Y lo increíble es, que no le volvió el síndrome. Este paciente, ya curado, nos lo demostró repetidamente durante su estancia entre nosotros, también en presencia del Dr. Z de Ginebra, y de muchos otros conocidos.

Ya decíamos en el preámbulo, que relatamos las cosas tal como sucedieron sin añadir ni omitir nada; tampoco queremos elaborar teorías sobre ello. Esta observación casual sin embargo es especialmente interesante para los terapeutas neurales, serios, y para los

psicólogos, en otras palabras: La medicina psico-somática debería ser algo más considerada por la medicina somatico-psiúica. Esto es visible también en otros casos ya citados aunque no tan vivamente como en el citado.

Lo increíble en este caso fue por una parte, el largo tiempo que había transcurrido, y por otra la rápida y total curación sin que el médico ni el paciente tuvieran idea de las relaciones.

De esta forma un "incurable", que al final debía ser enviado al psicoterapeuta a causa de su cardiopatía, al fracasar todas las terapias utilizadas, no solo se vio libre de sus trastornos mediante la eliminación de los campos de irritación, sino que además -involuntariamente- se produjo la curación de su psicopatía.

SEGURAMENTE ESTO NOS DARÁ QUE PENSAR... :

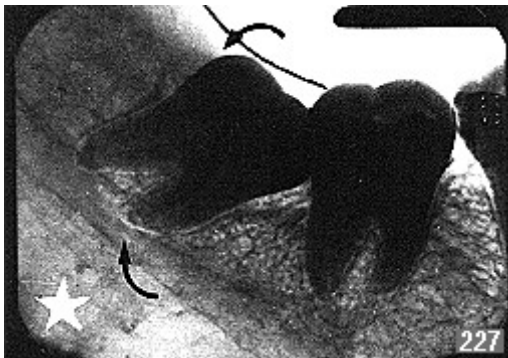
ENFERMEDAD DE LAS GLÁNDULAS TIROIDES - 15 KGS. DE PÉRDIDA DE PESO.

No en vano se dice que cada persona es un mundo. Esto puede constatarse sobre todo en las reacciones, en las enfermedades de cada uno, siempre y cuando estas sean visibles como en el caso que citamos a continuación: 15 Kgs. de pérdida de peso en poco tiempo a causa de una enfermedad en las tiroides, según el diagnóstico del Prof. M. de Madrid.

PACIENTE: Sr. Ll. de J, 30 años Madrid.

"Nosotros no hemos aportado nada a la solución de este caso, solamente el clima".

Poco después de su llegada a la Costa Brava, esta señora, sufrió un trismo*, por el cual fue puesta en tratamiento. Al remitir los síntomas locales, y después de hacerle una radiografía (Imagen nº. 227), puede apreciarse muy claramente, que la muela del juicio está situada



directamente en el canal mandibular y alrededor de la raíz mesial se aprecia una ligera clarificación de la capa esponjosa. El resultado era una pericoronitis*, es decir en aquel momento una enfermedad séptica aguda.

(* "Trismo": Contractura del masetero; el hueso mandibular. Se trata de la Articulación Temporo-Mandibular -ATM- "Pericoronitis": Se trata de una inflamación de la encía al nivel de la corona de un diente.)

TERAPIA: Por lo que respecta a la enfermedad local, era adecuada una extracción. De su relación con la otra enfermedad nadie tenía idea. Pero al cabo de unos pocos días la paciente nota una mejoría y aumentaba de peso rápidamente, de manera que durante su estancia aquí (aprox. 2 meses) recuperó su peso normal.

COMENTARIO: como veremos, se trataba de una pura observación casual, como tantas otras. Podemos ver por tanto hablar del valor de la provocación climática, que de no ser así, no hubiera sido descubierto (en su clima habitual de Madrid). Tiempo de observación 15 años, sin recaídas.

BASEDOW - UN ESTUDIO PATOLÓGICO - TERAPÉUTICO:

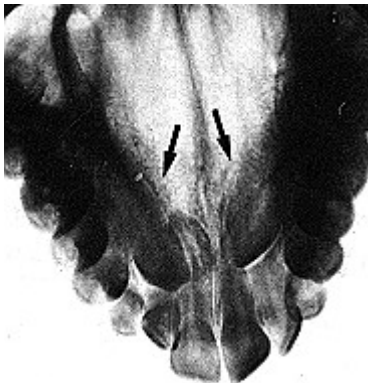
No queremos dejar de mencionar nuevamente que, mediante observaciones, pruebas, y diagnósticos de campos de irritación se pueden apreciar las más variadas formas de reacción individuales, es decir, diversas manifestaciones como respuesta de los desórdenes psico-

somáticos del paciente, respecto a un campo de irritación. Este puede desencadenar trastornos a distancia a través del sistema neuro-vegetativo, y puede causar desorden en el acontecer neural, basal, y como veremos a continuación, hormonal. Pero extraeremos un caso de nuestra practica de manera que sea más comprensible que las teorías.

PACIENTE: A.S.M., 29 años. Lloret de Mar

ANAMNESIS: Su síntoma-patología, vaga al principio, comenzó con cansancio, taquicardia, insomnio y perdida de peso, que en un principio se trataron con tónicos reconstituyentes sin que mejorara. Pero en el transcurso de los días cristalizaba el clásico cuadro clínico de la enfermedad de Basedow*, con exoftalmia* acusada y fuerte perdida de peso. La terapia clásica y endocrinológica tuvo poca influencia en la mejoría (entre otros el metabolismo basal). (* "Basedow": Presenta los síntomas de: Exoftalmia, bocio, palpitaciones, intranquilidad, enflaquecimiento, temblor de manos, diarreas, y en las mujeres amenorreas –Falta de la menstruación-.) (* "Exoftalmia": Un aumento del volumen del glóbulo ocular, con tendencia a salir de su órbita, con aumento de la presión del líquido, cierre imperfecto de los párpados, alteración de la musculatura del ojo con tendencia a parálisis, que puede incluir una parálisis del nervio ocular, etc.)

A la vista de anteriores observaciones en el caso de trastornos de las tiroides, la paciente fue examinada en cuanto a campos de irritación, lo que dio el siguiente resultado: 2 colmillos retenidos, transversales, y con los colmillos de leche desvitalizados, aun en la boca (como en la Imagen nº. 228).

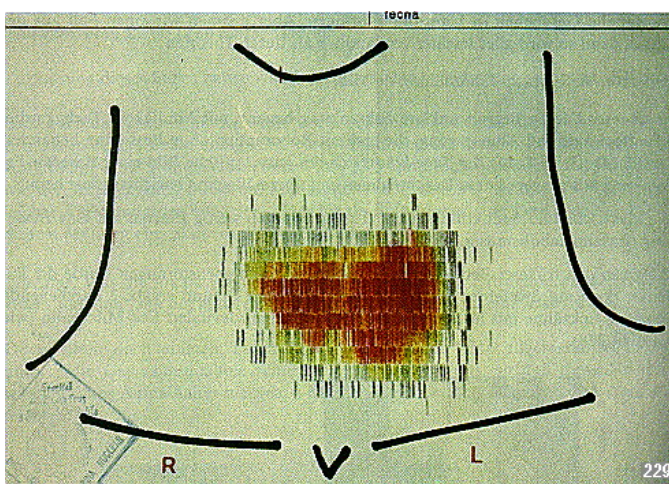


PRUEBA: Ruego a los señores colegas endocrinólogos que me perdonen si en el estado de la paciente, y a pesar de todo, realice un test neural. Pensarán como mínimo que estoy loco, pero, las cosas se presentaron de otra manera. Sobre los colmillos retenidos, es decir en la encía que los recubría, y sobre el diente de leche desvitalizado, se inyectó a cada lado 1 ml. de Impletol. RESULTADO: Mejoró la taquicardia y el temblor de manos y a la noche siguiente la paciente pudo dormir bien, lo que semanas atrás le costaba mucho.

228

Sobre la base de este resultado positivo de la terapia, ésta se repitió cada tres días hasta el día de la operación. La intervención se realizó en otro lugar bajo anestesia en ambos lados simultáneamente. La curación llevaba buen camino. Todos los síntomas clásicos de la enfermedad de Basedow remitieron (aumento de peso de 6 -ígs.-), solo quedó la Exoftalmia del ojo izquierdo. El motivo se aclaró mediante una cintigrafía

(radioisótopos J 131, dosis 75 Mc): Hiperplasia* del lóbulo izquierdo. (Imagen nº. 229).

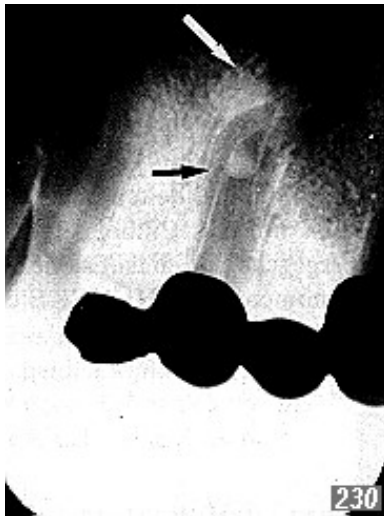


(* "Hiperplasia": Se refiere a un aumento del tejido propio de un órgano o simplemente de un

determinado tejido vivo, que no implica tumoración.)

Ahora sin querer uno se pregunta: ¿Y porque el lóbulo izquierdo de la glándula tiroides no volvió a la normalidad, a pesar de que al principio de la enfermedad ambos lados mostraban las mismas alteraciones?.

La cintigrafía y una nueva radiografía (Imagen nº. 230), aclararon la cuestión, y con ello la terapia. Dado que el colmillo izquierdo, retenido a causa de su situación, rozaba la punta radicular del premolar, esta se desvitalizó a causa de la operación. Cualquier interferencia (con esta palabra denomina el médico sudamericano Dr. Germán Duque, el equivalente del término alemán de campo de irritación) puede causar en algunos paciente ciertas reacciones, como podemos apreciarlo aquí.



Es necesario ampliar algo más esta interesante historia: En los primeros días, después de la mejoría conseguida por el bien calculado tratamiento neural alrededor de los campos de irritación en la boca, un colega realizó una prueba adicional, es decir, fomentar la curación mediante terapia neural local en la misma glándula tiroides, lo que no trajo mejoría, sino al contrario, fue una provocación. Todos los trastornos pasados se presentaron de nuevo por un día.

Semanas después de la operación y a causa de la Exoftalmia persistente en el ojo izquierdo se intentó lograr una mejoría mediante infiltración en el mismo lado en una amplia miogelosis*. Pero aquí se presentaba el mismo resultado: solamente se consiguió una provocación. La inyección de prueba sobre el diente lesionado y por ello desvitalizado mejoró inmediatamente la movilidad del párpado del ojo izquierdo sin provocación alguna, como las que desencadenaba la misma inyección en otros puntos. Se había dado pues la indicación para la eliminación de este nuevo campo de irritación y con ello se logró la curación completa. Mediante estas observaciones de las diferentes reacciones pudo verse con claridad la relación de causa y efecto y llegar a la conclusión que un campo de irritación juega un papel relevante en los problemas de la salud. (* "Miogelosis": Se refiere a que algún producto propio de una músculo supura en la piel en forma de un "gel".)

Semanas después de la operación y a causa de la Exoftalmia persistente en el ojo izquierdo se intentó lograr una mejoría mediante infiltración en el mismo lado en una amplia miogelosis*. Pero aquí se presentaba el mismo resultado: solamente se consiguió una provocación. La inyección de prueba sobre el diente lesionado y por ello desvitalizado mejoró inmediatamente la movilidad del párpado del ojo izquierdo sin provocación alguna, como las que desencadenaba la misma inyección en otros puntos. Se había dado pues la indicación para la eliminación de este nuevo campo de irritación y con ello se logró la curación completa. Mediante estas observaciones de las diferentes reacciones pudo verse con claridad la relación de causa y efecto y llegar a la conclusión que un campo de irritación juega un papel relevante en los problemas de la salud. (* "Miogelosis": Se refiere a que algún producto propio de una músculo supura en la piel en forma de un "gel".)

CÓLICOS DE VESÍCULA BILIAR:

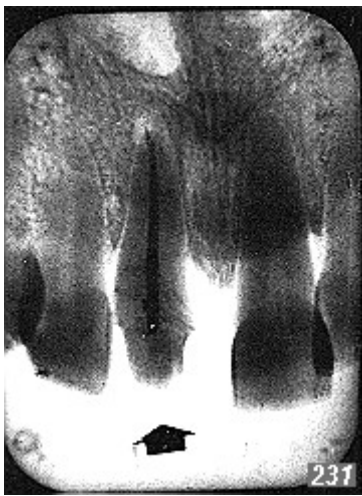PACIENTE: Sr. J.N. funcionario - Berlín.

ANAMNESIS: Al final de la Segunda Guerra Mundial, en la que participó algún tiempo como soldado, se presentaron cada vez con mayor frecuencia, cólicos de vesícula biliar, que obligaron su ingreso en un hospital. Todas las exploraciones y medidas terapéuticas no daban resultado positivos, de manera que permitieron al paciente que viajara al extranjero.

Que no se trataba de una simulación o de una enfermedad psico-somática, se demostró, cuando a su llegada a España, experimentaba las mismas molestias. Estas se incrementaban o se desencadenaban a la más mínima ingestión de alcohol, tenía que cortar los ataques con compresas calientes.

UNA OBSERVACIÓN CASUAL INCREÍBLE: Durante su estancia aquí, al paciente se le rompió una corona "jacket" de porcelana que llevaba sobre el incisivo mediano que estaba desvitalizado pero con replesión radicular. Antes de confeccionar una corona nueva queríamos renovar el empaste del canal radicular que ya tenía muchos años, por esto, retiramos el antiguo y tratamos el diente con "gas de cloro" según Weigele.

Tan pronto insuflamos el gas el paciente comentó espontáneamente "siento como un calor cerca del hígado, como si ya no tuviera nada". O sea, un fenómeno de segundos, sin que entonces conociéramos todavía a Huneke ni el fenómeno. (Imagen nº. 231 después de la renovación del empaste radicular),



Y AHORA VIENE LA PARTE CRÓNICA DE LA HISTORIA: El paciente se fue, y como se sentía sano, se sentó en una taberna, pidió una copita, y, los dolores no se presentaron. Siguió probando y probando y camino hacia su casa totalmente borracho cayó en un charco. Pero siempre, sin dolor alguno en la vesicular biliar. Aun pasados 25 años seguía sin sentir nada, a pesar de haberse convertido en un acérrimo catador de vinos. "Un extraño fenómeno de segundos".

CEGUERA TOTAL HEMORRAGIA HIALOIDEA:

PACIENTE: Sr. V. Fabricante de tejidos Barcelona

ANAMNESIS: El paciente era ciego del ojo izquierdo desde hacia años. Hace algunos meses la patología apareció también en el ojo derecho. El diagnóstico del oftalmólogo era: Hemorragias hialoideas*. Aparte de los especialistas en la ciudad de residencia del paciente, se consultó también a los Dres. F. de Ginebra y Prof. H. de Bonn. Que en un primer momento pensaron que se podía tratar de un foco en la boca, y, mediante radiografía, se concluyó un diagnóstico completo. Seguidamente, al paciente se le practicaron una serie de extracciones, a pesar de que más tarde, por nuestra parte, pudimos comprobar que solamente se trataba de dientes vivos, sin empastar, quizás únicamente con una ligera atrofia de la encía. (Aun se sostiene el criterio, de que se tiene que tratar de un diente purulento, y del Maxilar). (* "Hialoideas": Referido a la membrana que contiene el humor vítreo del ojo.)

Lo interesante de este caso es, que el paciente, que aun distinguía claros y oscuros, quedó totalmente ciego 12 horas después de las extracciones, en otras palabras, que se trataba de la provocación de otro campo de irritación todavía sin localizar. Posteriormente ninguna terapia logró mejorarle.

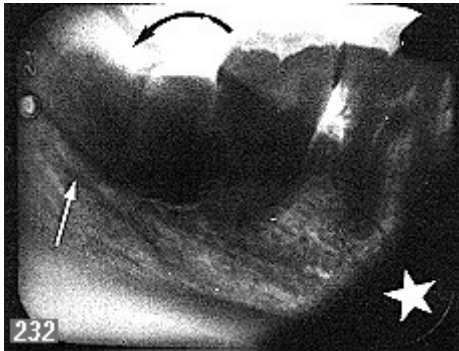
Meses más tarde, el famoso especialista de pulmón, Dr. Reventós, pidió mi intervención en el caso. Pidiéndome me mirara al paciente en su consulta. La exploración de las vértebras

cervicales mostraba los típicos puntos dolorosos en la tercera vértebra del mismo lado. Por este motivo aconsejamos al paciente que se sometiera a una exploración neurofocal en nuestra consulta.

La exploración dio el siguiente resultado: El test de Histamina, de los ojos según Remky (con un ojete de 3mm de diámetro de alambre fuerte, inoxidable, se coloca una disolución histamínica de 1:10.000 sobre la conjuntiva ocular. En caso de foco positivo se produce un enrojecimiento de la misma) fue positivo en el lado del ojo que veía y quedó cegado al 100% en último lugar.

Mediciones eléctricas de resistencia cutánea; más baja en la zona de la muela del juicio inferior del lado derecho.

RADIOGRAFÍA: La muela totalmente impactada, que ya era visible en el estado elaborado por los oftalmólogos, aun se encontraba en el maxilar (Imagen nº. 232).



AQUÍ ENTRETEJEREMOS UNA EXPLICACIÓN: Por la teoría de la infección focal, como dice el nombre, únicamente se pensaba en infección, y si esta no existía, como se podía leer hasta en los libros, estos dientes no precisaban extracción. Y estos equivocados criterios aun persisten o, por comodidad, se extrae, sin resultado, el diente situado delante. A esto se le llamaba

entonces "fracaso" o, como dijimos anteriormente, se le extraen al paciente una serie de dientes, que a veces hasta tiene como consecuencia un empeoramiento. Por esto no debe confundirse una eliminación de focos o de campos de irritación equivocada con la correcta, y operar con estadísticas negativas.

Estos trastornos a distancia, provocados por estos dientes de desgracia, condicionan todo el mecanismo neuro-circulatorio, esto lo comprobamos sobre la base de la diversidad de sus efectos, tal como ya hemos podido constatar en este libro, aunque solo en algunos pocos casos.

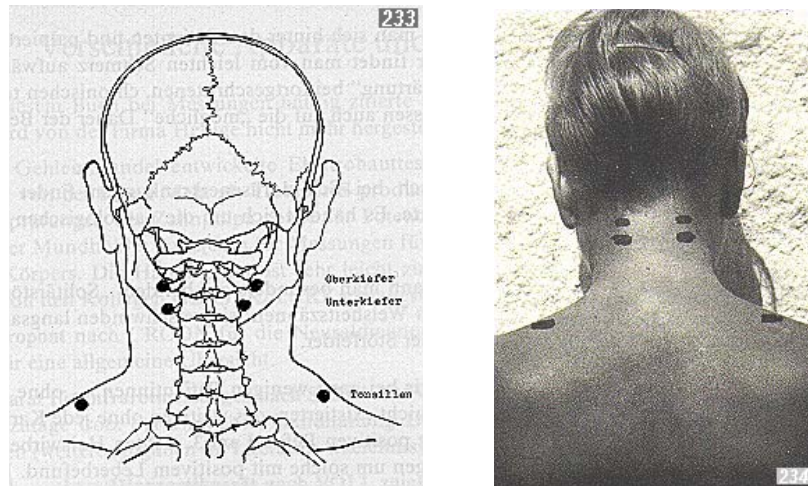
EPICRISIS: 2 meses después de la eliminación de este campo de irritación, comenzó la curación del ojo (en la mayoría de los casos de enfermedades oculares hemorragias, iridociclitis*, etc, la curación comienza a los dos meses, en casos de conjuntivitis a menudo ya el mismo día o en los días siguientes). El tiempo de observación de 15 años permitió ver claramente la causa. (* "Iridociclitis": Se trata de una inflamación del Iris del ojo que produce fotofobia y lagrimeo más o menos intenso. Expuesto a la luz puede producir dolor.)

XVIII - LOS PUNTOS DOLOROSOS EN LAS VÉRTEBRAS CERVICALES

Antes de describir la técnica de la exploración será preciso entrar algo más en materia. La región de las vértebras cervicales, con ello queremos decir su "unidad", o sea no únicamente óseamente sino también neural-vasolinfático-muscular, representa una parte muy importante de nuestro cuerpo. Esto podemos apreciarlo especialmente en los trabajos científicos de la neurología, ortopedia y otros, y no menos en las llamadas "zonas reflectoras" que están en conexión con otros órganos. Estas conexiones existen también en el mismo segmento, cuando hay una alteración patológica en la cavidad bucal, en la región nasal, en el seno o en las amígdalas. No es aquí el lugar ni es nuestra intención el discutir, si estos campos de irritación

pueden producir alteraciones anatómico-patológicas en las vértebras del cuello, sino que con referencia al establecimiento del diagnóstico, queremos únicamente señalar los puntos dolorosos que están en conexión con los campos de irritación.

Durante una visita a un Instituto especializado en enfermedades de la columna vertebral, se pudo observar que, las mediciones de las vértebras del cuello realizadas con un aparato llamado "neuro-calometer", oscilaban especialmente en la 2ª y 3ª vértebra. Al examinar más detenidamente a los pacientes, pude constatar que no solamente existían trastornos electro-térmicos, sino que en estas vértebras el paciente sentía dolor a la presión, en la apófisis transversal, tal como se aprecia en las Imágenes nº. 233 y 234.



Después de haber sido instruido en esta circunstancia, todos nuestros pacientes eran examinados en cuantos a estos puntos, antes del reconocimiento clínico y radiológico, y el resultado en cuanto a su sensibilidad era marcado en un esquema.

Posteriormente, se hacen todos los demás reconocimientos, comparándolos, de esta forma es posible conocer el lado que patológicamente es más activo ya que sobre esta circunstancia nada dicen las radiografías.

¿Que valor tendrá este reconocimiento realizado con el aparato descrito, aún conociéndose la presencia de uno, o varios campos de irritación, pero sin saber si se hallan en el maxilar o en el mandibular, o en cual zona o lugar, y si es un diente o no?. Intrínsecamente, aparte de la indicación de sí existen focos o campos de irritación, se halla en conocer su grado de patogeneidad, y con ello, saber en que lado hay que comenzar con la terapia focal. Este sistema al que me refiero, no es tan útil como cuando mediante otros exámenes realizados se obtiene la información y confirmación más específicamente. Además que, mediante este otro sistema, no habrá provocación, quizá una activación local de otros focos, si existieran, la enfermedad secundaria mostrará seguramente un "fogueo", pero sin consecuencias serias porque los campos de irritación causantes, los activos, ya habrán sido eliminados. Esto no significa en modo alguno de dejar ahora otras zonas o puntos patológicos, visibles o invisibles en segmentos vecinos, sino que únicamente quiere demostrar el orden que hay que seguir en la terapia de los campos de irritación, para cuidar al máximo al paciente, sin que experimente provocaciones desagradables. No siempre es posible en una sesión eliminar todos los agentes nocivos, aunque debería intentarse. Esto seguramente lo sabrán mejor los estomatólogos, cuando se trata de muelas desplazadas, como hemos visto a lo largo de estas explicaciones. Luego nos queda por responder la pregunta: ¿que diente, o dientes hay que valorar positivamente en el sentido patológico como foco o campo de irritación?.

También podemos preguntarnos, ¿qué sentido tiene esta palpación de las vértebras cervicales, si ya existen valiosos aparatos de pruebas en el mercado?. Esto es verdad. Pero lo que no es verdad es que todos los médicos tengan estos aparatos, pero sí que todos ellos pueden tener dos manos. Por otra parte, y a pesar de los aparatos, esto es una ayuda más porque precisamente en la eliminación de los campos de irritación, se debe hacer todo lo posible y hay que servirse de todo, para tener los menos errores posibles. Existen Institutos especializados con equipamientos completos, pero el médico de cabecera o el estomatólogo son otra cosa.

LA TÉCNICA DEL RECONOCIMIENTO DE LOS PUNTOS DOLOROSOS:

Queremos resaltar que el aprendizaje solo es posible si se empieza en personas jóvenes, no adiposas. Los hombres con las llamadas nuca de toro no se prestan bien, así como tampoco mujeres gordas porque al palpar no se nota nada o casi nada.

Otro factor, que ya describimos su aspecto negativo, son aquellos pacientes que ya de muy pequeños tienen amígdalas purulentas. Que sienten una hipersensibilidad en toda la nuca, lo mismo que en pacientes de mas edad, que son portadores de focos desde su juventud. En estos pacientes basta una ligera corriente de aire, sin haber presionado los puntos cervicales para provocar dolor en toda la región.

Pero estos no son el contingente mayor, sin embargo queríamos mencionarlos al principio. Veamos el reconocimiento mismo: colocados a la derecha del paciente, colocamos nuestra mano derecha en la frente o sobre su cabeza, y con la izquierda, buscamos, con suaves movimientos laterales de la cabeza, los puntos dolorosos en las apófisis transversales derechas, es decir en la parte delantera de los músculos paravertebrales. Es mejor utilizar solamente el dedo índice y el corazón pero siempre solamente en un lado.

La parte izquierda se trata de la misma forma solamente se cambian las manos, es decir: mano izquierda sobre la cabeza, etc.

Estos puntos se anotan (basta con hacer una cruz en un papel y poner encima D e I (derecha e izquierda) la barra horizontal de la cruz serian los hombros (con trapecio). Depende de la sensibilidad se dibujan 2, 3 o 4 marcas.

LOS PUNTOS DENTALES EN LAS VÉRTEBRAS DEL CUELLO.

MAXILAR: Apófisis transversales de la segunda vértebra cervical.

MANDIBULAR: Apófisis transversales de la tercera vértebra cervical.

CAVIDAD MAXILAR: borde inferior del hueso occipital.

Imagen nº. 233 Los puntos dolorosos (De E. Adler. Patología neurofocal columna vertebral. Organo patología) Medicina física y rehabilitación 4/1968, Imagen nº 234. Los puntos dolorosos vistos en segmento.

LOS PUNTOS AMIGDALARES:

Para ello, el médico, se coloca detrás del paciente, y palpa el borde superior del trapecio. Aquí se puede encontrar, desde el ligero dolor ascendente, hasta una mielopatía*. Este endurecimiento muscular, en procesos amigdalares o linfáticos avanzados o crónicos, permiten la conclusión de la duración del tratamiento. (* "Mielopatía": Referido a las patologías de la

médula espinal.)

En el caso de amigdalectomía, o también en afecciones de la glándula tiroidea, se localizan puntos dolorosos en la 4ª vértebra cervical. Se trata de los trastornos patológicos de los ganglios linfáticos profundos.

Estos puntos descritos en primer lugar pueden apreciarse con mayor nitidez en los focos solitarios, como por ejemplo en las muelas del juicio, estos desaparecen lentamente después de la eliminación del, o de los campos de irritación.

Quisiéramos mencionar que en el caso de algunos pocos pacientes, sin erupción* de muelas del juicio, porque no existían, y además sin ningún tipo de caries en la boca, encontrábamos un resultado positivo en la tercera vértebra cervical a la derecha. Se trataba de pacientes con diagnósticos hepático positivo. Se sabe, que en la región cervical existen una gran cantidad de puntos reflejos de otros órganos pero no alcanzan la intensidad de los puntos dolorosos como los campos de irritación citados, situados en el segmento. (* "Sin erupción de las muelas del juicio, por que no existían": Se trata de una agenesia de dichos elementos. "Agenesia": Se refiere a que genéticamente determinados elementos no están codificados ya en el ADN. Genéticamente algunas personas carecen de estos elementos dentales por que la misma naturaleza los elimina por no ser ya necesarios.)

MÉTODOS Y TESTS:

De círculos médicos recibimos consultas sobre que aparatos serian los mejores para efectuar mediciones y pruebas. La respuesta es difícil porque no es cuestión solamente del aparato sino de la experiencia de quien lo maneja. Yo personalmente soy muy cuidadoso porque hace años yo mismo perdí dos dientes por mediciones inexactas.

Otra razón es que a menudo los pacientes me consultan: ¿Qué debo hacer?, un especialista me dijo que el resultado de sus mediciones eran tres dientes patológicos, otro me dijo que eran ocho. Pero esta situación mejora día a día, por un lado, por la creciente experiencia que adquieren los médicos, y por el otro, por aparatos cada vez más perfectos.

Ya sería hora que la medicina académica o universitaria clásica, como se dice aquí en España, en Alemania se llama medicina escolar, incluyera estas mediciones en sus reconocimientos preliminares al igual que se hace con el electrocardiograma o el electroencefalograma.

De todos modos debemos constatar que, al menos aquí, años atrás se prestaba más atención al acontecer de los campos de irritación que ahora, porque en el año 1950 ya se realizó un semanario en la Facultad de Medicina de Barcelona sobre "Patología Focal Dentaria" al que acudieron todos los profesores de todas las especialidades médicas.

Desde la era del antibiótico todo fue a menos (pero las enfermedades provocadas por los campos de irritación no).

DIVERSOS APARATOS Y PRUEBAS:

El aparato citado frecuentemente en este libro para mediciones "Foco-Spot" según Glogkewitz ya no lo fabrica la firma Hellige.

El aparato eléctrico de prueba desarrollado por la firma Gehlen-Standel se mejoró, y lo fabrica ahora la firma Mela con la denominación "Testador S". Es adecuado también para pruebas de vitalidad de la pulpa dental y para las mediciones potenciales de los diversos metales en la boca, y también además, para poder medir los más diversos sistemas orgánicos del cuerpo. Su manejo es fácil de aprender y nuestros colegas Glaser/Turk lo

describen exactamente en sus cursos.

El "Neuropont" según Groon, para el diagnóstico neural, es adecuado para una visión general mediante su Somagram.

El aparato para mediciones infrarrojas según Schwann fue desarrollado y, a pesar de su sencillo manejo, nos da mediciones dobles con las más precisas indicaciones (más detalles en el índice de literatura).

El aparato de electroacupuntura-diagnóstico según Voll muestra las relaciones entre causa y efecto.

Por medio de literatura ampliamente publicada se ha conseguido que este sea el método más difundido.

Para el profesional que emplea y aplica todos estos conocimientos le es imprescindible la lectura del libro: "Prácticas del diagnóstico funcional y de regulación bioelectrónica" del Dr. Heinz Pflaum Karl F. Haug Verlag. En él se explican exactamente los métodos (que ocupan todo un libro) ya que en estos últimos años se han introducido nuevos aparatos y nuevas pruebas.

En la misma editorial se encuentra también el libro "Documentación sobre el diagnóstico funcional y terapia bioelectrónica" del Dr. G. Marschner. Más información sobre estos temas la da el libro del Dr. Glaser/Dr. Tuerk "Acontecer focal" Verlag fuer Medizin Dr. Ewald Fischer, Heidelberg.

Sobre diagnóstico de termorregulación ver índice.

OTRO MÉTODO COBRA IMPORTANCIA: Las mediciones basadas en la FOTOGRAFÍA KIRLIAN.

Sobre el test neural de Huneke ya se ha escrito bastante en este libro. Sin embargo, añadiremos que según informes de colegas alemanes y austríacos, cada vez se producen menos fenómenos de segundos a causa de los sistemas de defensa cada vez más bloqueados.

XIX - DIVERSAS TÉCNICAS PARA LA ELIMINACION DE CAMPOS DE IRRITACION

TERAPIA NEURAL Y TESTS SEGÚN HUNEKE:

Solo queremos hacer una breve mención ya que en los países de habla alemana ya son casi generalmente conocidas. Esta forma de terapia aplicada en el lugar que se genera el disturbio neurovegetativo; la etiología, o sea, el campo de irritación que provoca la enfermedad, es un valioso complemento para el diagnóstico y la terapia.

Si en un principio era considerada como un método marginal (como ocurre en la mayoría de nuevas observaciones y métodos en la historia de la medicina), investigaciones científicas serias y prácticas clínicas llevadas a cabo han demostrado precisamente lo contrario. Por esto ahora se intenta dar a este método diferentes nombres para ignorar a los hermanos Huneke como creadores de esta técnica.

El sistema nervioso neuro-vegetativo en su unidad ejerce una inevitable influencia en los órganos y, en consecuencia, a toda su función fisiológica, pero por su parte se ve influenciado

por algunas determinadas razones.

Por esto, a través del sistema nervioso vegetativo podemos atacar los dos puntos: en primer lugar mediante el test, y esto es de gran importancia en el diagnóstico diferencial, para poder observar posibles relaciones entre causa y efecto a distancia y, finalmente, mediante el tratamiento en sí mismo, o el tratamiento posterior, sea localmente en el punto de la enfermedad (segmento o ganglios) o en el lugar de la intervención conservadora u operativa para la normalización de los centros de regulación.

TÉCNICA:

Por lo que se refiere a la técnica de las infiltraciones en la cavidad bucal, estas son las anestésias normales odontológicas. Empezamos siempre con la anestesia de las mucosas, e inyectamos seguidamente, con una cánula finísima, ya que se trata de zonas de una elevada sensibilidad neural, la zona, área que se ha detectado mediante un test como "campo interferente", y que influye sobre un determinado ramal nervioso.

Queremos dejar claro, que en el caso de alteraciones patológicas, visibles radiológicamente, no practicamos test, sino que son intervenidas o eliminadas directamente, sea de manera conservadora o quirúrgica.

En los campos de irritación supuestos (dientes vitales con profunda replesión o replesión radicular, puntos desdentados con diagnósticos radiológicos poco claros, dientes retenidos, etc.) se deponen únicamente algunas gotas de anestésico sin vasoconstrictor (precisamente para poder convencer mejor al paciente, de la relación existente en el caso de una enfermedad dolorosa o de prurito en enfermedades de tipo alérgico), en dientes retenidos sobre la encía que los recubre, en muelas del juicio también detrás de las mismas. Después del test el paciente debería anotar durante las 24 horas próximas todas las posibles reacciones y presentarlas en la próxima visita. De esta forma podemos localizar otros campos de irritación latentes, que son activados mediante esta mini-provocación.

Como tratamiento posterior en operaciones, las infiltraciones se realizan al lado de la herida a la altura de la raíz. Basta con 0,5 ml. de este anestésico o menos, cuando hay diferentes puntos a tratar. Para la cavidad maxilar infiltramos aprox. 0,5 ml. detrás del Maxilar (tuberosidad 2 cms. sobre la cresta alveolar) y 0,5 ml. en la fosa canina. (Ver indicaciones sobre la terapia neural en general en el índice de literatura).

Las inyecciones se administran cada 3, 4 o 6 días. La duración del tratamiento dependerá del proceso de curación según la disminución de las molestias.

EL FACTOR PSÍQUICO EN LA ELIMINACIÓN QUIRÚRGICA DE LOS CAMPOS DE IRRITACIÓN:

Es generalmente sabido que cada disturbio somático va paralelo con una psíquica. Pero en este caso concreto se añade otro factor: por un lado, es la intervención en sí misma, que obedecen a las circunstancias y el profesional que la aplica, unidas a dolor y molestias, y por demás, que se trata de una intervención que se efectúa en un lugar que no duele, fenómeno típico de muchos focos o campos de irritación.

Aquí ya comienzan las dificultades para el médico mismo, porque las explicaciones a dar a los pacientes a menudo ocupan más tiempo que la misma intervención. Las preguntas del paciente sobre; "de sí ahora curaré de mi enfermedad", aun empeoran la cuestión. En el caso

de las mujeres, se añade todavía el factor estético cuando se trata de dientes delanteros, que no siempre pueden salvarse.

En este sentido no hemos tenido dificultades, porque por una parte, los pacientes, venían casi siempre para el diagnóstico y localización de campos de irritación, y habían oído algunas veces de otras personas historias sobre curaciones milagrosas (así lo llaman los pacientes curados pero no nosotros), por otra parte, el paciente mediterráneo es muy rápido en sus conclusiones y en sus acciones, mientras que de nuestros pacientes alemanes teníamos que escuchar. "Un diente propio es un diente propio". Esto naturalmente requiere a menudo mucha paciencia y talento de saber distinguir a los incurables de los curables, psicológicamente hablando, claro.

Sería conveniente tener preparado un escrito, con todas las aclaraciones posibles, para los pacientes con el fin de que el médico no tenga que aportar en cada caso la enervante tarea de dar la ardua aclaración e información para laicos. Y precisamente en el caso de enfermos crónicos, que son portadores de focos durante años, con un organismo saturado y bloqueado por cientos de medicamentos, cuya tarea es delicada, ya que debemos de informarle con anticipación de todos los pormenores del proceso pos-intervención, y lo que puede esperar respecto a los resultados.

Por lo que se refiere al factor psíquico, en cuanto a la estética, que tiene importancia cuando se trata de dientes visibles, nuestros pacientes reciben una prótesis inmediata. Esto tiene un doble sentido: 1; se evita el complejo de inferioridad que causa la falta de dientes. 2; Las heridas curan mejor, sobre todo en cuanto a una mejor osificación mediante la presión intermitente de la prótesis sobre la encía (la prótesis lo más pequeña posible). Además hay que especificar, que el paciente después de una intervención no se siente demasiado bien con la boca, pero mediante esta terapia se solventan dos problemas a la vez, ya que por una parte se obtiene una correcta cicatrización y por otra que al cabo de unos pocos días ya puede masticar bien.

Las mujeres se sienten felices cuando abandonan la consulta con unos dientes más bonitos que los antiguos, portadores de focos. Por este motivo asumen con facilidad las molestias comprensiblemente.

Por esto no tenemos ni debemos menospreciar el factor psíquico.

NUESTRO MÉTODO PARA LA ELIMINACIÓN QUIRÚRGICA DE LOS CAMPOS DE IRRITACIÓN:

Aunque en este libro se muestren, única y exclusivamente, y salvo excepciones, las experiencias realizadas en los campos de irritación en la zona del trigémino, sí, quisiéramos decir algunas palabras sobre su eliminación. Cada especialista tiene su método, y, por ello, no tengo nada a objetar, por este motivo, a continuación, relatamos brevemente el nuestro.

Aquí se debe mencionar, que, la eliminación de campos de irritación en los enfermos crónicos, así como en los casos de campos de irritación existentes desde hace muchos años, precisan de un control post-operatorio muy detenido, ya que las alteraciones locales, mesurables neuro-tróficamente, pueden impedir una correcta osificación, o pueden retrasar la curación de la enfermedad secundaria. Según los diferentes capítulos trataremos las diversas intervenciones por separado.

NUESTRO PROCEDER CON LAS DENTADURAS DE LECHE:

Aquí, excepcionalmente, no empezamos el primer día, sino que hacemos venir al niño en diferentes ocasiones, para acostumbrarlo al entorno, efectuamos pequeños arreglos en la boca sin provocar nunca dolor alguno para que no se produzca un shock psíquico desde un principio, que muy frecuentemente dura años hasta la edad madura.

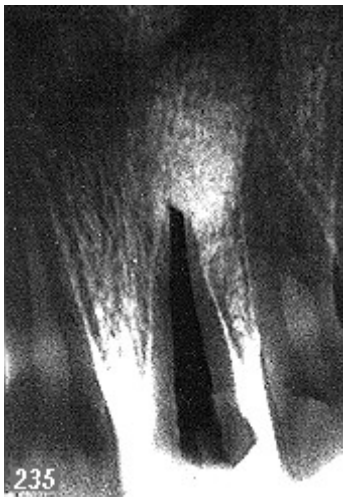Este pánico a las batas blancas, casi siempre procede de una temprana amigdalectomía, y es muy difícil de superar. Pero si se trata de focos múltiples, como se veía antiguamente, cuando las madres daban galletas dulces a los niños antes de ir a dormir, con el resultado que de los dientes de leche solo quedaban las raíces, entonces recomendamos anestesia para poder arreglarlo todo en una sesión.

Pero esto ocurre cada vez menos al tener la población más información.

La anestesia, tras una buena narcosis de las mucosas, se realiza con interrupciones hablando con el niño para distraerle. Lo mismo se hace naturalmente durante la intervención.

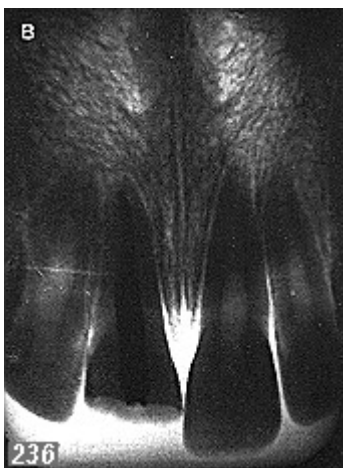
Mencionaremos aquí, que es costumbre, no se sabe de donde procede, colocar el diente extraído debajo de la almohada para recibir un regalito al día siguiente. La idea no es tan mala, ahora dan un premio para todo.

Hasta aquí la terapia quirúrgica en los niños.



Muy frecuentemente vemos en niños con incisivos ya permanentes, dientes desvitalizados a causa de un trauma al jugar, o de un accidente, que intentamos salvar por todos los medios, para evitar anomalías precoces de masticación. Sin embargo debemos mencionar que trabajamos con repleciones neurales biológicas, para evitar daños por productos antisépticos fuertes, que actúan como neuro-toxinas. La radiografía (Imagen nº. 235) muestra un diente ya con una osteítis difusa que se trató primero con gas de cloro y posteriormente se empastó con Calxyl. Fotografía con excedente de Calxyl ya reabsorbido y con formación ósea inconclusa. Este diente se mantuvo hasta la edad de 24 años y se extrajo a causa de los síntomas de reabsorción.

El incisivo empastado (Imagen nº, 236), sin fundido, también se conservó desde los 11 años hasta hoy, es decir; 22 años, sin síntomas de descomposición o de enfermedad secundaria, que en el caso de este ex-paciente sería fácil que se presentaran a causa de su profesión, pescador de corales en hasta 70 m. de profundidad.



De todos modos, periódicamente hay que realizar radiografías y controles. Esto hay que hacerlo en todos los dientes desvitalizados, también en los adultos, porque las reacciones de cada uno son completamente diferentes, y no menos los tratamientos en sí. Pensemos siempre en aquellos

casos en que el resultado de la radiografía era nuevo, a pesar de que actuaban como campos de irritación.

EXTRACCIONES DE DIENTES DE LECHE CON DIENTES PERMANENTES QUE AUN NO ESTÁN EN LÍNEA:

Los pediatras conscientes del peligro que representan estos dientes gangrenosos para la infancia, se quejan siempre de que los estomatólogos no quieren extraer estos dientes, porque sino los dientes permanentes pierden sitio, ya que los dientes se juntan y vuelcan. Bueno, ambos tienen razón pero la solución es un llamado "guardaespacios", ya que para la salud infantil pueden ser de graves consecuencias vivir durante años con estas infecciones por el enorme riesgo que ello representa, produciéndose casi siempre importantes daños.

Aquí hace falta mucha información, sobre todo a los padres, para que esto se convierta en una práctica usual.

En este punto también deberíamos mencionar, que las anomalías en la dentadura, que no son corregidas mediante métodos de la ortopedia maxilar (hay que enseñar a los niños a masticar bien, con alimentos duros), convierten a las personas en un perjudicado constante, y no solo en la boca. Aquí también falta mucha información, como por ejemplo que no se trata solamente de tener una bonita dentadura para sonreír, sino que se trata de la salud en general.

Las fotos que nos han enseñado nuestros colegas sobre ortopedia maxilar bien practicada, presentan a menudo un extraordinario desarrollo del organismo; mejor masticación, mejor respiración y con ello el impedimento precoz de alteraciones por reflejos sobre las vértebras cervicales con sus múltiples trastornos a distancia.

UN CAPÍTULO TEMIDO: LA ELIMINACIÓN DE LA MUELA DEL JUICIO:

Sobre esto hay que decir lo siguiente: Si por un lado la extracción de una muela del juicio de crecimiento normal, con raíces juntas, que se parecen a una muela uniradicular es una de las más sencillas, en el caso de muelas desplazadas o medio retenidas, representan a menudo una operación complicada. (* Actualmente, y gracias a que las técnicas de extracción –llamada exodóncia- han evolucionado convenientemente, a pesar que, desgraciadamente, todavía algunos especialistas usan formas tradicionales, los que ya emplean técnicas completamente actualizadas, esta clase de intervenciones no presentan ya los mismos problemas de antaño, representando un mínimo de molestias intrascendentes.)

Éste es también el motivo por el cual muchos estomatólogos se mantienen en una postura reservada, o le dan largas. En ciudades pequeñas no hay muchas posibilidades de que la operación la realice un cirujano maxilo-facial. O, como extraemos de una publicación alemana "porque los dolores posteriores no son nada agradables". Bueno, aunque los dolores posteriores no sean muy agradables, hemos visto a lo largo de estas explicaciones que hay muchas cosas que por la no-eliminación aun son mucho más desagradables. Citemos únicamente el caso del ciego total y tantos otros, entonces seguramente se aceptarán de buen grado (por otra parte depende mucho de la ejecución de la operación).

(* Nos reiteramos en que, actualmente, la cirugía máxilo-facial, y también la oral, en muchos casos, ya dispone de técnicas completamente indoloras en el acto de la intervención,

que además acostumbra a ser más breve que en otras épocas, gracias a la cual, el pos operatorio puede ser muy llevadero, o, en ocasiones, sin ninguna clase de molestias o problemas. Ello, siempre que el especialista utilice una técnica puesta al día.)

En primer lugar deberemos considerar al paciente como una persona y no como un número. En otras palabras, se le debe explicar con toda calma los pros y los contras y sobre todo los peligros de una no-eliminación. (Hacemos constar aquí, que a pesar de que nuestras experiencias en este campo son escasas, todos los casos tienen su origen en las bolsas de las muelas del juicio). Una vez que el paciente está informado, tranquilizado y preparado, ya no hay dificultades y realizamos la eliminación de la siguiente forma:

En el Mandibular: en pacientes miedosos o en intervenciones difíciles, utilizamos frecuentemente la inyección intramuscular de Dolantin y, posteriormente, la anestesia funcional usual sin complemento de adrenalina. Nunca utilizamos este vasoconstrictor, por un lado, por su mala asimilación en algunos pacientes, y, por el otro, porque una parte de los dolores posteriores por vacío sanguíneo son producidos por esta causa.

Somos muy cuidadosos al levantar el lóbulo y procuramos evitar sobre todo los movimientos ascendentes y descendentes sobre el perióstio con los instrumentos, que es otro de los motivos del fuerte dolor posterior así como naturalmente cualquier intervención traumática excesiva (ganchos, etc.)

Una vez finalizada la operación, se alisan los bordes óseos y se limpia la herida con una disolución biológica de cloruro sódico y se cierra. En el caso de bolsas óseas muy profundas, infectadas, que naturalmente tiene que ser vaciadas, se coloca frecuentemente un tampón en el lado delantero de la herida que está impregnada con una pasta especial (Oto Gaza) que también se utiliza en quemaduras. Esta evita el "pegado" y consecuentemente el dolor al cambiarlo, lo que se hace cada 2-3 días hasta el 9º día. Después se sigue controlando la herida y se utilizan estas tiras de gasa solo superficialmente para evitar infecciones secundarias.

Otra diferencia consiste en que después de la operación no colocamos bolsas de hielo sobre la mejilla, sino que trabajamos con infrarrojos. Este es otro procedimiento para evitar dolores. Vemos la diferencia entre este y otros procedimientos una y otra vez, efectuados en los mismos pacientes y en las mismas circunstancias.

Naturalmente, solo podemos efectuar una pequeña parte de las muchas operaciones, por una parte, a causa de la falta de tiempo, y por otra, porque la mayoría de los pacientes vienen de fuera. Hay algo más que hacemos después de las intervenciones, también en los casos normales de eliminación de campos de irritación: Al bajar la hinchazón, si existe, inyectamos al lado o detrás de la herida de la operación unas gotas de procaina con una aguja finísima. Esto ayuda a evitar dolor posterior, posibilita una curación más rápida, y a fin de cuentas, actúa para la mejoría y control de la enfermedad secundaria.

Esto no es una teoría sino el resultado de la experiencia y observación del autor.

Se encontró el motivo cuando el autor observaba la alveolitis* sicca visible (y palpable) en turistas que como medida preventiva, antes de marchar de vacaciones se habían hecho extraer sus dientes sospechosos. (* "Alveolitis": Se refiere a la inflamación del tejido que envuelve a las raíces dentales. En cuanto a los turistas a que se refiere, muy probablemente serían procedentes de Alemania, dado que fue allí donde se desarrolló y practicaron los avances en patologías focales dentales.)

El anestésico infiltrado al lado de la herida hacia milagros a veces, no solo en el momento, sino que muchas heridas purulentas se limpiaron y fueron indoloras en poco tiempo sin ningún tratamiento más. (Esto ya lo publicamos en el año 1951 en la prensa oficial especializada).

UNA TERAPIA ADICIONAL:

Aquí queremos mencionar lo siguiente: Nunca realizamos una intervención si existen amígdalas infectadas, como casi siempre es el caso, ya que estas pueden ser la causa de una mala cicatrización o de dolor posterior.

En estos casos, aproximadamente una semana antes, realizamos la inyección en los polos amigdalares y las amígdalas son aspiradas con el mecanismo pertinente (ajusta vítreo con pera de goma). Este pre-tratamiento tiene un doble sentido. Por un lado, mediante esta terapia neural encauzada en el tejido perifocal se produce una activación local, que en ningún caso es puramente neural, aunque se la llame así, ya que ocasiona también una reacción general, comparable a una autovacunación. De esta forma conseguimos un cambio local (amígdalas) y una leve inmunización y, como resultado, una curación más rápida y mejor en la operación a realizar.

Estas explicaciones no son de ninguna manera el resultado de pensamientos teóricos sino que son el resumen de muchos años de experiencia.

Quizás sea aconsejable explicar, que recomendamos a los pacientes en todas las intervenciones una alimentación ligera, rica en zumos de frutas (eventualmente con la ayuda de fermentos digestivos ya que sí normalmente las personas ya no mastican bien, en esos momentos aun lo hacen menos). (*Actualmente, al paciente, se le puede recomendar el que, poco antes de la intervención, ingiera una buena cantidad de alimentos, dado que, de esta forma acostumbra a disminuir bastante cualquier molestia que pudiera haber, además que, la inflamación que pueda producirse en el pos operatorio, en un paciente bien alimentado, igualmente que en el caso del dolor, será mucho menor que si no se ha comido suficientemente).

Otra terapia adicional es la llamada "Terapia de Wendt". Se basa en una seria investigación científica del Prfo. Dr. Wendt de Frankfurt, sobre las enfermedades de acumulación de albúmina.

Las charlas en la Sociedad Médica alemana para la investigación de focos y regulaciones con gran cantidad de ilustraciones histiológicas dieron una perfecta visión de conjunto sobre este tema.

Su libro "La terapia de Wendt" se recomienda a todos y es una valiosa ayuda especialmente para la eliminación de focos y campos de irritación.

NO TODO ES MEJOR QUE ANTES:

Sobre el tema de la curación añadiremos lo siguiente: Todos los animales, cuando se encuentran enfermos rechazan la comida, ayunan. También hay personas que hacen lo mismo, pero la causa es casi siempre falta de apetito. Pero casi todos nuestros pacientes, aun con la boca llena de algodones nos preguntan "¿Ya puedo comer?".

Aquí quisiéramos explicarles algo interesante: al principio de mi carrera, tenia

como pacientes a muchos campesinos y pescadores. Antes de la o las extracciones, la mayoría me decía: "Ya me he purgado" (esto me causaba gran extrañeza). En otras palabras, que ya habían tomado algún producto para evacuar, limpiaban su cuerpo antes de la intervención. Lo mismo hacían cuando sentían malestar, etc. Las curaciones se producían con rapidez. En uno de estos pacientes, éste de avanzada edad, se practicó una intervención muy difícil en un punto séptico. Después le dimos analgésicos diciéndole que en caso de complicaciones viniera inmediatamente o nos dejara recado. Tres horas después mi asistente me dijo: "El señor de esta mañana esta aquí otra vez". Le hicimos pasar rápidamente y cuando estaba en la consulta, metió la mano en el bolsillo, saco los analgésicos y me dijo: "No necesito tomar nada, no me duele nada, lo único que ocurre es que me olvide de preguntarle cuanto valen mis dientes nuevos."

Las cosas eran más sencillas entonces con estos "tratamientos de payés". (* "Payés" Palabra con la que se define al agricultor en Catalunya. La expresión es significativa de una cura por medios muy ancestrales, como sería por ejemplo la denominada "la cura de la abuela".)

PALABRAS FINALES

En el presente trabajo solo se han mostrado algunos pocos casos de la amplia gama de campos de irritación en la zona del trigémino, así como su efecto sobre los órganos o sobre todo el organismo, además, y de forma poco complicada, las relaciones a veces increíbles que se pudieron localizar únicamente a través del "campo de irritación solitario". Esto se fundamenta además por la circunstancia, que la mayoría de pacientes aun conservaba una forma de vida natural y por lo demás aun no había experimentado perjuicios de los centros de regulación fisiológicos a causa del abuso de medicamentos y otras cosas.

La opinión expresada frecuentemente: "Ya se ha hecho todo en lo que concierne al saneamiento de los focos", o la idea que induce a error: "saneamiento total", ello solo es posible si el paciente está muerto. A pesar de disponer de los aparatos más perfectos, nunca es posible abarcarlo todo, ya que también en el acontecer de los campos de irritación existen fases mudas.

El motivo es fácilmente comprensible, se puede resumir en dos palabras: El tiempo y la respuesta del organismo.

a) el tiempo transcurrido entre el principio y el final, con otras palabras, hasta que la enfermedad funcional se ha transformado en una enfermedad orgánica.

b) la respuesta del organismo a una irritación, a una provocación a la que cada persona, a causa de sus factores individuales, reacciona de distinta forma. Tomemos como ejemplo ya solamente la edad.

Naturalmente a estos factores se añaden otros, tales como medio ambiente, cargas, también de índole psíquica, alimentación, costumbres, herencia y tantas otras cosas. En lo que concierne a la búsqueda de campos de irritación, creemos que debe organizarse de diferente forma que hasta ahora. Para un médico o un estomatólogo con gran número de pacientes es imposible, y lo sabemos por experiencia, dedicarse a estas cosas porque le ocupa demasiado tiempo y el tratamiento de un solo paciente requiere, muy a menudo, varias horas.

Al extraer conclusiones basándose en el estado de la radiografía, como se ha hecho hasta ahora, no es suficiente, y muchos menos el diagnóstico absurdo del: "Sin granuloma". Es inútil, y hasta peligroso, porque el médico basa en ello su terapia que puede significar una carga

adicional para el paciente. Le hemos visto en repetidas ocasiones a lo largo de estas explicaciones, donde el médico se veía enfrentado con las más graves dificultades a causa de tales diagnósticos, por no hablar del paciente.

Además, el trabajo del estomatólogo debería ser más valorado por el paciente (y no menos por los Seguros, Mutuas, etc.) para que, ya desde el principio de su labor, pueda realizar tratamientos científicos evitando así un sinnúmero de "campos de irritación" potenciales generadores de toda clase de patologías. Por otro lado, es importantísimo evaluar a la persona en su unidad, como un conjunto fisiológico armónico.

En nuestra era tecnificada llegará el momento en que, aparte de las radiografías, existirán aparatos y métodos electrónicos de medición que ayuden al médico, y al estomatólogo, en su difícil trabajo. Aparatos más sofisticados que los actuales. Por esto, el sentido de estas explicaciones era mostrar al médico, y de la manera más sencilla posible, toda la problemática psico-somática que puede desencadenar un campo de irritación en la zona del trigémino, cuando existe un elemento o causa que prepara el terreno para que ello aparezca.

Esta aspiración bien intencionada y muy humana de querer ordenarlo todo en un esquema, sea o no dependiente de un campo de irritación, lamentablemente es imposible. Imposible por un simple motivo; porque nunca podemos conocer de antemano las reacciones de cada individuo. No es necesario que sea la causa misma, sino, que son los co-factores los que pueden desempeñar un importante papel en la pluricausalidad de una enfermedad.

YA CITAMOS BREVEMENTE ALGUNOS EJEMPLOS:

A lo largo de mi carrera, tuve la ocasión, casi irrepitible, de ver toda la problemática psico-somática en su forma más pura, desde lo que se ha demostrado como la raíz o etiología de muchísimas causas de mala salud.

Seamos francos, cuando vemos que existen pacientes con hasta 92 recetas diferentes, que a pesar de todo eso están enfermísimos, no exageramos cuando opinamos que toda búsqueda de la solución debe comenzar por los aspectos o circunstancias básicas y sencillas, aun que no lo sean tanto, porque estas también juegan un papel importante en la fisiología, es decir, que se complementan con las funciones psicológicas.

Y no me estoy refiriendo, por ejemplo, al antiguo método americano que consistía en extraer o eliminarlo todo, sino que se trata más bien de evitar la creación de campos de irritación artificiales, y, por otra parte, de eliminar los ya existentes, antes de que sea demasiado tarde.

Precisamente, a causa del enorme aumento de los costes de la sanidad, una prevención de los campos de irritación, o su eliminación, podría no tan solo curar muchos enfermos, sino a la vez ahorrar millones al erario público.

La mayor dificultad, sobre todo en Centroeuropa y en los Países Nórdicos, radica en poder aclarar lo que puede ser un campo de irritación, con la gran cantidad de dientes desvitalizados o empastados. Estas dificultades se ven aumentadas por los sistemas de defensa debilitados a causa del sistema de vida y sobre todo a causa de las costumbres alimentarias, de la vida agitada, y de tantas otras cosas que hasta ahora no teníamos aquí en España. De esta manera es muy difícil, tanto para el médico como por el estomatólogo, aun que seguramente más difícil para nosotros, localizar estos campos de irritación y conocer su situación patógena.

Un colega alemán me dijo en una ocasión "nunca puedo ver las relaciones que Vd. ve." Entonces le explique el caso de un juicio que se parece en algo a su pregunta. Decía el juez al

ladrón: No lo niegue, porque ha sido visto por 5 personas: El acusado contesto: Sr. Juez, si es por esto, soy inocente, le traeré a 100 personas que no me han visto. Y es que aquí falta hasta la más coherente estadística.

Con luna nueva no se puede ver la luna, pero a pesar de esto la luna existe, pero no todo puede ser visto de buenas a primeras. Un perfume no se ve se huele.

Los campos de irritación a menudo no se pueden ver ni oler, pero a pesar de eso pueden existir en sus efectos.

Todo consiste en poder reconocer cual es el foco, una tarea entretenida además de arriesgada a causa de su sutileza, en los principios de su experiencia en estas lides, el médico, deberá encontrar el motivo, que se encontrará más allá de su capacidad natural de "percepción" para localizarlo. Y, una vez localizado el campo de irritación, y efectuados los tests correspondientes, deberá proceder a aplicar una terapia idónea en cada caso.

Uno de nuestros monos salta a veces sobre su propia sombra, con la que lucha. Desgraciadamente hacemos muy a menudo lo mismo con nuestra terapia, solo que no es la sombra, sino el síntoma que nos hace errar. No es correcto dar la culpa al método. Errar es de humanos, no solo de animales.

Un factor importante en el acontecer de los focos y de los campos de irritación, es la información sobre este tema. El paciente tiene que participar en el proceso, tiene que saber de lo que se trata. Y aunque parezca extraño, en Alemania esto está regido por la ley, pero es poco conocido (BGH-VI ZR 76/70).

De los ejemplos citados sobre las amplias posibilidades en la localización y tratamiento de los campos de irritación en el área del trigémino, podemos extraer conclusiones, y creemos que el conocimiento de esta materia debe ser un bien general, y no-reservado a un pequeño círculo de especialistas. Es grato saber, que en una de las últimas reuniones de la Real Academia de Medicina y Cirugía se expresaron frases como (Prof. J.C. "La Patología focal odontógena ocupa un importante lugar en la patología general". Y (Prof. J.B.C.) "El foco odontógeno ha sido demasiado minimizado últimamente". Escuchar estas opiniones de tan altos cargos es más que concluyente.

Las grandes mejoras en estomatología, así como de sus materiales, disminuirán en un futuro los riesgos de los campos de irritación artificiales y la información dará un paso adelante.

Pero lamentablemente se le añadirán de nuevos, como por ejemplo lo demuestra la atrofia maxilar a causa de la falta de la función de la masticación, la alimentación, y no menos, el abuso de medicamentos, incluidos los antibióticos en constante aumento, que modifican las regulaciones de defensa normales, debilitando los agentes bacteriológicos. Estos tóxicos son presentes en, estado latente, y ello se hace patente, especialmente, en la estructura ósea, y por ello, más tarde, se convierten en campos de irritación de difícil localización, por que ni en las radiografías pueden casi apreciarse, aun que sí está allí.

Las irritaciones infraumbrales causadas de esta forma, junto con las amígdalas y los ganglios linfáticos, con sus múltiples inervaciones y vasos, son la causa de las crecientes alteraciones en el área cervical.

Por esto no sirve de mucho el administrar medicamentos para mejorar las molestias en esta región, sino el que se eliminen y saneen estos focos, solo entonces podrá prosperar una

terapia, se llame como se llame.

Esto es especialmente importante para el médico que ve primero al paciente, antes de que una enfermedad funcional se convierta en una enfermedad orgánica, a veces irreversible.

Pero es más fácil decirlo que hacerlo, ya que existen dos factores que inciden en esa dificultad, que, a pesar de haber sido mencionados, deben ser recordados repetidamente.

Por un lado es la información que dispone el enfermo, ya que entiende que, por cada síntoma, interpreta que necesita una receta distinta, y, el campo de irritación no duele. El otro factor es, desgraciadamente, el pánico generalizado ante los tratamientos odontológicos. Aquí hay mucho trabajo por hacer, porque con la gran cantidad de pacientes a tratar, la gran cantidad de volantes por resolver, no es posible un tratamiento indoloro. No es este el lugar para tratar sobre este asunto, pero debemos mencionarlo porque aquí existe un motivo adicional de los muchos campos de irritación en cuanto se refieren a la boca.

Una cosa son los trabajos científicos o los experimentos con animales y otra la consulta con su falta de tiempo, papeleo e ignorancia. Aquí se separan dos caminos y con ellos las opiniones o los resultados.

Pero a pesar de todo, este epílogo debe ser en pro de la observación de los campos de irritación, desde el principio, en pro de la terapia de los campos de irritación y en pro de los diagnósticos correctos, pero deberá ser totalmente en contra de los diagnósticos a la ligera y su terapia que puede causar aun daños mayores.

Mediante algunos pocos ejemplos, y con la ayuda de las imágenes, hemos intentado ofrecer al médico una pequeña sinopsis sobre este tema, porque la "Ley motiv" de nuestro libro fue la de ayudar a médicos y pacientes.

Después de muchos años le ha llegado el momento al autor de jubilarse voluntariamente, porque también el trabajo puede ser un peligroso campo de irritación, y eso es lo que intentamos evitar, **ANTES DE QUE SEA DEMÁSIADO TARDE.**